

全国科学技术名词审定委员会

征求意见稿

# 普通外科学名词

2025

医学名词审定委员会

普通外科学名词审定分委员会

征求意见时间  
2025年1月15日至4月15日

## 内 容 简 介

本次公开征求意见的普通外科学名词内容包括：概论、无菌术、水电解质平衡、酸碱平衡、输血、休克、危重病、代谢与营养、创伤、修复、外科感染、常用诊断技术、手术学、甲状腺与甲状旁腺外科、乳腺外科、疝与腹壁外科、胃与十二指肠外科、小肠外科、结直肠与腹膜后肿瘤外科、肝外科、门静脉高压症、胆道外科、胰腺外科、脾外科、血管外科、减重代谢外科等 26 部分，共 3788 条。



# 全国科学技术名词审定委员会

## 第八届委员会委员名单

顾问:路甬祥 许嘉璐 韩启德 白春礼

主任:侯建国

副主任:龙腾 田学军 高培勇 邓秀新 韩宇 裴亚军

常委(以姓名笔画为序):

王辰 田立新 刘兴平 刘细文 孙苏川 张军 张怀海  
张凌浩 陈发虎 胡华强 种康 徐长兴 高松 黄文涛  
黄灿宏 黄璐琦 梅宏 雷筱云

委员(以姓名笔画为序):

丁水汀 于君 万荣 王锋 王丹卉 王文博 王立军  
王同军 王会军 王旭东 王建祥 王树声 王家臣 支志明  
尤启冬 方向晨 石楠 卢大儒 叶嘉安 付彦荣 包为民  
朱兰 刘青 刘运全 刘连安 刘春平 刘剑君 刘峰松  
闫慧龙 安小米 孙宝国 李小娟 李明安 李学军 李晓东  
李爱仙 杨汉春 杨建宇 杨瑞馥 杨德森 豆格才让  
肖川 吴文良 吴立新 吴志良 余桂林 沙爱民 张卫  
张延川 张志强 张伯江 陈云龙 陈光金 陈星灿 邵瑞太  
欧阳颀 周卫华 周仲岛 周向宇 郑威 宗成庆 项昌乐  
赵永恒 赵宇亮 赵国春 柳卫平 段勇 信君 侯增谦  
须成忠 施小明 姜安丽 姜志宏 秦川 敖然 莫纪宏  
原遵东 徐国裕 徐宗本 高树基 黄如 黄友义 黄清华  
梅旭荣 曹彬 曹顺成 章文俊 蒋剑春 韩震 傅爱兰  
舒印彪 樊嘉 樊瑜波 燕琴 魏勇 魏向清 魏辅文

## 第四届医学名词审定委员会委员名单

主任：陈 竺

副主任：饶克勤 刘德培 贺福初 郑树森 王 宇 罗 玲

委员（以姓名笔画为序）：

于 欣 王 辰 王永明 王汝宽 李兆申 杨伟炎

沈 悌 张玉森 陈 杰 屈婉莹 胡仪吉 徐建国

曾正陪 照日格图 魏丽惠

秘书长：张玉森(兼)



# 普通外科学名词审定分委员会委员名单

主任：赵玉沛

副主任：姜洪池 秦新裕 窦科峰 张忠涛 蔡秀军 季加孚

杨尹默 田利国

秘书长：杨尹默 田利国

委员(以姓名笔画为序)：

王 兵 王 巍 王志宏 王春友 王革非 王深明

王槐志 韦 伟 仇毓东 石臣磊 叶颖江 田 文

吕国悦 朱孝成 全志伟 刘 昌 刘 骞 刘 毅

刘子文 刘连新 刘金钢 刘荫华 汤朝晖 许静涌

孙 备 孙诚谊 孙凌宇 李 宁 李 强 李心翔

李乐平 李幼生 李国新 李秉璐 李航宇 李敬东

杨 田 杨 剑 杨连粤 杨景哥 吴克瑾 别 平

何裕隆 余 江 辛 灵 辛世杰 宋 武 张 卫

张 浩 张 鹏 张太平 张学文 陈 忠 陈 凇

陈 曦 陈亚进 陈规划 陈思梦 苗 毅 范志民

林国乐 所 剑 金 钢 金 辉 周建平 郑民华

郑新宇 赵允召 胡 祥 胡建昆 耿智敏 顾 岩

顾 晋 徐泽宽 殷德涛 曹 晖 龚 伟 常光其

符伟国 梁 寒 梁力建 韩加刚 韩建立 程张军

曾永毅 蔡建强 廖 泉 谭 广

## 普通外科学名词编写委员会委员名单

主 编：赵玉沛

副 主 编：杨尹默 田利国 曹晖 陈亚进 田 文 唐健雄

秘 书 长：田利国 许静涌

委 员（以姓名笔画为序）：

刁永鹏 王建东 王 勇 王维斌 仇毓东 方驰华  
叶晋生 田孝东 司 爽 朱维铭 任建安 刘凤林  
刘 洋 刘 骞 许永乐 孙 备 杜晓辉 李子禹  
李玉民 李 杨 李 非 李国立 李秉璐 李宗芳  
李相成 李健文 李航宇 李 晨 李 照 杨 扬  
杨 华 连利珊 吴文铭 吴克瑾 吴剑辉 余之刚  
辛 灵 汪 栋 沈明扬 宋建宁 张 卫 张永杰  
张建伟 张 健 张 浩 张 频 陈 军 陈宏泽  
陈 忠 范朝刚 周 飞 周光文 周伟平 周 睿  
练 磊 赵恩昊 胡忠洲 姚宏伟 姚 京 秦 元  
秦昌盛 原春辉 徐泽宽 徐 强 殷德涛 高加勒  
郭 伟 郭 伟 唐世磊 陶凯雄 黄良宇 曹祥龙  
曹 锋 符伟国 梁 霄 楼文晖 虞 洪 蔡 斌  
臧 潞 廖 泉 樊跃平

# 前 言

普通外科学是一门古老而不断发展创新的学科，其历史可以追溯到人类文明的早期。中西方医学发展史中记载了大量的外科疾病及其处理方法，而同一疾病和操作在不同时代可能有相同、相似甚至相悖的内涵及名词表述。此外，普通外科学范围广泛，既包括作为外科各专业基础的以营养支持、水电解质平衡为代表的外科总论，又包含以腹部外科、甲状腺乳腺外科及血管外科等为主要内容的专科分论。统一的名词术语作为普通外科学学术交流的基础，对于历史传承、学科建设与发展意义深远。早在 1997 年，全国科学技术名词审定委员会（以下简称名词委）即公布了《普通外科学》名词。近 30 年来普通外科在亚专科建设方面呈现出以器官系统及以疾病为导向的发展趋势，如肝胆外科、胰腺外科、血管外科等；近年来践行以精准微创为技术特色的全程化围手术期管理，出现了精准外科、加速康复外科等先进理念。随着国内外学术交流的日益增加，学科内涵更加丰富，原有名词不断更新，同时涌现出大量的新兴名词概念。在此背景下，对普通外科学名词术语进行再次规范并赋予时代内涵势在必行。

受名词委和中华医学会医学名词办公室的委托，中国科学院院士、中华医学会会长、外科学分会主任委员，中国医学科学院北京协和医院名誉院长赵玉沛教授组织国内部分普通外科专家，于 2018 年 9 月在北京启动成立了普通外科学名词审定委员会和编写委员会。在名词委和中华医学会医学名词办公室的指导下，在赵玉沛院士的亲自引领下，北京大学第一医院杨尹默教授和《中国实用外科杂志》编辑部田利国编审带领普通外科学名词编写委员会成员，严格执行全国科技名词委的标准，遵循“框架完整、内容完善、科学无误、特色突出、体现进展”的原则，建立以普通外科学各亚专科为基础的编写组，拟定编写大纲，从框架搭建、样稿制定、体例统一等多角度制定编写规则，划定参考文献范围，采取名词“定名”与“定义”同步编写的工作方法，多次会议讨论工作流程及交流编写经验，于 2019 年 11 月完成了名词的第一稿汇总及定名工作，初稿 6000 余词条，体量庞大。2020 年 1 月至 2 月，完成一审稿的体例编辑及定稿，提交名词委初审。2020 年 6 月，名词委第一次修稿返回。此后至 2020 年 11 月，成立了由 30 余名专家组成的核心小组及秘书组，基于一审稿意见，完善各专业名词词条修订及释义调整，形成二审稿。2021 年 2 月底，名词委返回第二次修订意见，并完成第一次查重。此后专家组与名词委进行多次线上互动，2021 年 7 月形成二审稿第二稿，2022 年 5 月形成二审稿第三稿，2022 年 8 月形成二审稿第四稿。2022 年 8 月至 10 月，在二审稿第四稿的基础上，由 17 位核心组专家完成交叉互审，形成终审稿。此后由于疫情原因，线下终审会无法如期进行。2023 年 3 月 12 日，根据赵玉沛院士的指示，由

杨尹默教授、田利国编审牵头，在北京成立由 15 名专家组成的线下审稿专家组，经过各位专家的独立审定、交叉互审和 8 次集体线下审定，形成终审稿第二稿，名词委进行第二次查重。2024 年 2 月至 6 月，来自全国普通外科各专业的 60 名专家对全稿进行了函审，形成终审稿第三稿，名词委进行第三次查重。2024 年 9 月 22 日，赵玉沛院士、名词委张晖副主任共同主持，由 23 名来自北京的中青年专家于中华医学会共同完成了终审定稿工作，提交名词委。

《普通外科学名词》共收录名词 3788 条，每条名词均有中文名词、英文名词及释义。按照本学科编写思路，分为总论和分论两部分，共计 26 章。总论包括：概论、无菌术、水电解质平衡、酸碱平衡、输血、休克、危重病、代谢与营养、创伤、修复、外科感染、常用诊断技术、手术学 13 章。分论包括：甲状腺及甲状旁腺外科、乳腺外科、疝与腹壁外科、胃十二指肠外科、小肠外科、结直肠及腹膜后肿瘤外科、肝脏外科、门静脉高压症、胆道外科、胰腺外科、脾外科、血管外科、减重及代谢外科 13 章，基本涵盖目前普通外科学学科内容。由于普通外科学发展快，新理论新技术层出不穷，加之编写、审定专家水平所限，书中难免存在不足与疏漏，恳请各界同仁多提宝贵意见，以便进一步修订和完善。

《普通外科学名词》体量巨大、编审工作繁重，总耗时 6 年余，历经 20 余次线上及线下工作会议，十易其稿。国内百余位编审专家付出了艰辛的劳动，并得到国内众多普通外科学领域专家学者的大力支持。全国科技名词委医学名词审定委员会、中华医学会名词办公室以及《中国实用外科杂志》编辑部全程参与指导与讨论，对名词定名及释义进行了严格把关，在此一并表示诚挚的谢意！

普通外科学名词审定分委员会

2024 年 9 月



## 编排说明

- 一、本书征求意见稿是普通外科学名词，共 3788 条，每条名词均给出了定义或注释。
- 二、全书分 26 部分：概论、无菌术、水电解质平衡、酸碱平衡、输血、休克、危重病、代谢与营养、创伤、修复、外科感染、常用诊断技术、手术学、甲状腺与甲状旁腺外科、乳腺外科、疝与腹壁外科、胃与十二指肠外科、小肠外科、结直肠与腹膜后肿瘤外科、肝外科、门静脉高压症、胆道外科、胰腺外科、脾外科、血管外科、减重代谢外科。
- 三、正文按汉文名所属学科的相关概念体系排列。汉文名后给出了与该词概念相对应的英文名。
- 四、每个汉文名都附有相应的定义或注释。定义一般只给出其基本内涵，注释则扼要说明其特点。当一个汉文名有不同的概念时，则用(1)、(2)等表示。
- 五、一个汉文名对应几个英文同义词时，英文词之间用“;”分开。
- 六、凡英文词的首字母大、小写均可时，一律小写；英文除必须用复数者，一般用单数形式。
- 七、“[ ]”中的字为可省略的部分。
- 八、主要异名和释文中的条目用楷体表示。“全称”“简称”是与正名等效使用的名词；“又称”为非推荐名，只在一定范围内使用；“俗称”为非学术用语；“曾称”为被淘汰的旧名。
- 九、正文后所附的英汉索引按英文字母顺序排列；汉英索引按汉语拼音顺序排列。所示号码为该词在正文中的序号。索引中带“\*”者为规范名的异名或在释文中出现的条目。

# 目 录

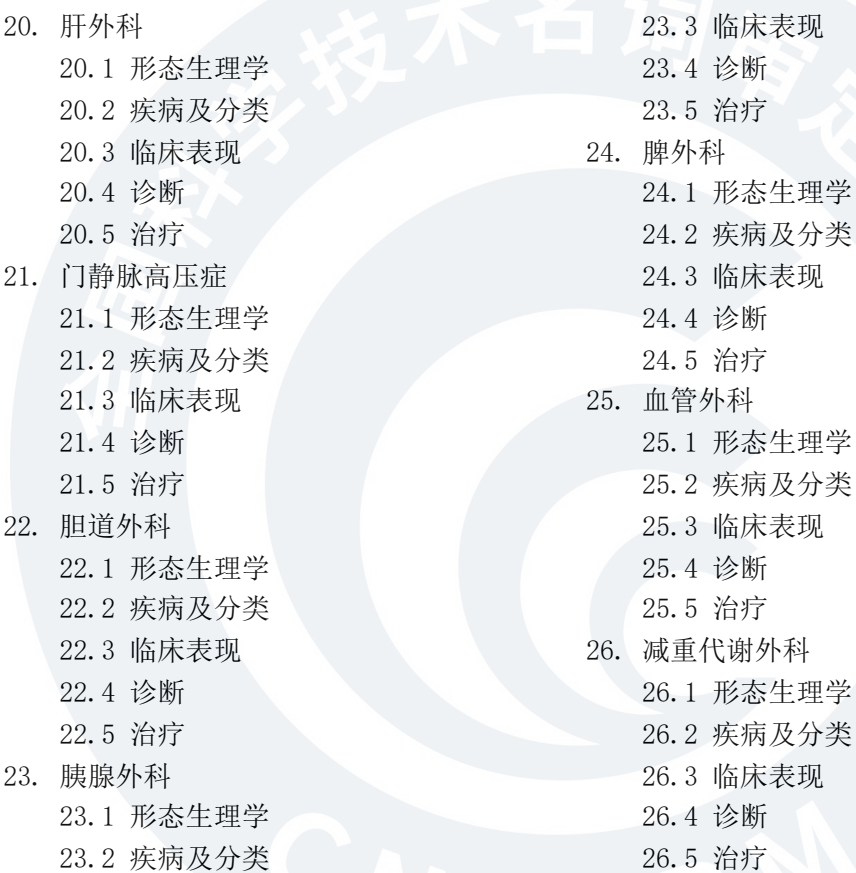
前言  
编排说明

## 上篇 总论

1. 概论
2. 无菌术
3. 水电解质平衡
4. 酸碱平衡
5. 输血
6. 休克
  - 6.1 疾病及分类
  - 6.2 形态生理学
  - 6.3 临床表现
  - 6.4 诊断
  - 6.5 治疗
7. 危重病
  - 7.1 疾病及分类
  - 7.2 形态生理学
  - 7.3 诊断
  - 7.4 治疗
8. 代谢与营养
9. 创伤
10. 修复
11. 外科感染
  - 11.1 疾病及分类
  - 11.2 病原学
  - 11.3 临床表现
  - 11.4 诊断
  - 11.5 治疗
12. 常用诊断技术
  - 12.1 化验检查
  - 12.2 影像学检查
  - 12.3 活检技术
13. 手术学
  - 13.1 手术概论
  - 13.2 围手术期
  - 13.3 手术操作
  - 13.4 微创技术
  - 13.5 手术后并发症

## 下篇 分论

14. 甲状腺与甲状旁腺外科
  - 14.1 形态生理学
  - 14.2 疾病及分类
  - 14.3 临床表现
  - 14.4 诊断
  - 14.5 治疗
15. 乳腺外科
  - 15.1 形态生理学
  - 15.2 疾病及分类
  - 15.3 临床表现
  - 15.4 诊断
  - 15.5 治疗
16. 疝与腹壁外科
  - 16.1 形态生理学
  - 16.2 疾病及分类
  - 16.3 临床表现
  - 16.4 诊断
  - 16.5 治疗
17. 胃与十二指肠外科
  - 17.1 形态生理学
  - 17.2 疾病及分类
  - 17.3 临床表现
  - 17.4 诊断
  - 17.5 治疗
18. 小肠外科
  - 18.1 形态生理学
  - 18.2 疾病及分类
  - 18.3 临床表现
  - 18.4 诊断
  - 18.5 治疗
19. 结直肠与腹膜后肿瘤外科
  - 19.1 形态生理学
  - 19.2 疾病及分类
  - 19.3 临床表现
  - 19.4 诊断
  - 19.5 治疗

- 
- 20. 肝外科
    - 20.1 形态生理学
    - 20.2 疾病及分类
    - 20.3 临床表现
    - 20.4 诊断
    - 20.5 治疗
  - 21. 门静脉高压症
    - 21.1 形态生理学
    - 21.2 疾病及分类
    - 21.3 临床表现
    - 21.4 诊断
    - 21.5 治疗
  - 22. 胆道外科
    - 22.1 形态生理学
    - 22.2 疾病及分类
    - 22.3 临床表现
    - 22.4 诊断
    - 22.5 治疗
  - 23. 胰腺外科
    - 23.1 形态生理学
    - 23.2 疾病及分类
    - 23.3 临床表现
    - 23.4 诊断
    - 23.5 治疗
  - 24. 脾外科
    - 24.1 形态生理学
    - 24.2 疾病及分类
    - 24.3 临床表现
    - 24.4 诊断
    - 24.5 治疗
  - 25. 血管外科
    - 25.1 形态生理学
    - 25.2 疾病及分类
    - 25.3 临床表现
    - 25.4 诊断
    - 25.5 治疗
  - 26. 减重代谢外科
    - 26.1 形态生理学
    - 26.2 疾病及分类
    - 26.3 临床表现
    - 26.4 诊断
    - 26.5 治疗



征求意见时间  
2025年1月15日至4月15日

# 上篇 总论

## 01 概论

### 01.01 外科 surgery

通过手术或手法治疗疾病的医学专科。

#### 01.01.01 外科学 surgery

研究外科疾病发病机制、病理生理、预后转归及与手术治疗相关的理论与实践的学科。

#### 01.01.02 普通外科 general surgery

简称“普外科”，又称“基本外科”。以解剖、生理、病理、免疫、营养代谢、伤口处理、休克及复苏、重症监护、感染以及肿瘤学等基本理论和技能为核心，包括肝胆胰、胃肠、甲状腺、乳腺、血管、创伤及肿瘤等多种疾病的诊治，并根据器官系统的类别衍生出相关分支学科的外科。

##### 01.01.02.01 普通外科学 general surgery

研究普通外科疾病发病机制、病理生理、预后转归及与手术治疗相关的理论与实践的学科。

### 01.02 精准外科 precision surgery

通过影像、三维重建及生物信息等技术，提高外科疾病诊治过程的可视化、可量化及可控化水平，进而提高治疗效果的预见性及确定性，达到病灶清除、脏器保护和损伤控制等外科要素的平衡，实现安全、高效和微创的外科理念。

### 01.03 损伤控制外科 damage control surgery

在严重创伤或疾病时，通过初步处理和进一步调控，稳定患者生命体征，恢复重要器官功能，为确定性治疗创造条件，并顺利实施确定性治疗的序贯性外科治疗理念。

### 01.04 加速康复外科 enhanced recovery after surgery, ERAS

以循证医学为基础，以减少手术患者的生理及心理创伤和应激反应为目的，通过外科、麻醉、护理、营养等多学科协作，对围手术期处理的临床路径予以优化，从而达到减少围手术期应激反应及术后并发症、缩短住院时间、促进患者康复目的的临床理论和实践体系。

### 01.05 微创外科 minimally invasive surgery, MIS, minimal access surgery, MAS

通过微小创伤或入路，将特殊器械、物理能量或化学药剂送入人体内部，完成对人体内病变、畸形、创伤的灭活、切除、修复或重建等外科手术操作，以达到治疗目的的外科分支。

## 02 无菌术

### 02.01 无菌术 asepsis

针对微生物及感染途径所采取的一系列预防措施。包括灭菌、消毒、操作规则和管理制度。

#### 02.01.01 灭菌 sterilization

采用物理或化学方法杀灭或清除传播媒介上一切微生物（包括芽孢在内）的过程。

##### 02.01.01.01 物理灭菌 physical sterilization

通过物理手段（如加热或射线照射）进行灭菌的方法。

###### 02.01.01.01.01 煮沸灭菌 boiling sterilization

- 将待灭菌器具放入水中，煮沸一定时间以达到灭菌效果的方法。
- 02.01.01.01.02 高压蒸汽灭菌 autoclaving  
又称“加压蒸汽灭菌”。利用高压灭菌器进行高温湿热灭菌的方法。
- 02.01.01.01.03 辐射灭菌 radiation sterilization  
利用电离辐射进行灭菌的方法。
- 02.01.01.01.04 烧灼灭菌 incineration  
直接用火焰焚烧物体以彻底杀灭其中微生物的方法。
- 02.01.01.01.05 干热灭菌 dry heat sterilization  
利用火焰或干热空气进行灭菌的方法。
- 02.01.01.02 化学灭菌 chemical sterilization  
利用化学试剂进行灭菌的方法。
- 02.01.01.02.01 灭菌剂 sterilant  
可杀灭一切微生物以达到灭菌要求的制剂。
- 02.01.02 消毒 disinfection  
用化学、物理或生物的方法消除可能致病或产生有害作用的微生物的过程。
- 02.01.02.01 物理消毒 physical disinfection  
通过机械(如流动水冲洗)、热、光、电、微波和辐射(如射线)等物理学手段对某些污染物品进行消毒的方法。
- 02.01.02.01.01 紫外线消毒 ultraviolet disinfection  
利用适当波长的紫外线照射进行消毒的方法。
- 02.01.02.01.02 煮沸消毒 boiling disinfection  
将待消毒器具放入水中，煮沸一定时间以达到消毒效果的方法。
- 02.01.02.02 化学消毒 chemical disinfection  
采用化学消毒剂进行消毒的方法。
- 02.01.02.02.01 消毒剂 disinfectant  
用于杀灭传播媒介上的微生物使其达到消毒要求的制剂。按照其作用的水平可分为高效消毒剂、中效消毒剂、低效消毒剂。
- 02.01.02.02.01.01 高效消毒剂 high-level disinfectant  
可杀灭一切细菌繁殖体(包括分枝杆菌)、病毒、真菌及其孢子等，对细菌芽孢也有一定杀灭作用的消毒剂。包括含氯消毒剂、臭氧、甲基乙内酰胺类化合物、双链季铵盐等。
- 02.01.02.02.01.02 中效消毒剂 mid-level disinfectant  
仅可杀灭分枝杆菌、真菌、病毒及细菌繁殖体等微生物的消毒剂。包括含碘消毒剂、醇类消毒剂、酚类消毒剂等。
- 02.01.02.02.01.03 低效消毒剂 low-level disinfectant  
仅可杀灭细菌繁殖体和亲酯病毒的消毒剂。包括苯扎溴铵等季铵盐类消毒剂、氯己定等双胍类消毒剂，汞、银、铜等金属离子类消毒剂及中草药消毒剂。
- 02.01.02.03 皮肤消毒 skin disinfection  
杀灭或清除人体皮肤上的病原微生物以达到消毒要求的过程。
- 02.01.02.03.01 外科手消毒 surgical hand disinfection  
外科手术前医务人员利用物理方法和化学方法清除或者杀灭手部暂居菌、减少常居菌的过程。
- 02.01.02.03.02 皮肤暂居菌 skin transient flora  
寄居在皮肤表层，容易被常规洗手清除的微生物。
- 02.01.02.03.03 皮肤常居菌 skin resident flora

能从大部分人体皮肤上分离出来的微生物。是皮肤上持久的固有的寄居菌，不易被机械的摩擦清除。

02.01.02.03.04 [外科]刷洗法 [surgical] scrubbing method

利用灭菌毛刷、肥皂液或洗手液、流动水，按规定的顺序刷洗手及手臂以达到外科手消毒标准的操作。

02.01.02.03.05 备皮 skin preparation

对手术区域进行清洁的操作。包括清除体毛、皮肤清洗以及消毒等。

02.01.02.04 手术室消毒 operating room disinfection

利用物理或化学方法减少、清除、杀灭手术室内细菌的过程。

02.01.02.04.01 无菌手术衣 sterile surgical attire

达到灭菌标准的手术衣。

02.01.02.04.02 无菌手套 sterile glove

达到灭菌标准的医用手套。

02.01.02.04.03 无菌巾 sterile surgical towel

达到灭菌标准的手术中。

02.01.02.04.04 无菌纱布 sterile gauze

达到灭菌标准的医用纱布。

02.01.02.04.05 洁净手术室 clean operating room

采用空气净化技术,把手术环境空气中的微生物粒子及微粒总量降到允许水平的手术室。。

02.01.02.04.05.01 手术区 operating zone

需要特别保护的包括手术台及其四边外推一定距离的区域。

洁净手术室内除去手术区以外的其他区域。

02.01.02.04.05.03 洁净度 5 级 cleanliness class 5

环境空气中大于等于  $0.5 \mu\text{m}$  的微粒数大于  $350 \text{ 粒} / \text{m}^3$  到小于等于  $3500 \text{ 粒} / \text{m}^3$ ；大于等于  $5 \mu\text{m}$  的微粒数为  $0 \text{ 粒} / \text{L}$  的空气洁净程度。相当于原洁净度 100 级。

02.01.02.04.05.04 洁净度 6 级 cleanliness class 6

环境空气中大于等于  $0.5 \mu\text{m}$  的微粒数大于  $3500 \text{ 粒} / \text{m}^3$  到小于等于  $35200 \text{ 粒} / \text{m}^3$ ；大于等于  $5 \mu\text{m}$  的微粒数小于等于  $293 \text{ 粒} / \text{m}^3$  的空气洁净程度。相当于原洁净度 1000 级。

02.01.02.04.05.05 洁净度 7 级 cleanliness class 7

环境空气中大于等于  $0.5 \mu\text{m}$  的微粒数大于  $35200 \text{ 粒} / \text{m}^3$  到小于等于  $352000 \text{ 粒} / \text{m}^3$ ；大于等于  $5 \mu\text{m}$  的微粒数大于  $293 \text{ 粒} / \text{m}^3$  到小于等于  $2930 \text{ 粒} / \text{m}^3$  的空气洁净程度。相当于原洁净度 10000 级。

02.01.02.04.05.06 洁净度 8 级 cleanliness class 8

环境空气中大于等于  $0.5 \mu\text{m}$  的微粒数大于  $352000 \text{ 粒} / \text{m}^3$  到小于等于  $3520000 \text{ 粒} / \text{m}^3$ ；大于等于  $5 \mu\text{m}$  的微粒数大于  $2930 \text{ 粒} / \text{m}^3$  到小于等于  $29300 \text{ 粒} / \text{m}^3$  的空气洁净程度。相当于原洁净度 100000 级。

02.01.02.04.05.07 洁净度 8.5 级 cleanliness class 8.5

环境空气中大于等于  $0.5 \mu\text{m}$  的微粒数大于  $3520000 \text{ 粒} / \text{m}^3$  到小于等于  $11120000 \text{ 粒} / \text{m}^3$ ；大于等于  $5 \mu\text{m}$  的微粒数大于  $29300 \text{ 粒} / \text{m}^3$  到小于等于  $92500 \text{ 粒} / \text{m}^3$  的空气洁净程度。相当于原洁净度 300000 级。

02.01.02.04.05.08 浮游法细菌浓度 airborne bacterial concentration

简称“浮游菌浓度”。在空气中用浮游菌采样器随机采样，经培养所得单位空气体积中的菌落形成单位的数量。代表空气中的浮游菌数( $\text{cfu} / \text{m}^3$ )。

02.01.02.04.05.09 沉降法细菌浓度 depositing bacterial concentration

简称“沉降菌浓度”。用培养皿在空气中暴露采样，盖好培养皿后经过培养得出的菌落形成单位的数量。代表空气中可以沉降下来的细菌数(cfu / 皿)。

#### 02.01.02.04.06 术间自净时间 recovery time between operations

在正常运行的换气次数条件下，使手术室内术后废弃物已被清除后的空气含尘浓度降低约90%或降低到设计洁净度级别上限浓度之内所需的时间。

#### 02.01.02.04.07 净化空调系统 air cleaning and conditioning system

采用以过滤除菌、除尘为主要措施，将受控区域内悬浮尘埃与微生物浓度控制到所要求水平的空气调节系统。

#### 02.01.02.04.08 非诱导型送风装置 non-aspirating supply diffuser

设置在洁净手术室内引导送风气流从集中布置在顶棚上的风口向下流动且很少影响室内空气流动的气流分布装置，通常出口风速低，截面风速均匀。

#### 02.01.02.04.09 洁净辅助用房 clean supporting room

细菌浓度和空气洁净度符合医院洁净手术部建筑技术规范标准的非手术室的用房。

#### 02.01.02.04.10 非洁净辅助用房 non-clean supporting room

对空气洁净度无要求的非手术室的用房。

## 03. 水电解质平衡

### 03.01 水电解质平衡 water and electrolyte balance

细胞内外液的容量、电解质浓度和渗透压等维持在一定范围内的机体状态。是维持细胞正常代谢和脏器生理功能所必需的条件。

### 03.02 体液 body fluid

人体内液体的总称。包括水及其溶解的电解质、酸碱物质、蛋白质、气体分子等成分。在维持生命活动中起十分重要的作用。正常成人的体液总量占体重的50%~60%，包括细胞内液和细胞外液两部分。

#### 03.02.01 细胞内液 intracellular fluid, ICF

存在于细胞内的体液。约占体重的40%。

#### 03.02.02 细胞外液 extracellular fluid, ECF

存在于细胞外的体液。包括血浆和组织间液。约占体重的20%，其中血浆5%，组织间液15%。

##### 03.02.02.01 血浆 plasma; blood plasma

血液内有形成分以外的体液。约占体重的5%，是运输营养成分和代谢产物的主要载体。

##### 03.02.02.02 组织间液 interstitial fluid, ISF

人体血管外、细胞之间的体液。约占体重的15%。是细胞生存的主要内环境，还有重要的调节和缓冲作用。

#### 03.01.02.03 功能性细胞外液 functional extracellular fluid

能迅速与血管内液体或细胞内液进行交换并取得平衡的组织间液。在维持机体水电平衡方面具有重要作用。

#### 03.01.02.04 非功能性细胞外液 non-functional extracellular fluid

仅有缓慢的血管内外和细胞内外液体交换和平衡能力、在维持体液平衡方面作用较小的组织间液。包括结缔组织液和透细胞液。

### 03.02.03 渗透压 osmotic pressure

用半透膜把两种不同浓度的溶液隔开时发生渗透作用，到达平衡时半透膜两侧溶液产生的



势能差。

#### 03.02.03.01 晶体渗透压 crystalloid osmotic pressure

血浆中晶体物质微粒（主要是电解质离子）所产生的渗透压。在维持细胞内外水的平衡中起决定性作用。

#### 03.02.03.02 胶体渗透压 colloid osmotic pressure

血浆中胶体物质微粒（主要是蛋白质）所产生的渗透压。在维持血管内外体液交换的血容量方面起重要作用。

#### 03.03 体液平衡 body fluid balance

正常情况下，机体通过胃肠道、肾脏、皮肤及呼吸道等与外界进行液体交换，使体液量和分布基本稳定的生理状态。

#### 03.03.01 体液平衡失调 body fluid imbalance

各种情况导致的机体内体液量和分布明显改变的病理状态。

#### 03.03.01.01 容量失调 volume imbalance

等渗性体液减少或增加的病理状态。其特征为细胞外液量变化而细胞内液量无明显改变，如等渗性脱水。

#### 03.03.01.01.01 容量不足 volume depletion

由于体液丢失而导致的容量缺乏的病理状态。分为绝对容量不足和相对容量不足。

#### 03.03.01.01.01.01 绝对容量不足 absolute volume depletion

由于体液从细胞外液丢失速率超过摄入速率，从而导致细胞外液量减少的病理状态。

#### 03.03.01.01.01.02 相对容量不足 relative volume depletion

细胞外液量正常甚至增多，而血管内容量减少的病理状态。

#### 03.03.01.01.02 容量过多 volume excess

液体进入体内过多或排泄过少，导致体内液体积聚的病理状态。常伴总钠含量增多，但循环血容量可能正常甚至降低。

#### 03.03.01.02 浓度失调 concentration imbalance

细胞外液中水分增加或减少，导致渗透压发生改变的病理状态。如高钠血症。

#### 03.03.01.03 成分失调 component imbalance

细胞外液中除钠离子以外的其他离子浓度发生改变的病理状态。这些改变虽也能产生各自的病理生理影响，但因渗透微粒数量少，不会对细胞外液渗透压造成明显影响，如高钾血症或低钾血症。

#### 03.04 水电解质平衡紊乱 fluid and electrolyte imbalance

细胞内外液的容量、电解质浓度和渗透压等明显异常的病理状态。常导致细胞代谢异常和脏器功能受损。

#### 03.04.01 脱水 dehydration

体液总量尤其是细胞外液减少导致的病理状态。由失水过多和/或摄入量不足所致，同时伴有钠、钾等电解质成分的丢失及酸碱平衡紊乱。根据丢失成分的不同分为高渗性、等渗性和低渗性脱水。

#### 03.04.01.01 等渗性脱水 isotonic dehydration

又称“急性脱水（acute dehydration）”“混合性脱水（mixed dehydration）”。体液容量减少，以水和钠成比例丢失、血清钠浓度在 135~145mmol/L、渗透压在 280~310mOsm/L 为主要特征的病理状态。

#### 03.04.01.02 低渗性脱水 hypotonic dehydration

又称“慢性脱水（chronic dehydration）”“继发性脱水（secondary dehydration）”。体液容量减少，以失钠多于失水、血清钠浓度 < 135mmol/L、血浆渗透压 < 280mOsm/L 为主要

特征的病理状态。

#### 03.04.01.03 高渗性脱水 hypertonic dehydration

又称“原发性脱水（primary dehydration）”。体液容量减少，以失水多于失钠、血清钠浓度 $>145\text{mmol/L}$ 、血浆渗透压 $>310\text{mOsm/L}$ 为主要特征的病理状态。

#### 03.04.02 电解质紊乱 electrolyte disturbance

任何体内电解质数量、浓度改变的病理状态。

##### 03.04.02.01 低钠血症 hyponatremia

血清钠浓度低于 $135\text{mmol/L}$ 的病理状态。

###### 03.04.02.01.01 低渗性低钠血症 hypotonic hyponatremia

伴有血浆渗透压降低的低钠血症。可合并细胞外液容量增多、正常或减少。

###### 03.04.02.01.02 等渗性假性低钠血症 isotonic pseudohyponatremia

由于血浆中非水成分增多而导致血钠相对下降的低钠血症。体内总钠量和体液总量不变，血浆渗透压也不低。如严重高脂血症、异常蛋白血症等。

###### 03.04.02.01.03 高渗性低钠血症 hypertonic hyponatremia

由于具有渗透活性的非离子性溶质（如甘露醇、葡萄糖、乙醇等）将水从细胞内转移到细胞外液从而稀释了血钠而导致的低钠血症。

###### 03.04.02.01.04 稀释性低钠血症 dilutional hyponatremia

又称“水中毒（water intoxication）”。人体摄入水总量超过排出量，以致水在体内滞留使血钠浓度相对降低而导致的低钠血症。

##### 03.04.02.02 高钠血症 hypernatremia

血清钠浓度高于 $145\text{mmol/L}$ 并伴血浆渗透压升高的病理状态。主要由失水引起，有时也伴失钠，但失水程度大于失钠。

##### 03.04.02.03 低钾血症 hypokalemia

血清钾浓度低于 $3.5\text{mmol/L}$ 的病理状态。

##### 03.04.02.04 高钾血症 hyperkalemia

血清钾浓度高于 $5.5\text{mmol/L}$ 的病理状态。

##### 03.04.02.05 低钙血症 hypocalcemia

当血清蛋白浓度正常时，血清钙低于正常参考值低限的病理状态。

##### 03.04.02.06 高钙血症 hypercalcemia

当血清蛋白浓度正常时，血清钙高于正常参考值高限的病理状态。

##### 03.04.02.07 低镁血症 hypomagnesemia

血清镁浓度低于正常参考值低限的病理状态。

##### 03.04.02.08 高镁血症 hypermagnesemia

血清镁浓度高于正常参考值高限的病理状态。

##### 03.04.02.09 低磷血症 hypophosphatemia

血清无机磷浓度低于正常参考值低限的病理状态。

##### 03.04.02.10 高磷血症 hyperphosphatemia

血清无机磷浓度高于正常参考值高限的病理状态。

## 04 酸碱平衡

### 04.01 酸碱平衡 acid-base balance

人体内各种体液保持适宜的酸碱度的生理状态。是维持正常生理活动的重要条件之一。动

脉血正常 pH 值为 7.35~7.45。

#### 04.01.01 酸 acid

在化学反应中能释放氢离子的物质。如  $\text{H}_2\text{CO}_3$ 、 $\text{HCl}$ 、 $\text{NH}_4$  等。

##### 04.01.01.01 挥发酸 volatile acid

可形成气体并经肺排出体外的酸。如  $\text{H}_2\text{CO}_3$ 。

##### 04.01.01.02 非挥发酸 involatile acid

又称“固定酸 (fixed acid)”。以离子形式存在的酸。主要通过机体的代谢活动产生，部分经肾脏排出，部分通过代谢活动消耗。如尿酸、乳酸、丙酮酸等。

#### 04.01.02 碱 base

在化学反应中能接受氢离子的物质。如  $\text{OH}^-$ 、碳酸氢根离子、 $\text{NH}_3$  等。

#### 04.01.03 [酸碱]共轭关系 [acid-base] conjugate relationship

酸碱相互转化而对应存在的关系。酸释放氢离子形成其共轭碱，碱接受氢离子形成其共轭酸。

##### 04.01.03.01 共轭酸 conjugate acid

碱接受氢离子时形成的对应的酸。

##### 04.01.03.02 共轭碱 conjugate base

酸释放氢离子时形成的对应的碱。

##### 04.01.03.03 共轭酸碱对 conjugate acid-base pair

具有共轭关系的酸和碱。

#### 04.02 酸碱平衡调节 acid-base balance regulation

机体通过多种途径维持酸碱平衡的生理过程。包括血液缓冲系统调节、呼吸调节、肾性调节和细胞调节。

##### 04.02.01 血液缓冲系统 buffer system of blood

由弱酸及其相对应的弱酸盐组成的可有效缓冲血液酸碱变化的调节系统。主要包括碳酸氢盐缓冲系统、磷酸盐缓冲系统、血浆蛋白缓冲系统、血红蛋白和氧合血红蛋白缓冲系统五种。

##### 04.02.02 [酸碱平衡]呼吸调节 respiratory regulation of acid-base balance

通过改变呼吸运动的频率和幅度、增加或减少二氧化碳的排出量以控制血浆碳酸浓度，从而调节血液酸碱平衡的生理过程。

##### 04.02.03 [酸碱平衡]肾性调节 renal regulation of acid-base balance

通过肾小管上皮细胞分泌氢离子、铵根离子和重吸收钠离子并保留碳酸氢根离子来维持血浆中碳酸氢钠浓度，从而调节血液酸碱平衡的生理过程。

##### 04.02.04 [酸碱平衡]细胞调节 cellular regulation of acid-base balance

通过细胞内外离子交换调节血液酸碱平衡的生理过程。

#### 04.03 酸碱平衡紊乱 acid-base disturbance

又称“酸碱失衡 (acid-base imbalance)”。因酸碱过量、严重不足和/或调节机制障碍导致体内酸碱稳态破坏的病理状态。

##### 04.03.01 代偿性酸碱平衡紊乱 compensatory acid-base disturbance

经过代偿后维持碳酸氢根离子与动脉二氧化碳分压比值不变、使 pH 值回到正常范围内的酸碱平衡紊乱。

##### 04.03.02 失代偿性酸碱平衡紊乱 decompensatory acid-base disturbance

经过代偿后碳酸氢根离子与动脉二氧化碳分压比值发生改变、pH 值不能回到正常范围内的酸碱平衡紊乱。

##### 04.03.03 混合型酸碱平衡紊乱 mixed acid-base disturbance

两种或三种不同类型的单纯型酸碱平衡紊乱同时发生的病理状态。

#### 04.03.04 酸中毒 acidosis

体内血液和组织中酸性物质过多导致的病理状态。主要生化表现为血浆中碳酸氢根离子与碳酸比值 $<1/20$ ，pH 值 $<7.35$ 。

##### 04.03.04.01 失代偿性酸中毒 decompensated acidosis

酸中毒发生后，代偿机制未发挥或未充分发挥作用的一种病理状态。pH 值 $<7.35$ 。

##### 04.03.04.02 代谢性酸中毒 metabolic acidosis

以血浆碳酸氢根离子原发性减少导致 pH 值降低为特征的酸碱平衡紊乱。是临床上最常见的酸碱平衡紊乱。

##### 04.03.04.02.01 反常性碱性尿 paradoxical alkaline urine

高血钾时，尿液呈碱性的病理状态。其病理生理学基础为细胞外钾离子与细胞内氢离子交换，引起细胞外氢离子增加，导致代谢性酸中毒；此时，远曲小管上皮细胞泌钾离子功能增强，钾离子与钠离子交换增多，而氢离子与钠离子交换减少，使得氢离子排出减少，尿液呈碱性。

##### 04.03.04.03 呼吸性酸中毒 respiratory acidosis

以血浆碳酸浓度或动脉二氧化碳分压原发性增高导致 pH 值降低为特征的酸碱平衡紊乱。

#### 04.03.05 碱中毒 alkalosis

体内酸丢失过多或碱摄入过多导致的病理状态。主要生化表现为血碳酸氢根离子 $>27\text{mmol/L}$ ，动脉二氧化碳分压下降。pH 值多 $>7.45$ 。

##### 04.03.05.01 失代偿性碱中毒 decompensated alkalosis

碱中毒发生后，代偿机制未发挥或未充分发挥作用的一种病理状态。pH 值 $>7.45$ 。

##### 04.03.05.02 代谢性碱中毒 metabolic alkalosis

以血浆碳酸氢根离子原发性增高导致 pH 值上升为特征的酸碱平衡紊乱。

##### 04.03.05.02.01 反常性酸性尿 paradoxical acidic urine

低血钾时，尿液呈酸性的病理状态。其病理生理学基础为细胞内钾离子与细胞外氢离子交换，引起细胞外氢离子减少，导致代谢性碱中毒；此时，肾小管上皮细胞内缺钾离子，钾离子与钠离子交换减少，而氢离子与钠离子交换增多，使得氢离子排出增多，尿液呈酸性。

##### 04.03.05.03 呼吸性碱中毒 respiratory alkalosis

以血浆碳酸浓度或动脉二氧化碳分压原发性减少导致 pH 值升高为特征的酸碱平衡紊乱。

#### 04.04 血气分析 blood gas analysis

对血液中不同类型气体和酸碱物质进行分析的技术。主要测定指标有三类：氧合指标、二氧化碳指标和酸碱物质。由此对呼吸、氧合功能和酸碱平衡进行判断。

##### 04.04.01 pH 值 pH value

氢离子浓度的负对数。反映血液的酸碱度，动脉血的正常值范围为 $7.35\sim7.45$ 。是维持内环境稳定和正常机体代谢功能的基本要求。

##### 04.04.02 动脉二氧化碳分压 arterial partial pressure of carbon dioxide, PaCO<sub>2</sub>

动脉血血浆中呈物理溶解的二氧化碳分子产生的张力。是反映呼吸因素的指标，与肺泡通气量成反比，正常值为 $33\sim46\text{mmHg}$ ，平均值 $40\text{mmHg}$ 。

##### 04.04.03 标准碳酸氢盐 standard bicarbonate, SB

在标准条件下测得的血浆中碳酸氢根离子的含量。是反映酸碱平衡代谢性因素的指标。正常值 $22\sim27\text{mmol/L}$ ，平均值 $24\text{mmol/L}$ 。

##### 04.04.04 实际碳酸氢盐 actual bicarbonate, AB

隔绝空气的血液标本在实际动脉二氧化碳分压、体温和血氧饱和度条件下测得的血浆碳酸氢根离子浓度。其受呼吸和代谢两方面因素的影响，正常人中其值与标准碳酸氢盐相等。

#### 04.04.05 缓冲碱 buffer base, BB

在标准条件下血液中一切具有缓冲作用的负离子碱的总和。正常值 45~52mmol/L, 平均值 48mmol/L。

#### 04.04.06 碱剩余 base excess, BE

在标准条件下用酸或碱滴定全血标本至 pH7.40 时所需的酸或碱的量。单位为 mmol/L。正值表示用酸滴定, 说明被测血液碱过剩, 负值表示用碱滴定, 说明被测血液酸过剩, 正常值-3~ 3mmol/L。

#### 04.04.07 阴离子间隙 anion gap, AG

血浆中未测定的阴离子与未测定的阳离子的差值。是反映血浆中固定酸含量的指标。范围是  $12 \pm 2 \text{mEq/L}$ 。其值增高可帮助区分代谢性酸中毒的类型和诊断混合性酸碱平衡紊乱。

## 05 输血

### 05.01 输血 blood transfusion

将血液或血制品经静脉输入患者循环系统的过程。其目的在于替代或补充丢失的血液或其成分。

#### 05.01.01 异体输血 allogeneic transfusion

安全输入与患者血型相同的他人提供的血液或血液成分的输血。

#### 05.01.02 自体输血 autologous transfusion

采集患者自身的血液或血液成分, 经过储存或一定的处理, 再回输给患者的输血。主要包括回收式自体输血、预存式自体输血和稀释式自体输血。

##### 05.01.02.01 回收式自体输血 salvaged autotransfusion

将收集到的创伤后体腔内积血或手术过程中的失血经抗凝、过滤后再回输给患者的输血。

##### 05.01.02.02 预存式自体输血 predeposited autotransfusion

择期手术患者估计术中出血量较大需要输血者, 在术前采集患者血液存储以备手术之需的输血。

##### 05.01.02.03 稀释式自体输血 hemodiluted autotransfusion

手术前从患者一侧静脉采血以备术中回输用, 同时从另一侧静脉以 3~4 倍的电解质溶液及血浆增量剂等补充血容量的输血。

#### 05.01.03 全血输血 whole blood transfusion

输入全部血液成分的输血。

##### 05.01.03.01 全血 whole blood

将血液采集入含有抗凝保存液的血袋中, 不作任何加工的血液制品。包括血细胞和血浆的所有成分。

#### 05.01.04 成分输血 component transfusion

用物理或化学方法把全血分离制备成纯度高、容量小的血液成分, 然后再根据病情需要进行的输血。

##### 05.01.04.01 红细胞输注 red blood cell transfusion

输注红细胞制品的输血。

###### 05.01.04.01.01 红细胞制品 red blood cell product

通过红细胞自然沉降或离心沉淀并移去血浆层制备而成的血液制品。

###### 05.01.04.01.01.01 浓缩红细胞 packed red blood cell

将采集到的多联袋内全血中的大部分血浆在全封闭的条件下分离出后剩余的部分所制成

的红细胞制品。

05.01.04.01.01.02 悬浮红细胞 **suspended red blood cell**

将全血离心后移除 90% 以上的血浆，再用代血浆（羟乙淀粉和葡萄糖）或晶体盐保存液（如氯化钠、腺嘌呤、葡萄糖等）代替移出的血浆而制成的红细胞制品。

05.01.04.01.01.03 少白红细胞 **leukocyte-reduced red blood cell**

全血静置或离心去除血浆和血小板、白细胞，或加红细胞沉降剂经离心及滤除白细胞制成的红细胞制品。

05.01.04.01.01.04 洗涤红细胞 **washed red blood cell**

将已去除血浆的红细胞用生理盐水洗涤后再重新以生理盐水配制成适宜浓度的红细胞制品。其血浆去除率 > 99%、白细胞去除率 > 80%、红细胞回收率 > 70%。

05.01.04.01.01.05 冰冻红细胞 **frozen red blood cell**

将红细胞悬液加保护剂后低温保存的红细胞制品。使用前需经解冻、洗涤以除去保护剂和部分血浆。主要用于保存稀有血型的红细胞。

05.01.04.01.01.06 辐照红细胞 **irradiated red blood cell**

经射线照射灭活活性淋巴细胞的红细胞制品。可以防止输血后淋巴细胞植活，适用于需要输血的免疫抑制或免疫缺陷患者。

05.01.04.01.01.07 幼红细胞制品 **normoblast product**

经血细胞分离机的特殊程序对供血者连续单采获得的幼稚红细胞制品。输入后在体内存活时间较成熟红细胞长，因而可以延长输血间隔时间，适用于依赖输血治疗的患者。

05.01.04.02 白细胞输注 **leukocyte transfusion**

输注白细胞制品的输血。

05.01.04.03 血小板输注 **platelet transfusion**

输注血小板制品的输血。

05.01.04.03.01 单采血小板 **single donor platelet**

由 1 位献血者用自动血液分离机只单采血小板而得到的血液制品。红细胞和血浆将回输给该献血者。

05.01.04.03.02 浓缩血小板 **concentrated platelet**

新鲜全血经过适当离心，使血浆中的血小板沉降于下层，移除上层含血小板较少的血浆，留取富含血小板的下层血浆而制成的血小板制品。

05.01.04.03.03 冷冻血小板 **frozen platelet**

将单采血小板加入适量的二甲亚砷后，置于 -80° C 以下低温保存制得的血小板制品。

05.01.04.04 血浆输注 **plasma infusion**

输注全血经离心去除血细胞后制成的悬液的输血。主要包括输注新鲜冰冻血浆、冰冻血浆或冷沉淀。

05.01.04.04.01 新鲜血浆 **fresh plasma**

全血采集后 6 小时内分出的血浆。

05.01.04.04.02 新鲜冰冻血浆 **fresh frozen plasma, FFP**

由新鲜血浆 6 小时内冰冻并在 -20°C 下保存 1 年内的血浆。其融化后与新鲜血浆质量类同。常用于先天性或获得性凝血因子缺乏、大量输注库存血后纠正凝血功能等。

05.01.04.04.03 冰冻血浆 **frozen plasma, FP**

新鲜冰冻血浆保存超过 1 年的血浆。其中有些凝血因子如凝血因子 V、凝血因子 VIII 已丧失作用，主要用于补充血浆蛋白和稳定的凝血因子如凝血因子 II、凝血因子 VII、凝血因子 IX、凝血因子 X 等。

05.01.04.04.04 血浆衍生物 **plasma derivative**

从健康人血浆或经特异免疫的健康人血浆中分离、提纯、制备的具有不同临床治疗意义的一类特殊药品。

#### 05.01.04.04.05 冷沉淀 cryoprecipitate

新鲜冰冻血浆在 4℃ 溶解时不溶的沉淀物。主要含凝血因子 V、凝血因子 VIII、纤维蛋白原和血管性假血友病因子等，适用于特定凝血因子缺乏引起的疾病，如血友病、先天或获得性凝血因子缺乏和纤维蛋白原缺乏等。

#### 05.02 血液代用品 blood substitute

具有运输氧气和二氧化碳能力、维持血液渗透压和酸碱平衡并能扩充血容量的人工制剂。包括血红蛋白代用品和血浆代用品两种。

##### 05.02.01 血红蛋白代用品 hemoglobin substitute

能代替血红蛋白运输和释放氧到组织的人工制剂。如全氟化碳和血红蛋白氧载体等。

###### 05.02.01.01 全氟化碳 perfluorocarbon

一种具有携氧及快速运输功能的氟碳化合物制剂。但由于其氧离曲线为直线型，不利于组织摄氧，有时可造成肝脾肿大。

###### 05.02.01.02 血红蛋白氧载体 hemoglobin-based oxygen carriers, HBOCs

化学修饰后制备的以血红蛋白为基础的载氧制剂。主要包括牛血红蛋白氧载体、人血红蛋白氧载体和重组血红蛋白氧载体。

##### 05.02.02 血浆代用品 plasma substitute

天然或人工合成的高分子物质制成的可以代替血浆扩充血容量的胶体溶液。

#### 05.03 造血生物工程制品 haematopoietic bioengineering product

通过各种生物工程技术获得的微生物、细胞及各种动物或人源的组织 and 液体等生物材料制备成具有造血功能的生物制品。如促红细胞生成素、血小板生成素和粒细胞集落刺激因子等。

#### 05.04 输血并发症 complications of blood transfusion

患者因输血导致的与输血目的无关的任何不良反应。包括输血反应和输血相关疾病的传播。

##### 05.04.01 非溶血性输血发热反应 non-haemolytic febrile transfusion reaction, NHFTR

与输血有关，但不能用任何其他原因解释的 1℃ 或 1℃ 以上的体温升高。是最常见的输血反应，多发生于反复输血或多次妊娠的受血者，其主要原因为体内产生抗白细胞或血小板抗体引起的免疫反应。多在输血后 1 小时内发生，持续 1~2 小时后逐渐缓解。

##### 05.04.02 输血后过敏反应 post-transfusion anaphylactic reaction

输血后发生的过敏反应。其原因可能是抗原抗体反应或蛋白质过敏现象。临床表现轻者皮肤红斑、瘙痒和荨麻疹，严重者可发生喉头水肿、哮喘、呼吸困难、神志不清甚至过敏性休克等。

##### 05.04.03 输血后溶血反应 post-transfusion hemolytic reaction

输血后发生的红细胞溶解、血红蛋白散布在血浆中所引起的急性反应。其原因多为误输 ABO 血型不匹配的红细胞。是输血最严重的并发症，可引起休克、急性肾功能衰竭甚至死亡。

###### 05.04.03.01 [ABO 血型] 正定型试验 [ABO blood type] forward typing test

用抗 A 及抗 B 试剂与被检细胞反应，检测红细胞表面是否存在 A 抗原和/或 B 抗原的试验。

###### 05.04.03.02 [ABO 血型] 反定型试验 [ABO blood type] reverse typing test

用标准 A 细胞及 B 细胞与被检血清反应，检测血清中是否存在抗体的试验。

##### 05.04.04 输血相关性急性肺损伤 transfusion - related acute lung injury, TRALI

输血并发的非心源性肺水肿。其原因可能是供者血浆中存在的 HLA 抗体或者中性粒细胞特异性抗体引起中性粒细胞在受血者肺血管内聚集，继而激活补体，导致肺毛细血管内皮损伤和急性肺水肿。多发生于输血后 1~6 小时内，尤其是 1~2 小时内。

#### 05.04.05 输血相关性移植物抗宿主病 transfusion associated graft versus host disease, TAGVHD

供血者血液中具有免疫活性的淋巴细胞输入受血者体内，而受血者无能力进行免疫识别和清除，导致活化增殖的淋巴细胞与受血者组织发生的强烈免疫反应。临床表现为高热、皮肤潮红或红斑、恶心、呕吐、黄疸、腹痛、腹泻、全血细胞减少、肝功能异常或衰竭。多出现在输血后 4~30 天。

#### 05.04.05.01 辐照血 irradiation blood

经过一定剂量的放射线(x 射线、γ 射线)照射处理后的全血或成分血。主要用于预防输血相关性移植物抗宿主病。

#### 05.04.06 输血后免疫抑制 post-transfusion immune suppression

输血后发生的受血者非特异性免疫功能低下和抗原特异性免疫抑制。可增加术后感染率，并可促进肿瘤生长、转移及复发，与输血的量及成分有一定关系。

#### 05.04.07 输血细菌污染反应 post-transfusion bacterial contamination reaction

由于输注的血液被细菌污染而导致的一系列病理反应。与污染细菌种类、毒力和输入数量有关。轻者主要表现为发热，重者在输入少量血后立即发生寒战、高热、烦躁、呼吸困难、恶心、呕吐、大汗、发绀甚至休克等。

#### 05.04.08 输血后循环超负荷 circulation overload after blood transfusion

大量快速输血导致的循环负荷快速增加引起的病理生理改变。临床表现为心率加快、呼吸急促、发绀或咳粉红色泡沫痰，并可出现颈静脉怒张、中心静脉压增高及肺内湿啰音、奔马律等。

#### 05.04.08.01 大量输血 massive transfusion, MT

3 小时内输血量大于患者 1/2 生理血容量，或 24 小时内的输血量达到或超过生理血容量的输血。

#### 05.04.09 输血后肝功能异常 post-transfusion liver dysfunction

无肝功能异常的患者输血后出现转氨酶、胆红素增高等肝功能受损的病理状态。常继发于输血后肝炎病毒感染、移植物抗宿主病等其他常见输血并发症。

#### 05.04.10 输血传播疾病 transfusion-borne disease

通过输血途径传播的病毒和细菌性疾病。如病毒性肝炎、获得性免疫缺陷综合征、巨细胞病毒感染等。

## 06 休克

### 6.1 疾病及分类

#### 06.01 休克 shock

机体在多种强烈损伤性因素的作用下，有效循环血量急剧降低，使组织微循环血液灌流量严重不足，导致细胞损伤、重要器官功能障碍、代谢紊乱和结构破坏的急性全身性病理过程。主要表现为机体重要器官微循环灌注量急剧减少和细胞损伤。

#### 06.01.01 感染性休克 septic shock

又称“败血症性休克”“脓毒性休克”。由严重感染导致的休克。常见于严重细菌、病毒、真菌、立克次体等感染，最常见为革兰阴性细菌感染。



#### 06.01.02 心源性休克 cardiogenic shock

由大面积急性心肌梗死、急性心肌炎、心包填塞、严重心律失常、心脏破裂等心脏病变引起的心排量急剧降低，导致有效循环血量和组织灌流量显著减少而导致的休克。

#### 06.01.03 低血容量性休克 hypovolemic shock

各种原因引起的循环容量丢失而导致的有效循环血量与心排血量减少、组织灌注不足、细胞代谢紊乱和功能受损的病理生理过程。

##### 06.01.03.01 失血性休克 hemorrhagic shock

由于短时间内大量失血导致的休克。常见于外伤出血、胃溃疡出血、食管下端静脉曲张破裂出血及产后大出血等，其发生与否取决于失血量和失血速度。快速失血量超过总血量的15%~25%而得不到及时补充即可发生。

#### 06.01.04 过敏性休克 anaphylactic shock

由某些药物、血清制品或疫苗、进食某些食物、接触某些物质等导致的休克。属于I型变态反应，其发生与IgE和抗原在肥大细胞表面结合，引起组胺和缓激肽大量释放入血，使血管床容积扩大、毛细血管通透性增加有关。

#### 06.01.05 可逆性休克 reversible shock

经过病因治疗及一般常规抗休克治疗，病情稳定，休克得到纠正，各主要脏器尚未受到明显损伤的休克。

#### 06.01.06 难治性休克 refractory shock

又称“顽固性休克”。因原发病危重或就诊不及时，致使治疗困难，病情反复或持续恶化的休克。

#### 06.01.07 不可逆性休克 irreversible shock

当顽固性休克未能得到缓解和纠正，病情继续恶化，最后进展为严重弥漫性血管内凝血和/或严重多器官功能衰竭而死亡的休克。

#### 06.01.08 低排高阻型休克 low-output and high-resistance shock

又称“低动力型休克(hypodynamic shock)”“冷休克(cold shock)”。血流动力学特点为心输出量减少，心脏指数降低，总外周阻力升高的休克。临床表现为平均动脉压降低不明显，但脉压显著缩小；尿量明显减少；皮肤苍白、温度降低。常见于低血容量性休克、心源性休克、创伤性休克和大多数感染性休克。

#### 06.01.09 高排低阻型休克 high-output and low-resistance shock

又称“高动力型休克(hyperdynamic shock)”“暖休克(warm shock)”。血流动力学特点为心输出量增加，心脏指数升高，总外周阻力降低的休克。临床表现为血压略低，脉压可增大；动脉血氧差明显缩小；由于皮肤血管扩张或动-静脉短路开放，血流量增多，皮肤潮红、温暖。常见于过敏性休克、神经源性休克和部分感染性休克。

#### 06.01.10 低排低阻型休克 low-output and low-resistance shock

血流动力学特点是心排出量和总外周阻力都降低，收缩压、舒张压和平均动脉压均明显下降的休克。是失代偿期的休克，常见于各种类型休克的晚期阶段。

形态生理学

#### 06.02 微循环 microcirculation

微动脉与微静脉之间的血液循环。包括从微动脉起，经后微动脉、毛细血管前括约肌、毛细血管到微静脉的血流，也包括微动脉与微静脉之间的直接吻合支。是循环系统中最基本的结构单位。

##### 06.02.01 血管床 vascular bed

由微动脉、微静脉、毛细血管等构成的密集网络状结构。是微循环的解剖表现。具有负责血液与组织营养物质吸收代谢和代谢废物排泄、调节血容量、保持血压稳定等功能。

#### 06.02.02 微血管 microvessel

组成微循环的血管。

##### 06.02.02.01 阻力微血管 resistance microvessel

微动脉、后微动脉和毛细血管前括约肌的统称。具有完整的平滑肌层，具有一定的肌源性紧张度以维持血管壁的张力，属于维持血压的阻力血管。常接受交感缩血管神经的冲动，表现出一定程度的收缩，控制着流入毛细血管网的血流量。

##### 06.02.02.02 交换微血管 exchange microvessel

又称“真毛细血管(true capillary)”。主要进行组织液与血液物质交换的毛细血管。包括动脉毛细血管、网状毛细血管和静脉毛细血管。其血管壁没有平滑肌，由单层内皮细胞构成，内皮细胞间的相互连接处有微细裂隙，成为沟通毛细血管内外的孔道，通透性较大。其数量多，物质交换的面积大。

##### 06.02.02.03 容量微血管 volumetric microvessel

舒缩活动可影响毛细血管血压，从而影响体液交换和静脉回心血量的微血管。其血管壁具有平滑肌，属于毛细血管后阻力血管，起“后闸门”的作用，其活动受神经体液调节。

##### 06.02.02.04 微动脉 arteriole

毛细血管前阻力血管。是小动脉的末梢分支。管壁有完整环形的平滑肌层，收缩功能较强，其收缩和舒张可控制微血管的血流，在微循环中，起“总闸门”的作用，它与小动脉一起决定了血管的外周阻力。既受交感神经支配，又受体液因素调节。

##### 06.02.02.05 后微动脉 metarteriole

微动脉继续分支与延伸的微血管。管壁也有平滑肌，比微动脉上的薄而稀疏，仍具有收缩功能。

##### 06.02.02.06 微静脉 venule

微循环血液的流出静脉。管壁薄，由内皮细胞和少量胶原纤维组成，其容量较大，舒缩状态影响毛细血管内压，从而影响毛细血管处液体交换和静脉回流。

##### 06.02.02.07 毛细血管 capillary

连接动静脉末梢间的、管径最细、分支最广的血管。管径一般为 $6\sim 8\mu\text{m}$ ，其分支互相交织成网状，也称毛细血管网，管壁由单层内皮细胞构成，外有基底膜包围，主要受体液调节。

##### 06.02.02.07.01 毛细血管前括约肌 precapillary sphincter

位于后微动脉与毛细血管移行处的通常由 $1\sim 2$ 个平滑肌细胞形成的环形肌肉结构。是真毛细血管的起始端，具有收缩能力，能控制毛细血管中的血流分布，对体液调节敏感。

##### 06.02.02.07.02 毛细血管前微动脉 precapillary arteriole

微动脉与毛细血管之间的动脉分支血管。决定毛细血管前阻力。

##### 06.02.02.07.03 毛细血管后微静脉 postcapillary venule

毛细血管与微静脉之间的静脉血管属支。决定毛细血管后阻力，其管壁结构与毛细血管相似，内皮外只有薄层结缔组织，但管径略粗；由于内皮细胞间的间隙较大，故通透性较大，也具有物质交换功能。

##### 06.02.02.08 动静脉短路 arteriovenous shunt

微动脉与微静脉之间的直接交通支。有丰富的平滑肌，受交感神经支配，以肾上腺素能 $\beta$ 受体占优势，在某些组织中存在。平时不开放，但在休克、应激等病理情况下可开放，此时进入微循环的血液大部分不经毛细血管而直接流入静脉回心。因此，起着调节微循环血液流量、回心血量和机体散热的作用。

##### 06.02.02.09 迂回通路 indirect channel

血液从微动脉到微静脉流经真毛细血管网行程迂回曲折、血流缓慢的通路。是进行物质交

换的主要部位，一般生理状态下体内约 20%的血流量通过真毛细血管网。

#### 06.02.02.10 直捷通路 thoroughfare channel

血液从微动脉和后微动脉经直通毛细血管进入微静脉的行程较短而直，血液流速较快的通路。几乎不进行物质交换。当组织处于静息状态时，微循环的血流大部分经此通路快速进入微静脉，是一条经常开放的途径。

#### 06.02.02.11 微循环阻力 microcirculatory resistance

由毛细血管前阻力、毛细血管自身阻力以及毛细血管后阻力组成的阻力系统。其各部分在休克中的变化对于组织的血液灌流有着重要作用。

##### 06.02.02.11.01 毛细血管前阻力 precapillary resistance

由微动脉、后微动脉和毛细血管前括约肌组成的阻力系统。约占微循环阻力的 68%，在休克早期显著增加并高于后阻力，使组织灌注量减少，出现少灌少流、灌少于流的状态。

##### 06.02.02.11.02 毛细血管后阻力 postcapillary resistance

由毛细血管后微血管组成的阻力系统。约占微循环阻力的 20%，在休克中期显著增高并大于前阻力，使得微循环血管床大量开放，血液分隔并淤滞在内脏器官。

#### 06.02.03 微循环缺血性缺氧期 microcirculatory ischemic hypoxia stage

又称“休克代偿期（compensatory stage of shock）”。休克早期阶段。此阶段交感-肾上腺髓质系统兴奋，导致微循环缺血。减少了有效循环血量，对维持重要器官的灌流有一定代偿意义和调整作用。

#### 06.02.04 微循环淤血性缺氧期 microcirculatory stagnant anoxia stage

又称“休克失代偿期（decompensatory stage of shock）”。休克进展阶段。此阶段由于缺血、缺氧、酸中毒及多种体液因子导致微循环淤血。微血管反应降低，丧失参与重要生命器官血流调节的能力，导致心血管系统功能恶化。

#### 06.02.05 微循环衰竭期 microcirculatory failure stage

又称“不可逆休克期（irreversible stage of shock）”或“休克难治期（refractory stage of shock）”。休克晚期阶段。此阶段由于肠道内毒素细菌入血、血管反应性降低导致微血栓形成。严重持续器官低灌流、内环境紊乱和体内大量损伤性体液因子生成，造成器官严重代谢障碍和结构损伤，发生多个重要生命器官功能衰竭。

##### 06.02.05.01 无复流现象 no-reflow phenomenon

休克晚期，在输血输液后，虽血压可一度回升，但微循环灌流量无明显改善，毛细血管中血液仍淤滞停止，不能恢复的病理现象。

临床表现

#### 06.03 低血压 hypotension

体循环动脉压力低于正常的病理状态。一般为成年人上肢动脉血压低于 90/60mmHg。

#### 06.04 死亡三联征 lethal triad

严重创伤合并大出血患者出现低体温、酸中毒和凝血功能障碍的三联病理征象。这三者可相互促进，形成恶性循环，病死率高。

##### 06.04.01 低体温 hypothermia

各种原因引起的产热减少或散热增加导致体温低于正常范围的病理状态。

#### 06.05 低氧血症 hypoxemia

各种原因引起的血液中氧含量下降的现象。在吸入空气时，动脉血氧分压低于 60mmHg 或脉搏氧饱和度低于 90%。

##### 06.05.01 紫绀 cyanosis

又称“发绀”。血液中还还原血红蛋白增多，导致皮肤和黏膜青紫色改变的临床表现。

#### 06.06 休克肺 shock lung

休克时出现的急性呼吸窘迫综合征。表现为休克晚期尿量、血压、脉搏平稳后发生急性呼吸衰竭、进行性低氧血症和呼吸困难。

#### 06.07 休克肾 shock kidney

休克时出现的急性肾衰竭。表现为少尿或无尿、氮质血症、高钾血症和代谢性酸中毒。

##### 06.07.01 少尿 oliguria

24h 尿量少于 400ml 或每小时尿量少于 17ml 的临床表现。

##### 06.07.02 无尿 anuria

24h 尿量少于 100ml 的临床表现。

诊断

#### 06.08 脉率 pulse rate

每分钟脉搏的次数。

#### 06.09 呼吸节律 respiratory rhythm

呼吸过程的节奏性。正常呼吸节律均匀、规整，每次呼吸之间的间距基本相等，如此周而复始。在一些疾病情况下可出现呼吸节律变化，如潮式呼吸、比奥呼吸。延髓的吸气中枢和呼气中枢、脑桥的长吸中枢和呼吸调整中枢等参与呼吸节律的调节。

#### 06.10 血细胞比容 hematocrit, HCT

又称“红细胞压积 (packed cell volume, PCV)”。血液中细胞的体积分数。其中以红细胞为主。用离心方法测量。

#### 06.11 C 反应蛋白 C-reactive protein, CRP

机体受到微生物入侵或组织损伤等炎症性刺激时在血浆中急剧上升的、由肝细胞合成的一种蛋白质。在钙离子存在情况下可与菌体多糖 C 反应产生沉淀，属于急性时相蛋白，呈酸性，对热敏感。是人体急性时相反应的一个极为灵敏的指标。

#### 06.12 肾小球滤过率 glomerular filtration rate, GFR

单位时间内(每分钟)两肾生成的超滤液的量。滤过量的大小取决于肾小球有效滤过压的高低和肾小球滤过膜的通透性，衡量肾功能的重要指标之一。正常值为 125 ml/min。

#### 06.13 肾功能衰竭指数 renal failure index, RFI

反映肾功能衰竭状态的数值。计算公式为肾功能衰竭指数=尿钠浓度/(尿肌酐/血肌酐)。正常值在 1 以下。肾性急性肾功能衰竭时 $>1$ ，肾前性急性肾功能衰竭时 $<1$ 。

#### 06.14 尿比重 specific gravity of urine, SG

在 4℃ 条件下尿液与同体积纯水的质量之比。反映肾小管的浓缩和稀释能力。参考范围 1.010~1.025。

#### 06.15 尿素氮 urea nitrogen, UN

主要经肾脏排泄的人体蛋白质代谢的主要终末产物之一。在代谢稳定的情况下，其在血中的浓度可在一定程度反映肾小球的滤过功能。

#### 06.16 肌酐 creatinine, Cr

肌组织中肌酸的代谢产物之一。人体肌肉以 1mg/min 的速度释放入血中。其在血中的浓度较尿素氮能更好地反映肾小球滤过功能。

#### 06.17 出血时间 bleeding time, BT

皮肤毛细血管被刺破后出血至出血自然停止所需要的时间。反映血小板黏附、聚集在受损血管壁，形成微血栓堵塞血管损伤口的功能。

#### 06.18 毛细血管脆性试验 capillary fragility test, CFT

又称“束臂试验 (tourniquet test)”。通过给手臂局部加压 (标准压力) 使静脉回流部分受阻，根据一定范围内新出现的出血点数目来评估毛细血管脆性的试验。

#### 06.19 血小板计数 platelet count, PLT

单位容积的血液中血小板的含量。是反映血小板生成与血小板消耗之间平衡的指标。正常值  $100\sim 300\times 10^9/L$ 。

#### 06.20 血块收缩试验 clot retraction test, CRT

一种反映血小板功能的试验。已凝固的新鲜血块，在血小板收缩蛋白的作用下，使血块中纤维蛋白网眼缩小，血清析出，通过检测析出血清的容积反映血小板血块收缩能力。血块收缩不良见于血小板无力症、血小板减少性紫癜、严重凝血功能障碍。

#### 06.21 凝血时间 clotting time, CT

离体静脉血发生凝固所需要的时间。主要反映内源性凝血系统凝血功能。其延长见于血管性假性血友病、纤维蛋白原缺乏症、纤溶活性亢进以及循环血中有抗凝物质等情况。缩短见于高凝状态。正常值为  $5\sim 10$  分钟。

#### 06.22 凝血酶时间 thrombin time, TT

在血浆中加入标准化的凝血酶后血浆凝固所需的时间。正常值为  $16\sim 18$  秒，较正常值延长 3 秒以上有临床意义。其延长见于血循环中纤维蛋白降解产物增多、血浆中肝素或肝素类物质含量增高以及纤维蛋白原浓度降低等情况。

#### 06.23 凝血酶原时间 prothrombin time, PT

在缺乏血小板的血浆中加入过量的钙离子和组织凝血活酶，凝血酶原转化为凝血酶，导致血浆凝固所需的时间。是反映外源性凝血系统功能的筛选试验。正常值  $11\sim 13$  秒，较正常值延长 3 秒以上有临床意义。其延长见于严重肝病、梗阻性黄疸以及使用过量抗凝剂等情况。

#### 06.24 活化部分凝血活酶时间 activated partial thromboplastin time, APTT

在  $37^{\circ}C$  条件下，以白陶土激活凝血因子 XII 和 XI，以脑磷脂代替血小板提供凝血的催化表面，在钙离子参与下，贫血小板血浆凝固所需的时间。是反映内源凝血系统功能的筛选试验。本试验必须设立正常对照组，测定值较正常对照延长 10 秒以上者为异常。

#### 06.25 纤维蛋白原 fibrinogen

又称“第一因子”，“凝血因子 I”。在凝血过程中，由凝血酶切除血纤蛋白原中的血纤肽 A 和 B 而生成的单体蛋白质。是凝血过程、血栓形成过程中的重要物质。

#### 06.26 P 选择素 P-selectin

血小板及表皮细胞表面表达的细胞黏附分子。血管损伤时在血小板的募集和聚集过程中起到重要作用，可及时反映血小板活化的情况。

#### 06.27 血栓素 A2 thromboxane A2, TXA2

血小板花生四烯酸代谢的主要活性产物。主要由血小板和白细胞分泌，具有高效收缩血管和促血小板聚集的作用。

#### 06.28 血栓素 B2 thromboxane B2, TXB2

血栓素 A2 的代谢产物。在血中不稳定，半衰期仅约 30 秒，故可通过测量血浆中该物质间接反映体内血栓素 A2 含量。弥散性血管内凝血时血小板活化，血中含量增加。

#### 06.29 组织因子 tissue factor, TF

又称“凝血因子 III”。一种单链跨膜糖蛋白。由 263 个氨基酸残基组成，是唯一不存在于正常人血浆中的凝血因子。

#### 06.30 凝血酶原片段 1 2 prothrombin fragment 1 2, F1 2

凝血酶原被激活成凝血酶时，凝血酶原裂解形成的 2 个分子片段。是凝血酶原激活的分子标志，可特异性反映凝血酶原酶的活性。弥散性血管内凝血时阳性率为  $90\%\sim 100\%$ 。

#### 06.31 纤维蛋白肽 A/B fibrinopeptide A/B, FPA/B

纤维蛋白形成的早期标志物。可用于弥散性血管内凝血的早期诊断。其在血中半衰期仅  $3\sim 5$  分钟，可动态反映血管内凝血，弥散性血管内凝血时阳性率为  $85\%\sim 95\%$ 。

- 06.32 血浆鱼精蛋白副凝试验 plasma protamine paracoagulation test, 3P test**  
在凝血过程中产生的可溶性纤维蛋白单体复合物中加入鱼精蛋白或乙醇后,纤维蛋白单体从可溶性纤维蛋白单体复合物中脱离,并自动聚合成胶状或束状物的试验。该试验阳性对于早中期弥散性血管内凝血的诊断具有重要的提示作用。但在弥散性血管内凝血晚期,凝血过程已停止,纤维蛋白单体不再形成,较大分子量的纤溶降解产物也不存在,该试验反而呈阴性。
- 06.33 凝血酶-抗凝血酶复合物测定 thrombin-antithrombin complex test, TAT test**  
测定凝血酶与抗凝血酶结合形成的复合物的试验。阳性代表凝血酶形成,是弥散性血管内凝血早期诊断的指标之一。
- 06.34 胃黏膜 pH 值 gastric intramucosal pH, gastric pHi**  
用 pH 值表示的胃黏膜组织内的酸度。反映胃肠道组织缺血、酸中毒状况的指标。
- 06.35 血流动力学监测 hemodynamic monitoring**  
通过有创性或无创性方法获得心血管功能参数的过程。
- 06.35.01 无创性血流动力学监测 non-invasive hemodynamic monitoring**  
应用对机体组织无机械损伤的方法,经皮肤或黏膜等途径间接获得有关心血管功能的各项参数的过程。
- 06.35.02 有创性血流动力学监测 invasive hemodynamic monitoring**  
经体表插入各种导管或监测探头到心脏或血管腔内,利用各种监测装置直接获得有关心血管功能的各项参数的过程。
- 06.36 血压 blood pressure, BP**  
血液在血管内流动时作用于单位面积血管壁的侧压力。
- 06.36.01 无创性血压监测 non-invasive blood pressure monitoring**  
通过无创的方法间接测量人体血压的方法。如袖带法。
- 06.36.02 有创性血压监测 invasive blood pressure monitoring**  
经动脉穿刺置管后直接测量血压的方法。能够反映每一个心动周期的血压变化情况。
- 06.36.03 脉压 pulse pressure**  
收缩压与舒张压的差值。由每搏量和血容量决定。
- 06.36.04 平均动脉压 mean arterial pressure, MAP**  
心动周期的平均血压。与心排血量和外周血管阻力有关,是反映脏器、组织灌注的重要指标之一。
- 06.36.05 中心静脉压 central venous pressure, CVP**  
上、下腔静脉进入右心房处的压力。代表右心房或胸段腔静脉内的压力,在反映全身血容量及心功能状态方面早于动脉压。正常为 5~10cm 水柱。
- 06.36.06 肺毛细血管楔压 pulmonary capillary wedge pressure, PCWP**  
将漂浮导管顶端的气囊嵌顿在肺小动脉后,在漂浮导管端孔处测得的压力。主要用于监测左心功能。
- 06.37 心输出量 cardiac output, CO**  
又称“每分输出量(minute volume)”。一侧心室每分钟射出的血液量。
- 06.38 心脏指数 cardiac index**  
简称“心指数”。心输出量经单位体表面积标准化后的心脏泵血功能指标。用每分钟心脏泵出的血容量除以体表面积,正常成人为 3.0~3.5/(min·m<sup>2</sup>)。
- 06.39 血管阻力 vascular resistance**  
血液在血管系统中流动时所受到的总的阻力。大部分产生在小动脉,特别是微动脉。小动脉和微动脉收缩和舒张,可显著地影响器官和组织中的血流量,并对维持正常血压起重要

作用。

#### 06.39.01 外周血管阻力 peripheral vascular resistance

左心室泵血时需要克服的体循环的阻力。主要是小动脉和微静脉对血流的阻力。反映左心室后负荷的参数。其值= $[\text{平均动脉压} \sim \text{中心静脉压 (mmHg)}] / [\text{心排血量 (L/min)} \times 80]$ ，正常值为  $80 \sim 120 \text{ kPa} \cdot \text{s}$ 。

#### 06.39.02 肺血管阻力 pulmonary vascular resistance

右心室泵血时需要克服的肺血管床的阻力。主要存在于肺微血管中，其中近一半形成于肺毛细血管中。反映右心室后负荷的参数。其值= $[\text{肺动脉平均压} - \text{肺毛细血管平均楔压 (mmHg)}] / [\text{心排血量 (L/min)} \times 80]$ ，正常值  $< 25 \text{ kPa} \cdot \text{s}$ 。

#### 06.40 休克指数 shock index

脉搏(次/min)与收缩压(mmHg)的比值。是反映血流动力学的临床指标之一，可用于失血量粗略评估及休克程度分级。休克指数的正常值为  $0.5 \sim 0.8$ 。大于 1.0 有休克；大于 2.0 为严重休克。

#### 06.41 氧输送量 oxygen delivery, $\text{DO}_2$

整个血液循环供给外周组织氧气的速率。是心输出量 CO 和动脉血氧含量  $\text{CaO}_2$  的乘积，正常值为  $520 \sim 720 \text{ ml} / (\text{min} \times \text{m}^2)$ 。

#### 06.42 氧消耗量 oxygen consumption, $\text{VO}_2$

全身耗氧总量。是心输出量和动静脉血氧含量差的乘积，正常值为  $100 \sim 180 \text{ ml} / (\text{min} \times \text{m}^2)$ 。代表测量当时组织摄取氧的总量，并不代表组织的需氧量。

#### 06.43 氧摄取率 oxygen extraction ratio, $\text{O}_2\text{ER}$

组织摄取的氧量占供给氧量的百分比。是动静脉氧含量差与动脉血氧含量的比值。正常值  $< 31\%$ ，波动在  $20\% \sim 30\%$  之间。

#### 06.44 氧分压 partial pressure of oxygen, $\text{PO}_2$

血浆中物理溶解的氧气的张力。动脉血内正常值： $9.98 \sim 13.97 \text{ kPa} (75 \sim 105 \text{ mmHg})$ 。

#### 06.45 血氧饱和度 oxygen saturation, $\text{SO}_2$

血红蛋白实际结合氧含量与全部可结合氧量之比。正常动脉血氧饱和度为  $95\% \sim 98\%$ ，静脉血氧饱和度为  $75\%$ 。

治疗

#### 06.46 早期目标导向性治疗 early goal-directed therapy, EGDT

在做出严重脓毒症和/或脓毒症休克诊断后最初 6 小时内达到血流动力学最优化并解决全身组织缺氧，通过纠正前负荷、后负荷、氧含量达到组织氧供需平衡目标的治疗策略。

#### 06.47 液体治疗 fluid therapy

经实施或限制静脉输液使体液功能得以维持的治疗措施。包括治疗各种疾病所进行的临床专科输液，及为获得特殊治疗目的所进行的输液，如输入血液成分、营养用药等。

##### 06.47.01 目标导向性液体治疗 goal-directed fluid therapy, GDFT

以血液动力学指标为目标，通过液体负荷维持每搏输出量最大化，从而使组织器官获得更好灌注和氧供的个体化液体治疗策略。其基本原则是个体化和按需输入。

##### 06.47.02 液体复苏 fluid resuscitation

通过短时间、大量补液或输血来纠正低血容量，保障有效的心输出量和器官的血流灌注的液体治疗策略。

##### 06.47.03 胶体溶液 colloidal solution

一定大小的固体颗粒药物或高分子化合物分散在溶媒中所形成的溶液。包括人工胶体液和自然胶体液。不能透过毛细血管壁，在血管内存留时间长，半衰期长，有效维持血浆胶体渗透压，增加血容量，提高血压，改善微循环。

#### 06.47.04 晶体溶液 crystalloid solution

含有晶体离子的血浆扩容剂，如生理盐水、乳酸林格液。不能自由透过细胞膜，可以自由透过毛细血管，在血管内存留时间短，半衰期 20~30 分钟，主要维持细胞内外水分的相对平衡，纠正电解质紊乱。

##### 06.47.04.01 林格液 Ringer's solution

一种等张静脉注射液。由氯化钠、氯化钾、碳酸氢钠和葡萄糖等成分组成，具有维持细胞内外渗透压平衡的作用。由英国生理学家林格发明。

##### 06.47.04.02 乳酸林格液 lactated Ringer's solution

一种等张静脉注射液。由氯化钠、乳酸钠、氯化钾和葡萄糖组成，具有维持细胞内外渗透压平衡的作用。由英国生理学家林格发明。

##### 06.47.04.03 平衡盐溶液 balanced salt solution

溶液中电解质含量与血浆内含量相仿的盐溶液。

##### 06.47.04.04 高渗盐溶液 hypertonic salt solution

渗透压高于血浆的盐溶液。

#### 06.47.05 中心静脉置管术 central venous catheterization

以特制的导管经皮肤穿刺置留于深静脉（锁骨下静脉、颈内静脉、股静脉）腔内，利用其测定各种生理学参数并进行相关诊断及治疗，同时建立静脉通路的一种技术。

## 07 危重病

### 疾病及分类

#### 07.01 器官功能不全 organ dysfunction

在创伤、感染或其他各种打击下使机体稳态受到破坏而发生的器官功能改变，需要依靠临床干预才能维持器官功能的临床状态。严重者称为器官功能衰竭。

##### 07.01.01 肺损伤 lung injury

机体受到各种肺内外因素作用所引起的肺实质结构的破坏。可为局限性和弥漫性，后者常有明显呼吸窘迫和严重低氧血症。

###### 07.01.01.01 急性肺损伤 acute lung injury, ALI

各种肺内、外致病因素导致的双肺急性弥漫性损伤和高通透性肺水肿。临床主要表现为呼吸窘迫和低氧血症。

###### 07.01.01.02 急性呼吸窘迫综合征 acute respiratory distress syndrome, ARDS

各种肺内外致病因素引起的以急性呼吸窘迫和顽固性低氧血症为特征的临床综合征。

###### 07.01.01.03 呼吸机相关肺损伤 ventilator-associated lung injury

由于呼吸机使用不当，如呼吸频率过快或潮气量过高导致的肺泡破裂和肺水肿。是肺损伤的一种类型。

###### 07.01.01.04 呼吸衰竭 respiratory failure

由于肺内外各种原因引起的肺通气和/或肺换气功能严重障碍，以致不能进行有效的气体交换，在呼吸空气时，产生严重低氧血症和/或高碳酸血症，从而引起一系列生理功能和代谢紊乱的临床综合征。

###### 07.01.01.04.01 急性呼吸衰竭 acute respiratory failure

由于某些突发的致病因素，如严重的肺疾患、创伤、休克、电击、急性气道阻塞等，使肺通气或换气功能迅速出现严重障碍，短时间内发生的呼吸衰竭。因机体不能很快代偿，若不及时抢救，会危及患者生命。



#### 07.01.01.04.02 慢性呼吸衰竭 chronic respiratory failure

由于慢性呼吸系统疾病，如慢性阻塞性肺病、重度肺结核、间质性肺疾病等，使呼吸功能的损害逐渐加重，经过较长时间发展形成的呼吸衰竭。早期虽有低氧血症或伴高碳酸血症，但机体通过代偿适应，生理功能障碍和代谢紊乱较轻，仍保持一定的生活活动能力。

#### 07.01.02 肺栓塞 pulmonary embolism, PE

以各种栓子脱落阻塞肺动脉及其分支引起肺循环障碍的一组疾病或临床综合症的总称。包括肺血栓栓塞症、脂肪栓塞综合征、羊水栓塞、空气栓塞等。肺血栓栓塞症为肺栓塞最常见的类型。

#### 07.01.03 急性胃肠损伤 acute gastrointestinal injury, AGI

由于重症患者急性疾病本身导致的胃肠道功能障碍。

#### 07.01.04 急性胃黏膜病变 acute gastric mucosal lesion, AGML

各种原因导致的急性胃黏膜表浅性损伤。如急性黏膜糜烂、溃疡等。

#### 07.01.04.01 应激性溃疡 stress ulcer

严重应激时发生的急性胃黏膜病变。是上消化道出血常见原因之一。呈多发性，病变散布在胃体及胃底含壁细胞的泌酸部位，胃窦部少见，仅在病情发展或恶化时才偶尔累及胃窦部，不伴有高胃酸分泌。

#### 07.01.04.01.01 库欣溃疡 Cushing ulcer

在颅脑损伤、脑病变或颅内手术后发生的应激性溃疡。溃疡可见于食管、胃与十二指肠，此种溃疡通常深而具穿透性，偶尔整块局部胃肠壁完全溶解，引起穿孔。由美国神经外科医生哈维·威廉姆斯·库欣（Harvey Williams Cushing）于1932年首先报道。

#### 07.01.04.01.02 柯林溃疡 Curling ulcer

中度、重度烧伤后继发的应激性溃疡。可见于食管、胃与十二指肠，分为两组：第一组溃疡在烧伤后最初数天内发生，为急性多发性浅表性溃疡，位于胃底部；第二组溃疡发生较晚，常发生于烧伤的恢复期，通常位于十二指肠，多为慢性，很少有穿孔发生。由英国外科医生托马斯·柯林（thomas Curling）于1842年首先报道。

#### 07.01.05 肠功能障碍 intestinal dysfunction

由于肠实质和/或功能的损害，导致消化、营养吸收和/或屏障功能发生障碍。可分为三类：  
1.功能性小肠长度绝对减少，如短肠综合征；2.小肠实质广泛损伤：如放射性肠损伤、炎症性肠病、假性肠梗阻、肠外瘘、肠梗阻等；3.肠屏障功能损害：如严重失血性休克或其他危重症导致的肠屏障功能损害，可同时伴有肠道消化吸收功能障碍。

#### 07.01.06 急性肾损伤 acute kidney injury, AKI

由于各种原因引起双肾泌尿功能在短期内急剧下降，引起氮质废物体内滞留，水、电解质和酸碱平衡紊乱，出现氮质血症和代谢性酸中毒，并由此产生的机体内环境严重紊乱的临床综合征。

#### 07.01.07 慢性肾脏病 chronic renal disease, CKD

肾脏结构或功能异常导致肾损伤超过3个月的疾病状态。

#### 07.01.07.01 氮质血症 azotemia

血中尿素、肌酐、尿酸、肌酸等非蛋白含氮物质的含量显著增高的病症。

#### 07.01.08 肝功能衰竭 hepatic failure

多种因素引起的严重肝脏损害，导致其合成、解毒、排泄和生物转化等功能发生严重障碍或失代偿，出现以凝血机制障碍和黄疸、肝性脑病、腹水等为主要表现的临床综合征。

#### 07.01.08.01 急性肝功能衰竭 acute hepatic failure

由于病毒、药物及中毒等引起的急性严重肝损害。发病数小时后出现黄疸，很快进入昏迷状态，有明显的出血倾向并常伴发肾衰竭，具有起病急骤、进展快、病死率高的特点。

- 07.01.09 心力衰竭 heart failure  
简称“心衰”。多种病因引起的心脏舒缩功能障碍，形成具有血流动力学异常和多种神经体液因子参与的、以心脏泵出的血液不能满足组织需求为特征的临床综合征。
- 07.01.09.01 急性心力衰竭 acute heart failure  
由急性心脏病变引起的心输出量显著、急骤降低、组织器官灌注不足和急性淤血的综合征。
- 07.01.09.02 慢性心力衰竭 chronic heart failure  
由于各种慢性心肌病变损伤和长期心脏负荷过重，使心肌收缩力减弱，心排血量下降，出现以肺循环和/或体循环淤血为主要临床表现的一组临床综合征。
- 07.01.10 心肌梗死 myocardial infarction  
在冠状动脉病变的基础上，发生冠状动脉血供急剧减少或中断，使相应的心肌严重而持久地急性缺血所致的心肌缺血性坏死。
- 07.01.11 心搏骤停 cardiac arrest  
心脏射血功能突然终止的临床病症。
- 07.01.12 脑死亡 brain death  
包括脑干的全脑功能不可逆的永久性丧失。  
形态生理学
- 07.02 细菌移位 bacterial translocation, BT  
在肠功能障碍情况下，肠黏膜屏障削弱，细菌和内毒素从肠内逸出，进入肠淋巴管和肠系膜淋巴结，继而进入门静脉系统和体循环，引起全身感染和内毒素血症的病理过程。
- 07.03 免疫麻痹 immune paralysis  
由于抗炎介质释放较多或促炎与抗炎的平衡丧失，使抗炎反应占优势的病理现象。严重者发生免疫抑制，使患者对感染的易感性增加。多发生于在严重烧伤、出血、创伤和部分胰腺炎的患者。
- 07.04 缺血再灌注损伤 ischemia reperfusion injury  
在缺血基础上恢复血流后组织损伤反而加重，甚至发生不可逆性损伤的病理现象。其病理生理学基础是氧自由基的产生。
- 07.04.01 自由基 free radical  
又称“游离基”。化合物的分子在光热等外界条件下，共价键发生均裂而形成的具有不成对电子的基团。
- 07.04.02 钙超载 calcium overload  
各种原因引起的细胞内钙含量异常增多并导致细胞结构损伤和功能代谢障碍的现象。
- 07.04.03 缺血预适应 ischemic preconditioning  
多次有目的的短期缺血，使机体组织器官对随后更长时间缺血及再灌注损伤产生保护作用的一种适应性方法。是一种器官保护措施。
- 07.04.04 缺血后适应 ischemic postconditioning  
血液循环重建后的几分钟内多次阻塞、再灌注，使机体组织器官产生对于缺血及再灌注损伤的保护作用的一种适应性方法。
- 07.05 高碳酸血症 hypercapnia  
动脉血二氧化碳分压高于正常水平，即大于 45mmHg 的病理生理状态。多见于肺通气量的原发性减退和代偿性代谢性碱中毒。
- 07.06 凝血功能障碍 coagulation dysfunction; coagulopathy  
各种凝血因子、抗凝因子和纤溶因子的数量变化或功能障碍，血管结构或功能异常以及血细胞，特别是血小板的质或量异常导致的出血性疾病。分为遗传性和获得性两大类。
- 07.06.01 遗传性凝血功能障碍 hereditary blood coagulation dysfunction

婴幼儿期发病的与家族史相关的凝血因子缺乏或功能异常所致的出血性疾病。多是单一凝血因子缺乏。

**07.06.02 获得性凝血功能障碍 acquired blood coagulation dysfunction**

成年期发病的凝血因子缺乏或功能异常所致的出血性疾病。较为常见，多有多种凝血因子缺乏，临床上除出血外尚伴有原发病的症状及体征。

**07.06.03 稀释性凝血功能障碍 dilution coagulopathy**

液体复苏时没有补充足够的凝血物质，导致血小板和凝血因子的严重稀释和缺乏而引起的出血性疾病。

**07.06.04 功能性凝血功能障碍 functional coagulopathy**

由于低温和酸中毒等原因导致血小板和凝血因子功能障碍而引起的出血性疾病。

**07.06.05 弥散性血管内凝血 disseminated intravascular coagulation, DIC**

在某些致病因子的作用下，大量促凝物质入血，凝血因子和血小板被激活，使凝血酶增多，微循环中形成广泛的微血栓，继而因凝血因子和血小板被大量消耗，引起继发性纤维蛋白溶解功能增强，机体出现以止、凝血功能障碍为特征的病理生理过程。主要表现为出血、休克、器官功能和微血管病性溶血性贫血等，是一种危重的综合征。

**07.06.05.01 消耗性低凝期 consumed hypocoagulable stage**

弥散性血管内凝血时，大量凝血酶的产生和微血栓形成，使凝血因子和血小板被大量消耗，同时可能继发性激活纤溶系统，使血液处于低凝状态的病理阶段。此期患者可有明显的出血症状。

**07.06.05.02 继发性纤溶亢进期 secondary fibrinolytic stage**

弥散性血管内凝血时，产生的大量凝血酶激活了纤溶系统，产生大量纤溶酶，导致纤溶亢进的病理阶段。此期出血十分明显。

**07.06.05.03 血管内溶血 intravascular hemolysis**

又称“微血管性溶血”。弥散性血管内凝血基础上出现的溶血现象。主要归因于微血管病变。临床表现为轻度或中度黄疸、腰痛、进行性贫血。

**07.07 腹腔内压力 intra-abdominal pressure, IAP**

简称“腹内压”。腹腔封闭腔隙内，在稳定状态下所产生的压力。正常值 0~11mmHg。

**07.07.01 腹腔内高压 intra-abdominal hypertension, IAH**

腹腔内压力持续或反复增高 $\geq 12$  mmHg 的临床现象。分为四级：I级：12~15 mmHg，II级：16~20 mmHg，III级：21~25 mmHg，IV级： $>25$  mmHg。

**07.07.02 腹腔间隔室综合征 abdominal compartment syndrome, ACS**

又称“腹腔筋膜室综合征”、“腹腔间隙综合征”。由于不同因素导致腹腔内压非生理性、进行性、急剧升高，引起腹腔内器官和相关的腹外器官系统功能损害的一种临床综合征。

**07.07.03 腹壁顺应性 abdominal compliance**

一种衡量腹壁可扩张性的指标。取决于腹壁与膈肌的弹性，以单位腹腔内压力变化引起腹腔容积的改变来表示。

**07.08 多器官功能障碍综合征 multiple organ dysfunction syndrome, MODS**

机体在严重感染、创伤、烧伤及休克或休克复苏后，短时间内同时或序贯发生两个或两个以上器官功能障碍，需要依靠临床干预才能维持内环境相对稳定的临床综合征。

**07.08.01 单向速发型多器官功能障碍综合征 unidirectional immediate multiple organ dysfunction syndrome**

由损伤因子直接引起的多器官功能障碍综合征。此型病情发展较快，发生过程只有一个时相，病程只有一个高峰。

**07.08.02 双向迟发型多器官功能障碍综合征 bidirectional delayed multiple organ**

### dysfunction syndrome

创伤、失血、休克等第一次打击经过治疗后，患者病情得到缓解，但又迅速出现脓毒症，此时患者遭受致炎因子的第二次打击后发生的多器官功能障碍综合征。此型发生过程有两个时相，病程有两个高峰，第一次打击可能较轻，可以恢复；而第二次打击是由继发因素引起，病情较重，可能有致死风险。

#### 07.09 全身炎症反应综合征 systemic inflammatory response syndrome, SIRS

感染或非感染等致病因素作用于机体，引起各种炎症介质过量释放和炎症细胞过度激活，产生一系列连续反应或瀑布样效应的全身性过度炎性反应引发的临床综合征。

##### 07.09.01 代偿性抗炎症反应综合征 compensatory anti-inflammatory response syndrome, CARS

在全身炎症反应综合征发展过程中，由于体内抗炎反应过度，导致免疫功能低下而引发的临床综合征。宿主对感染的易感性反而增加，并失去对感染的控制能力，病死率反而增加。

##### 07.09.02 混合性拮抗反应综合征 mixed antagonist response syndrome, MARS

全身炎症反应综合征和代偿性抗炎症反应综合征并存且相互加强时形成的对机体损伤作用更强的免疫失衡的临床综合征。

#### 诊断

#### 07.10 急性生理学和慢性健康状况评价 II acute physiology and chronic health evaluation II, APACHE II

由急性生理改变、慢性健康状况和年龄评分三部分组成的疾病严重度评分方法。包括十二项常规监测的生理指标，加上年龄和既往健康等状况。每项评分根据入院第一个 24 h 测定值进行评定，生理指标正常者为 0 分，高于或低于正常值都有加分，积分越高病情越重，结局也越差。1985 年由美国重症医生威廉·克瑙斯（William Knaus）等提出。

#### 07.11 序贯性器官功能衰竭评分 sequential organ failure assessment, SOFA

1994 年欧洲重症医学会提出的危重症评分系统。目的是描述多器官功能衰竭的发生、发展并评价发病率。由来自 6 个系统的 7 项客观指标组成，包括了呼吸系统的氧合指数，血液系统的血小板计数，评价肝脏的胆红素浓度，心血管系统的平均动脉压和多巴胺用量，中枢神经系统的格拉斯哥昏迷评分以及评价肾脏的血肌酐水平。

#### 07.12 快速序贯性器官功能衰竭评分 quick sequential organ failure assessment, qSOFA

床旁快速评估脓毒症患者的一种评分方法。包括呼吸频率  $\geq 22$  次/min、格拉斯哥昏迷评分  $\leq 13$  分及收缩压  $\leq 100$  mmHg 三个方面。

#### 07.13 多器官功能障碍评分 multiple organ dysfunction score

又称“马歇尔评分（Marshall score）”。用于器官功能衰竭严重程度的评分系统，评分选择了 6 个重要器官/系统的变量，包括呼吸系统的氧合指数，评价肾脏功能的血清肌酐浓度，评价肝功能的血清胆红素浓度，血液系统的血小板计数，神经系统的格拉斯哥昏迷评分以及心血管系统的压力调整的心率。该评分中每个器官/系统的分值为 0 ~ 4 分，0 分代表脏器功能基本正常，而 4 分代表显著的脏器功能失常，总分为 0 ~ 24 分。1995 年由加拿大医生马歇尔（Marshall）等提出。

#### 07.14 早期预警评分 early warning score, EWS

建立在重要生理指标或临床观察的基础上，对患者心率、收缩压、呼吸频率、体温和意识进行评分，以判断是否具有启动医疗干预指征的评分系统。1

#### 07.03.06 改良早期预警评分 modified early warning score, MEWS

对早期预警评分的部分参数进行改良形成的评分系统。具体评分标准包括了脉搏、收缩压、呼吸频率、体温、意识、氧饱和度以及尿量等项目。

- 07.15 消化道出血罗考尔评分 Rockall score of gastrointestinal hemorrhage  
对急性非静脉曲张性上消化道出血进行综合分析并予以评分的临床分级系统。具体评分标准包括年龄，休克状况、并存病、内镜诊断以及内镜下出血征象。能较好的反映急性非静脉曲张性上消化道出血的危险度。1996年由英国医生罗考尔（Rockall）提出。
- 07.16 脉搏指示连续心输出量[监测] pulse index continuous cardiac output, PiCCO  
将经肺热稀释技术与动脉搏动曲线分析技术相结合，采用热稀释法测量单次心输出量，并通过分析动脉压力波型曲线下面积与心输出量存在的相关关系，获取个体化的每搏量、心输出量和每搏量变异，以达到多数据联合应用监测血流动力学变化目的的监测方法。  
治疗
- 07.17 正压通气 positive pressure ventilation ; positive airway pressure  
用呼吸机提供高于大气压的通气压力进行机械通气。改变了机体的正常生理状况，负效应较大，需进行有针对性的监测。
- 07.17.01 无创正压通气 noninvasive positive pressure ventilation, NPPV  
无需建立人工气道的正压通气方式。常通过鼻或面罩连接，也有少部分通过鼻塞、鼻咽管或喉罩连接。
- 07.17.02 有创机械通气 invasive mechanical ventilation  
应用有创的方法建立有创人工气道，通过呼吸机进行辅助呼吸的方法。
- 07.18 连续性肾脏替代治疗 continuous renal replacement therapy, CRRT  
一组持续、缓慢清除体内溶质和过多水分治疗方式的总称。
- 07.18.01 连续性静脉-静脉血液滤过 continuous veno-venous hemofiltration  
采用静脉-静脉血管通路，应用血泵驱动血液循环，以对流和弥散方式清除中、小分子代谢产物和毒素，补充合适的电解质溶液，以超滤方式清除体内过多水分的治疗技术。
- 07.18.02 连续性血浆滤过吸附 continuous plasma filtration adsorption  
将全血先由血浆分离器分离出血浆，血浆经吸附器吸附后与血细胞混合，接着经血液滤过或血液透析，最后回输到体内的血液净化技术。
- 07.19 体外膜氧合器 extracorporeal membrane oxygenation, ECMO  
又称“体外膜肺”。一种通过使用膜型人工肺进行氧和二氧化碳交换的设备。可以完全或部分取代肺功能，可短期操作，也可以长期使用。治疗过程是从机体静脉引出部分缺氧的血液，通过膜型人工肺进行氧合及排出二氧化碳后，再将血液泵回机体，其主要功能是使肺处于“休息”状态的情况下，提供氧合作用及排出二氧化碳。
- 07.20 心肺复苏 cardiopulmonary resuscitation, CPR  
针对呼吸、心跳停止的患者所采取的抢救措施。即用心脏按压或其他方法形成暂时的人工循环，恢复心脏自主搏动和血液循环，用人工呼吸代替自主呼吸，达到恢复苏醒和挽救生命的目的。
- 07.21 选择性消化道去污染 selective digestive decontamination, SDD  
应用适宜的抗生素选择性地清除患者口咽和胃肠道内潜在致病微生物（以革兰阴性需氧菌、葡萄球菌、酵母菌多见），保留能阻止细菌定植的正常专性厌氧菌，使患者肠道的定植抗力维持正常的治疗方法。
- 07.22 腹腔灌洗 peritoneal lavage  
通过向腹腔反复灌入清洗液、引流腹腔液的方法有效清除腹腔内炎性介质、细胞因子及酶类毒性物质，减少腹膜对毒性物质的吸收，从而减轻患者在急性反应期的全身毒性损害，阻断全身炎症反应综合征及多器官功能衰竭进展的一种治疗方法。
- 07.23 腹腔开放 open abdomen  
术后敞开腹腔不关闭切口、或主动打开腹腔的一种治疗方法。有利于减轻腹腔压力、恢复

内脏灌注压、及时清除感染坏死组织、有效止血、引流并处理肠外瘘等并发症。

## 08 代谢与营养

### 08.01 代谢 metabolism

生物体从环境摄取营养物质转化为自身物质,同时将自身原有组成物转变为废物排出到环境中的不断更新的过程。

#### 08.01.01 合成代谢 anabolism

人体内简单分子合成较大复杂分子的物质代谢过程。

#### 08.01.02 分解代谢 catabolism

人体内复杂大分子降解成简单分子的物质代谢过程。

##### 08.01.02.01 高分解代谢 hypercatabolism

机体分解代谢的速率高于合成代谢,机体处于负氮平衡的病理状态。

#### 08.01.03 蛋白质代谢 protein metabolism

蛋白质和氨基酸合成以及蛋白质分解的各种生化过程。

#### 08.01.04 糖代谢 carbohydrate metabolism

葡萄糖、糖原等在体内的合成与分解过程。主要包括葡萄糖的无氧酵解、有氧氧化、磷酸戊糖途径、糖醛酸途径、多元醇途径、糖原合成与糖原分解、糖异生以及其他己糖代谢等。

#### 08.01.05 脂肪代谢 fat metabolism

生物体内脂肪在各种相关酶的作用下被消化吸收,以及合成与分解的过程。

##### 08.01.05.01 脂肪动员 fat mobilization

储存在脂肪细胞中的脂肪在脂肪酶的作用下逐步水解,并释放出游离脂肪酸和甘油供其他组织细胞氧化利用的过程。

#### 08.01.06 代谢紊乱 metabolic disorder

机体对某一种或多种物质的消化、吸收、排泄出现病理性、不协调的供需不平衡状态。

#### 08.01.07 饥饿 hunger

机体获得的能量低于自身所需的最低能量需求的状态。

##### 08.01.07.01 自身相食 autocannibalism

机体长期处于饥饿状态后,主要依靠分解内源性能量底物(脂肪、蛋白质)作为能量来源的病理现象。对外源性能量底物利用率低,代谢产物严重滞留。

#### 08.01.08 代谢支持 metabolic support

在严重分解代谢状态下,一方面提供患者适量的营养底物,防止因营养物严重不足导致代谢障碍,另一方面也要避免因过量的营养供给而加重器官结构和功能损伤的支持手段。

#### 08.01.08 代谢调理 metabolic intervention

在营养支持的同时,应用某些药物或生物制剂来抑制应激状态下机体分解激素或细胞因子的产生、调节体内物质代谢过程的方法。目的是减少组织蛋白质分解,恢复机体正常物质代谢。

### 08.02 应激 stress

生物体在受到内外环境因素及社会、心理因素刺激时所出现的全身性、非特异性适应反应。

#### 08.02.01 应激源 stressor

刺激机体出现全身性非特异性适应反应的内外环境因素或心理社会因素。

#### 08.02.02 衰退期 ebb phase

创伤、手术后早期机体表现出的以低分解代谢和低合成代谢为特征的反应状态。是机体任

何应激条件下的第一反应，也是机体的一种保护机制，此时氧耗减少、血糖升高、血管张力增加。持续时间大约 12~24 小时。此时有效的治疗可以防止机体进入起涨期。

#### 08.02.03 起涨期 flow phase

创伤、手术后早期机体表现出的以高合成代谢与高分解代谢并存为特征的反应状态。分解代谢大于合成代谢，是机体遭遇应激后的损伤机制。多在机体在遭受应激后 24~48 小时内出现，表现为体温上升，呼吸脉搏加快，血糖升高，蛋白质分解加速。

#### 08.02.04 急性相反应 acute phase response

机体受到感染、炎症、烧伤、手术、创伤等应激原刺激后迅速产生的以防御为主的非特异反应。如体温升高，血糖升高，分解代谢增强，负氮平衡及血浆中的某些蛋白质浓度迅速升高的现象。

#### 08.02.05 细胞因子 cytokine, CK

由免疫细胞（如单核、巨噬细胞、T 细胞、B 细胞、NK 细胞等）和某些非免疫细胞（内皮细胞、表皮细胞、纤维母细胞等）合成、分泌的一类具有广泛生物学活性的小分子蛋白质。通过结合相应受体调节细胞生长、分化和效应，调控免疫应答。细胞因子分为白细胞介素、干扰素、肿瘤坏死因子超家族、集落刺激因子、趋化因子、生长因子等。

#### 08.02.06 炎性介质 inflammatory mediator

急性炎症血管反应和细胞反应过程中具有重要调节作用的内源性化学因子。

### 08.03 营养 nutrition

人体摄取、消化、吸收、利用食物或营养物质的过程。

#### 08.03.01 营养筛查 nutritional screening

应用营养筛查工具判断患者营养相关风险的过程。是规范化营养诊疗的第一步。包含了应用营养风险筛查 2002 工具进行的营养风险筛查以及应用微型营养评定简表等工具进行的营养不良风险筛查。

##### 08.03.01.01 营养风险筛查 nutritional risk screening

借助营养风险筛查 2002 量表判断患者是否具有营养风险，预测相关临床结局（如感染相关并发症、理想和实际住院日、生存期等）并判定患者是否具有营养支持治疗适应证的过程。

##### 08.03.01.01.01 营养风险筛查 2002 nutritional risk screening 2002, NRS2002

用以进行营养风险筛查的工具。适用于成年住院患者。由营养状态受损评分、疾病严重程度评分和年龄评分三方面组成。当总评分  $\geq 3$  分时为有营养风险，即有营养干预的指征，这也是国家医疗保险目录肠外肠内营养用药支付的基本条件。2003 年由丹麦医生詹斯·康卓普（Jens Kondrup）提出。

##### 08.03.01.01.02 营养风险 nutritional risk

因营养有关因素对患者临床结局(如感染相关并发症、理想和实际住院日、质量调整生命年、生存期等)发生不利影响的风险。是营养风险筛查 2002 评分大于等于 3 分所诊断的营养状态。不是指发生营养不良的风险。

#### 08.03.02 营养评定 nutrition assessment

对有营养相关风险的患者进一步了解其营养状况的过程。包括基本评定和营养不良评定。基本评定包括膳食调查、生化检测、临床病史和体检、人体测量和人体成分测定等内容。目的在于开具营养处方、评定（诊断）营养不良及实施后监测。营养不良评定为确定患者是否可诊断营养不良并分级。

##### 08.03.02.01 客观营养评定 objective nutritional assessment

通过人体测量指标如身高、体重、上臂肌围及血清蛋白水平等客观指标评价营养状况的过程。

- 08.03.02.01.01 静态营养评定 static nutrition assessment  
采用变化比较缓慢的静态营养指标（如人体测量指标、内脏蛋白和免疫功能等）评价营养状况的过程。
- 08.03.02.01.01.01 三头肌皮褶厚度 triceps skinfold thickness, TSF  
肩峰和尺骨鹰嘴连线的上臂中点上 1 cm 处的皮下脂肪厚度。其数值可以反映机体皮下脂肪贮存量。
- 08.03.02.01.01.02 上臂肌围 arm muscle circumference, AMC  
上臂周径。通常用软尺于右上臂中点处测量，其数值变化可反映机体骨骼肌存量的变化。
- 08.03.02.01.01.03 小腿围 calf circumference, CC  
自然站立时，小腿腓肠肌最膨隆部位的小腿水平围长。
- 08.03.02.01.02 动态营养评定 dynamic nutrition assessment  
采用内脏蛋白、氮平衡、能量消耗测定及机体组成分析等动态变化指标评价营养状况的过程。
- 08.03.02.01.02.01 3-甲基组氨酸 3-methylhistidine, 3-MH  
参与组成骨骼肌收缩的蛋白的氨基酸成分。当肌肉收缩引起骨骼肌收缩蛋白分解时释放，几乎完全经尿排出，故常视为肌肉分解指标，用于评价营养治疗效果或应激程度。
- 08.03.02.01.02.02 肌酐身高指数 creatinine height index, CHI  
24h 尿肌酐排出量与同身高、同性别的正常成年人 24h 预期的尿肌酐的比值。是评价人体营养状况的指标之一。可以简便地预测体内肌肉的代谢状况。
- 08.03.02.01.03 能量消耗测定 energy expenditure measurement  
采用特定测量方法或仪器对人体的能量消耗进行测定的方法。
- 08.03.02.01.03.01 直接能量测定 direct energy measurement  
在完全隔热的条件下，收集人体在整个能量代谢过程中散发出的所有热量（包括辐射、传导和对流等散发热量）并进行测量的方法。一般在密闭隔热的小室中进行。
- 08.03.02.01.03.01.01 弹式测热计 bomb calorimetry  
通过严格收集其产热量并进行精确测量了解受检者能量消耗的类似燃烧室的密闭的热量测定仪器。
- 08.03.02.01.03.01.02 医用红外体温计 clinical infrared thermometer  
一种非接触式的体温测量仪器。原理是用红外光学系统将测温点发射的红外辐射调制并会聚于探测器，信号经辐射定标，可反演算出身体表面的温度。
- 08.03.02.01.03.02 间接测热法 indirect calorimetry  
根据一定时间内人体的耗氧量、二氧化碳和尿氮排泄量来推算所耗用的代谢物质的成分和数量，再计算出总产热量的方法。
- 08.03.02.01.03.03 双重标记水测定法 doubly-labelled water method  
也称“核素稀释法（radionuclide dilution method）”。使用稳定同位素标记的水作为示踪物，通过分析尿液中标记物的丰度值变化，了解机体的能量代谢情况的方法。
- 08.03.02.01.04 体成分 body composition  
体内各种成分的组成比例。是反映人体内部结构特征的指标。
- 08.03.02.01.04.01 体细胞质量 body cell mass  
体内所有代谢活跃细胞成分的总质量。主要包括肌肉组织，器官组织，细胞内水以及骨组织。
- 08.03.02.01.04.02 细胞外质量 extracellular mass  
体内所有细胞外成分的总质量。包括骨骼、软骨、肌腱等代谢不活跃组织，以及细胞外水。
- 08.03.02.01.04.03 瘦体重 lean body mass



又称“瘦体组织”，“瘦组织群”，“瘦肉体”，“去脂体重(fat-free mass, FFM)”。人体除脂肪组织以外的骨骼、肌肉、内脏器官及神经、血管等成分的重量。

#### 08.03.02.01.04.04 脂肪组织 fat mass

体内大量群集的脂肪细胞构成脂肪组织的总和，主要包括内脏脂肪和皮下脂肪。

#### 08.03.02.01.04.05 总体水 total water

机体内所有水的总和。包括细胞外水和细胞内水。

#### 08.03.02.01.04.05.01 细胞外水 extracellular water

机体中细胞外的液体。主要包含血浆、间质液、脑脊液以及第三间隙中的液体。

#### 08.03.02.01.04.05.02 细胞内水 intracellular water

机体中细胞内的液体。

#### 08.03.02.01.04.06 体成分分析 body composition analysis

利用多种方法对人体各组成含量进行测定，并通过计算机分析各组分比例，以完成对受试者营养状态评价的方法。

#### 08.03.02.01.04.06.01 双能量 X 线吸收测定法 dual energy X ray absorptometry, DEXA

利用高低两种能量的 X 射线透过人体时的能量衰减来计算扫描区域中骨矿物质含量和软组织成分的一种方法。

#### 08.03.02.01.04.06.02 生物电阻抗法 bioelectrical impedance analysis, BIA

通过向人体施加交流电以测量不同组织电阻抗，进而分析人体组成的方法。

#### 08.03.02.02 主观全面评定 subjective global assessment, SGA

基于主观营养指标评价的营养评定工具。包括体重改变、饮食改变、胃肠道症状、机体功能异常、身体测量等内容。通过询问患者、主观评价的方法，将结果分为营养良好、轻一中度营养不良和重度营养不良 3 个等级。可用于住院患者的营养评定。

#### 08.03.02.02.01 患者参与的主观全面评定 patient-generated subjective global assessment, PG-SGA

在主观全面评定基础上发展起来的包含患者自我评定的营养评定工具。分为患者自我评定和医务人员评定两部分。其内容有 7 个方面：体重、摄食情况、症状、活动和身体功能、疾病与营养需求的关系、代谢方面的需求和体格检查。前 4 个方面由患者自己评定，后 3 个方面由医务人员评定。结果包括营养不良的定性评定和分级评定。主要适用于住院及肿瘤患者。

#### 08.03.02.03 全球[营养]领导层倡议营养不良诊断标准共识 global leadership initiative on malnutrition diagnosis criteria consensus, GLIM

2018 年 9 月由国际 4 个肠外肠内营养学会在线发布的成人营养不良诊断标准的专家共识。第一步是使用经过临床有效性验证的营养筛查工具筛查阳性患者；第二步，在表现型指标与病因型指标中，至少各自具有 1 项阳性者可诊断为营养不良；第三步通过表现型指标判别重度营养不良。其中表现型指标包括体重指数下降、体重显著降低及肌肉量减少，病因型指标包括食物摄入减少或吸收障碍及存在急性疾病/创伤或慢性疾病相关的炎症状态。

#### 08.03.02.03.01 营养不良 malnutrition

由于摄入不足或利用障碍引起能量或营养素缺乏的状态。进而导致人体组成改变，生理和精神功能下降，有可能导致不良临床结局。经由营养不良评定可以确定，目前缺乏国际统一的诊断标准。根据发生原因可分为 4 种类型：第一类是由饥饿引起的原发性营养不良，可以作为独立的疾病诊断；第二类是由各种疾病或治疗引起的继发性营养不良，作为疾病的并发症诊断及处理；第三类是年龄相关营养不良，包括肌肉减少症；第四类是以上原因的不同组合引起的混合型。

#### 08.03.03 营养支持 nutrition support

又称“营养支持疗法（nutrition support therapy）”。经肠内或肠外途径为不能正常进食的患者提供适宜营养素的方法。使人体获得营养素，保证新陈代谢正常进行，抵抗或修复疾病侵袭，进而改善患者的临床结局。

#### 08.03.03.01 营养需要量 nutrition requirement

机体为维持正常营养状况及健康生理状态每天对热量和各种营养素的需求量。

##### 08.03.03.01.01 能量需要量 energy requirement

用于维持人体基础代谢、体力活动和食物的特殊动力作用所需要的能量。

##### 08.03.03.01.02 蛋白质需要量 protein requirement

用于维持代谢需要摄入的蛋白质量。

##### 08.03.03.01.03 食物特殊动力作用 specific dynamic action, SDA

又称“食物的热效应”。摄食过程中，对食物进行消化、吸收、代谢转化过程而消耗的能量。

##### 08.03.03.01.04 能量密度 energy density

食物所含能量与食物重量的比值。

#### 08.03.03.02 营养素 nutrient

可给人体提供能量、构成人体和组织修复，以及具有生理调节功能的物质。人体必需营养素主要有蛋白质、脂质、糖类、维生素、无机盐、水和膳食纤维七大类，还包含许多非必需营养素。

##### 08.03.03.02.01 宏量营养素 macronutrient

蛋白质、糖类和脂质在营养素分类上的统称。是能量营养素。

##### 08.03.03.02.02 微量营养素 micronutrient

无机盐和维生素在营养素分类上的统称。

##### 08.03.03.02.03 药理营养素 pharmaconutrient

在应激状态下，具有调节免疫功能、调理炎症反应状态、维护肠黏膜屏障与影响内分泌功能等特殊作用的营养素。如谷氨酰胺、 $\omega$ -3 脂肪酸等。

##### 08.03.03.02.03.01 免疫营养 immunonutrition

在一般肠内肠外营养基础上添加一些具有免疫调节功能的药理营养素的营养支持方法。

#### 08.03.03.03 口服营养补充 oral nutritional supplement, ONS

当膳食提供的能量、蛋白质等营养素在目标需求量的 50%~75%时，应用肠内营养制剂或特殊医学用途配方食品进行口服补充的一种营养支持方法。通常提供 300~900 kcal/d，提供方式包括餐间补充或小口啜饮。目的是改善营养状态、生活质量和临床结局。

#### 08.03.03.04 肠内营养 enteral nutrition, EN

通过管饲途径为无法进食但胃肠道有功能的患者提供营养素的营养支持方式。当患者所需营养素完全通过管饲供应时，则称为“全肠内营养（total enteral nutrition, TEN）”。

#### 08.03.03.05 肠外营养 parenteral nutrition, PN

通过胃肠外(静脉)途径为人体代谢需要提供营养素的营养支持方式。当患者所需营养素完全通过静脉供应时，则称为“全肠外营养（total parenteral nutrition, TPN）”。

##### 08.03.03.05.01 补充性肠外营养 supplementary parenteral nutrition, SPN

当肠内营养无法满足能量的目标需要量（ $\leq 60\%$ ）时，通过静脉途径补充所需营养素的一种营养支持方式。

##### 08.03.03.05.02 肠外营养配制 formulation of parenteral nutrition

医师开具的肠外营养处方经药师审核后，在肠外营养配制室或生物安全柜内由经过培训的专业技术人员按医师处方和规定的操作规程将各类营养物质按恰当顺序进行物理混合的过程。

- 08.03.03.05.02.01 肠外营养配制室 parenteral nutrition preparation room  
用于集中配制肠外营养的房间。要求空气洁净度、微生物限度等满足配液要求。
- 08.03.03.05.02.02 超净工作台 clean bench  
利用气动系统将高效过滤器过滤后的洁净空气以垂直或水平气流方式送出,以保证操作区域维持在百级洁净度的柜式或箱式操作台。
- 08.03.03.05.03 “全合一”肠外营养 all-in-one parenteral nutrition  
将机体所需的宏营养素(葡萄糖、氨基酸和脂肪乳)、微营养素(维生素和微量元素)、矿物质和水等在符合要求的洁净环境下,按照一定比例和顺序混合在一个包装袋中,由外周或中心静脉输入体内的方法。
- 08.03.03.05.03.01 全营养混合液 total nutrient admixture, TNA  
将人体所需的营养素在无菌条件下按一定的比例和一定的配制程序进行混合的肠外营养液。
- 08.03.03.05.03.02 肠外营养多腔袋 multi-chamber parenteral nutrition bag  
工业化的“全合一”肠外营养混合液。采用了标准化肠外营养配方,包含人体代谢所需的宏营养素和电解质。
- 08.03.03.05.04 脂肪超载综合征 fat overload syndrome  
由于脂肪乳剂输注速度和/或剂量超过机体的脂肪廓清能力,导致的以血甘油三酯升高为特征的症候群。多表现为嗜睡、发热、呼吸急促、心率加快、血压升高或降低、血小板水平降低、贫血、高脂血症、肝功能异常及昏迷等。
- 08.03.03.05.05 肠外营养相关性肝病 parenteral nutrition related liver injury, PNRLD  
由于肠外营养所引起的肝功能损害或肝脏病变。包括单纯性肝脂肪变性、肝内胆淤积、胆囊结石和肝纤维化,严重者最终可能发展为肝硬化、门静脉高压或终末期肝病。
- 08.03.03.05.06 中心静脉导管拔除意外综合征 central venous catheter removal distress syndrome  
中心静脉导管拔除后发生的一些不明原因的心、肺及神经系统并发症。包括高血压、心动过速、低氧血症及面部潮红,部分患者还会出现机体无力、偏瘫甚至全瘫,有时也会引发癫痫,严重时患者出现血压下降、面色苍白等休克症状,甚至死亡。
- 08.03.03.05.07 导管相关血流感染 catheter-associated bloodstream infection, CRBSI  
带有血管内导管或者拔除血管内导管 48 h 内的患者出现菌血症或真菌血症,并伴有发热(>38℃)、寒战或低血压等感染表现的临床病症。除血管导管外没有其他明确的感染源。外周静脉血培养细菌或真菌阳性;或者从导管段和外周血培养出相同种类、相同药敏结果的致病菌。

## 09 创伤

### 09.01 创伤 trauma

外伤作用于人体造成的损害。通常有广义和狭义之分。广义是指由于机械、物理、化学、生物或精神因素作用于人体造成机体组织结构完整性的破坏、脏器功能障碍或精神情绪的改变。而狭义是单指机械、物理、化学性致伤因素作用于人体造成的组织结构完整性的破坏或功能障碍。

#### 09.01.01 创伤反应 trauma reaction

机体在致伤因素的作用下,为维持内环境稳定,迅速产生的各种局部和全身性防御反应的一系列病理生理过程。伤后局部和全身反应是对机体的一种保护性机制,然而超强的反应会

对机体造成损害，需要在治疗中加以控制。较轻的创伤一般以局部反应为主，严重的创伤会导致全身反应。

#### 09.01.02 创伤代谢 metabolism after trauma

机体受到严重创伤后发生剧烈的代谢反应。以高代谢反应和负氮平衡为特征。机体物质储备大量消耗，组织分解加剧，特别是蛋白质快速动员，导致机体免疫功能下降，创面愈合缓慢，易感性增加。

#### 09.01.03 开放性创伤 open injury

体表结构的完整性受到破坏的创伤，伤口与外界相通，容易引起出血和感染。

##### 09.01.03.01 擦伤 abrasion

致伤物与皮肤表面发生切线方向运动，导致皮肤与物体摩擦后产生的浅表损伤。最常见的是手掌、肘部、膝盖和小腿的皮肤。

##### 09.01.03.02 撕裂伤 laceration injury

由于急剧的牵拉或扭转等钝性暴力作用于体表，将人体组织撕裂脱落造成的损伤。

##### 09.01.03.03 刺伤 stab injury

又称“穿刺伤”。尖细物体（如尖刀、竹签、钢丝等）猛力插入软组织内所致的创伤。伤口多较小、较深，有时会伤及内脏，伤道容易被血凝块堵塞，并发感染，尤其是厌氧菌感染。

##### 09.01.03.04 火器伤 firearm injury

由枪弹、弹片等所造成的创伤。枪弹、弹片不仅可在弹道造成各种组织、器官的直接破坏，高速震荡还可造成弹道周围组织、器官的创伤，弹片可将泥土、衣片带入伤口，造成严重的污染，起化脓性感染、破伤风或气性坏疽。

##### 09.01.03.05 切割伤 incised injury

皮肤、皮下或深层软组织受到锐器（如刀刃、玻璃等）的划割而发生的破损裂伤。伤口一般比较整齐，伤口长短及深浅不一，严重者深部血管、神经或肌肉可被切断。因利器对伤口周围组织无明显刺激，故切断的血管无明显收缩，出血较多。

##### 09.01.03.06 钝器伤 blunt injury

钝器挫伤、压伤、击伤、撞伤等使机体组织或器官受到的创伤。可发生在身体任何部位，其中以头、胸、腹为多发。损伤可为开放性或闭合性，可伴有多组织或器官复合伤，如同时有骨折、肝、胃肠损伤等。

##### 09.01.03.07 切线伤 tangential injury

投射物从体面切线方向通过产生的创伤。伤道呈沟槽状。

##### 09.01.03.08 反跳伤 rebound injury

又称“反弹伤”。投射物动能已近耗尽，击中某一坚硬部位（如颅骨或肋骨）时，已无力传入深层组织，而是从原入口处反跳出，形成集入口和出口同一点的开放性损伤。

##### 09.01.03.09 贯通伤 penetrating injury

又称“穿透伤”。致伤物贯通机体，有入口及出口的开放性损伤。伤道可在出、入口直线上，亦可因体位改变或使致伤物遇到阻力改变方向而引起不同部位损伤，通常入口小于出口，因此创道呈喇叭形。

##### 09.01.03.10 盲管伤 tubular injury

只有入口没有出口的开放性损伤。常由动能较小的飞射物所致。

#### 09.01.04. 闭合性创伤 closed injury

体表结构的完整性未受到破坏的创伤。依据创伤原因、受力部位和结果不同，闭合伤可分为震荡伤、挫伤、挤压伤、关节脱位和半脱位、扭伤、、冲击伤、闭合性骨折。

##### 09.01.04.01 震荡伤 concussion

由于身体受到强烈的冲击或震动而引起的闭合性损伤。

#### 09.01.04.02 挫伤 contusion

直接暴力、跌扑撞击、重物挤压等作用于人体软组织而引起的闭合性损伤。以外力直接作用于局部皮下或深部组织损伤为主。

#### 09.01.04.03 挤压伤 crush injury

身体受到外力压迫造成的闭合性损伤。

#### 09.01.04.04 冲击伤 blast injury

又称“爆震伤”。强烈的爆炸产生的强烈冲击波造成的闭合性损伤。体表可无伤痕，但体内的器官却遭受严重的损伤。

#### 09.01.05 烧伤 burn

热力或间接热力（化学物质、电流、放射线等）作用于人体引起的组织损伤。主要指皮肤和黏膜损伤，严重者可伤及皮肤和黏膜下组织结构，如肌肉、骨、关节甚至内脏。

#### 09.01.06 冻伤 frostbite

低温而造成的全身性或局部性创伤。

#### 09.01.07 化学伤 chemical injury

平时因事故造成危险化学物品暴露或战时敌人使用化学武器而导致的创伤。

#### 09.01.08 咬螫伤 bite and sting

由兽类、虫类等动物因素引起的创伤。包括兽咬伤、蛇咬伤和蜂蛰伤，其致伤机制包括组织的机械性损伤、继发感染和生物毒素中毒等方面。

#### 09.01.09 多发伤 multiple injury

在同一种致伤因素作用下，机体同时或相继遭受两处以上解剖部位或脏器的损伤。

#### 09.01.10 复合伤 combined injury

同时或相继遭受两种或两种以上的不同性质致伤因素作用而引起的损伤。

#### 09.01.11 创伤急救系统 trauma rescue system

在特定地理区域内经组织和协同、与当地公共卫生系统集成，为创伤患者提供的全方位医疗救治体系。

#### 09.01.11.01 创伤分级救治 rescue by stages for trauma

又称“阶梯治疗 (stepped care)”。各级救治机构对伤病员进行分工救治的总称。根据各种条件和医学要求，将伤病员的整个救治过程由纵深梯次配置的各级救治机构按照各自的救治范围分工完成。

#### 09.01.11.02 创伤队伍 trauma team

由各级医师、护士等相关人员组成的医疗单位内创伤救治的团队。负责全天候接收部位伤和多发伤病员的诊治。全部人员应分工明确，互相配合，对伤者病情进行快速诊断与评估，并进行复苏、急诊手术等处理。是为社会提供高质量创伤救治的基础。

#### 09.01.11.03 检伤分类 trauma triage

创伤发生后，根据伤员数量、损伤严重程度和资源的可获得性将创伤患者分类，将优先处理的伤员归入专门急救类型的过程。

#### 09.01.11.03.01 [创伤患者]完全反应 full response [of traumatic patient]

针对患者生理状况不稳定或存在生命威胁、肢体威胁的损伤，需得到创伤队伍的立即评估和处理的患者状态。

#### 09.01.11.03.02 [创伤患者]部分反应 partial response [of traumatic patient]

针对可能存在潜在严重损伤、但是没有明确生命和肢体威胁的生理或解剖标准，需得到创伤队伍评估及处理，但非紧急处理的患者状态。

#### 09.01.11.04 多发灾害事件 multiple casualty incident

创伤患者数量及其损伤严重程度不超过现场急救人员和当地医院的收治能力的灾害事件。要求对所有创伤患者都予以处理和转运，分拣工作重在确定每个患者需要优先处理的损伤，优先救治存在威胁生命的创伤和多系统损伤患者。

#### 09.01.11.05 大规模灾害事件 mass casualty incident

创伤患者数量和损伤严重程度超过了当地医疗机构和医务人员的救治能力，需要其他地区的支援的灾害事件。在这种情况下，要求分拣出需要迅速处理和转运的可能挽回生命的危重患者。

#### 09.01.11.06 高级创伤生命支持 advanced trauma life support, ATLS

针对创伤患者进行的高级生命支持。包括下列主要内容：(1)快速并准确的评估创伤患者病情。(2)按优先顺序对创伤患者进行复苏和稳定生命体征的操作和急救。(3)确定哪些患者超出了本医疗机构或医生处理的能力，尽快转诊。(4)合理安排创伤患者的院内转运。(5)在创伤患者评估、复苏和转运过程中给予最理想的治疗，以获得最佳的治疗效果和预后，而且不因为操作不当给患者带来二次损伤。

#### 09.01.11.07 创伤院前急救 trauma pre-hospital first aid

伤员由受伤现场到达医院这段时间内对患者的救治。包括现场急救和转运途中的急救。

## 10 修复

### 10.01 修复 repair

外伤或其他疾病过程造成组织缺损后，由机体局部组织通过增生或再生等方式主动恢复创面完整性或通过人工干预促进创面恢复的一系列过程。

#### 10.01.01 创面愈合 wound healing

组织在遭受损伤，出现离断或缺损后，经历一系列复杂的细胞和生化变化，最终达到恢复组织完整性的过程。根据受损组织的性质及处理时的具体情况，伤口愈合可分为三种类型：一期愈合、延迟的一期愈合、二期愈合。

##### 10.01.01.01 一期愈合 primary healing

伤口经过清创缝合后各层次组织对合良好，并能在无感染情况下愈合的修复过程。常见于无感染的手术切口或其他无明显组织损失，创缘整齐、创面接触紧密的清洁创伤。组织修复以原来的细胞为主，仅含有少量纤维组织，局部无感染、血肿或坏死，组织再生过程迅速，结构和功能修复良好。

##### 10.01.01.02 二期愈合 secondary healing

由于较重的污染及组织破坏，伤口无法一期缝合，而在开放的情况下通过肉芽组织不断增生达到愈合的修复过程。常见于组织缺损大、无法整齐对合，或伴有感染伤口的创伤。修复以纤维组织为主，伤口愈合时间较长，且愈合后伤口表面瘢痕明显。

##### 10.01.01.02.03 痂下愈合 healing under-scar

在伤口表面由渗出液、血液及坏死脱落的组织干燥后形成的一层褐色硬痂下所进行的二期愈合过程。如深二度或三度烧伤后皮革样硬痂下的愈合过程即属此类。

##### 10.01.01.03 炎症反应期 inflammatory reaction stage

受伤部位由于炎症反应导致局部毛细血管扩张，伴有血浆、淋巴液渗出，与血液一起充满于组织之间的创伤修复时期。渗出液中的巨噬细胞将坏死的组织及细胞吞噬、清除，利于组织修复。

##### 10.01.01.04 纤维组织形成期 fibrous tissue formation stage

受伤局部出现间充质细胞分化为成纤维细胞的创伤修复时期。成纤维细胞大量增生，不断

产生胶原，充盈于受伤部位，恢复局部组织强度。这一时期持续 6~14 日。

#### 10.01.01.05 瘢痕形成期 scar formation stage

局部组织中的胶原成熟后，经收缩成为瘢痕的组织修复时期。瘢痕不断软化。经过较长的时期，受伤的组织重新恢复原来的状态。

#### 10.01.01.06 再上皮化 re-epithelialization

上皮细胞经过有丝分裂增生并开始从伤口缘向伤口中心移行的过程。受损伤以后 12 小时内即可开始上皮形成以防止脱水及感染。

#### 10.01.01.07 伤口收缩 wound contraction

在受伤后 2-3 天，伤口边缘的皮肤和皮下组织向伤口的中心移动，使伤口不断缩小的现象。一般持续 14 天左右。

#### 10.01.01.08 组织重塑 tissue remodeling

组织愈合后在机体应力等因素影响下进行的组织结构进一步重建。伤后约 21 天开始，瘢痕成纤维细胞数减少，而胶原蛋白继续黏着，瘢痕表现成熟体征明显，变成猩红色。约 4 个月逐渐退去红色，变为银白色。

#### 10.01.01.09 挛缩 contracture

组织损伤后，再生组织或瘢痕组织适应性缩短的现象。

#### 10.01.01.10 牵拉效应 pull effect

伤口愈合后位于伤口中央的肌成纤维细胞发生收缩的现象。

#### 10.01.02 瘢痕 scar

肉芽组织转变为主要由胶原纤维组成的血管稀少的组织。肉眼呈白色，质地坚韧。

#### 10.01.02.01 增生性瘢痕 hyperplastic scar

又称“肥厚性瘢痕”。瘢痕深部胶原纤维增厚，排列不规则，呈波浪形或缠绕成绳索状的瘢痕组织。多发生于深度烧伤的创面愈合后。

#### 10.01.02.02 萎缩性瘢痕 atrophic scar

组织薄软、局部血管少、色素减退的瘢痕。常牵拉周围正常组织造成严重的功能障碍，不能耐受摩擦和负重，破溃后常经久不愈，晚期可致恶性变。

#### 10.01.02.03 瘢痕疙瘩 keloid

增生的瘢痕超出创区本身而向周围皮肤扩展形成的异常组织。多见于胸部和四肢。

#### 10.01.02.04 瘢痕癌 cicatricial carcinoma; carcinoma of scar

又称“马若兰溃疡 (Marjolin ulcer)”。由瘢痕或瘢痕疙瘩恶变形成的恶性肿瘤。多因长期慢性机械性刺激致瘢痕溃破，始终不愈或反复发作，经过慢性溃疡阶段后外观呈火山口样、菜花状或虫蚀状。瘢痕溃疡分泌物恶臭、触之易出血是重要临床特征。多见于烧伤瘢痕，男多于女，老多于少，好发于肢体，病程长。是法国医生让·尼克拉·马若兰 (Jean Nicolas Marjolin) 于 1828 年首先报道。

#### 10.01.03 慢性创面 chronic wound

无法通过正常有序而及时的修复达到解剖和功能上完整状态的创面。常延迟愈合甚至不愈合。往往存在特定病因，如糖尿病、缺血等。

#### 10.01.04 不稳定细胞 labile cell

又称“持续分裂细胞 (continuously dividing cell)”。不断增殖以代替衰亡或破坏的细胞的一类细胞。如表皮细胞、呼吸道和消化道黏膜被覆细胞、男女生殖器官管腔的被覆细胞、淋巴及造血细胞、间皮细胞等。

#### 10.01.05 稳定细胞 stable cell

又称“静止细胞 (quiescent cell)”。在生理情况下增殖不明显，处于细胞增殖周期静止期，受到组织损伤刺激则进入 DNA 合成前期，表现出较强的再生能力的一类细胞。

- 10.01.06 永久性细胞 permanent cell  
又称“非分裂细胞”。出生后无法分裂增生的一类细胞。包括神经细胞、骨骼肌细胞及心肌细胞。
- 10.01.07 成纤维细胞 fibroblast  
结缔组织中能合成和分泌蛋白质形成纤维和基质的细胞。在间质更新和创伤修复中发挥重要作用。
- 10.01.08 胶原 collagen  
由3条肽链形成的螺旋形纤维状蛋白。是动物细胞外基质和结缔组织的主要成分。
- 10.01.09 肉芽组织 granulation tissue  
由毛细血管、成纤维细胞以及细胞外基质等构成的新生而不成熟的结缔组织。肉眼观察呈鲜红色、颗粒状、富于血管、质地柔软，触之易出血。
- 10.02 再生 regeneration  
生物体的整体或器官受外力作用发生创伤而部分丢失，在剩余部分的基础上又生长出与丢失部分在形态与功能上相同的结构的修复过程。
- 10.02.01 完全性再生 complete regeneration  
组织缺损后，能够通过原组织的再生恢复原来的结构与功能的过程。
- 10.02.02 不完全性再生 incomplete regeneration  
组织缺损后，不能通过原组织的再生恢复原来的结构与功能，而由纤维结缔组织代替的过程。
- 10.02.03 再生医学 regenerative medicine, RM  
利用生物学及工程学的理论方法，促进机体自我修复与再生，或构建新的组织与器官以替代受损组织和器官的医学技术。
- 10.03 清创术 debridement  
对开放性伤口进行清洗，清除异物和无活力组织的手术方法。
- 10.03.01 蛆虫治疗 larval therapy, LT  
又称“生物清创”。利用医用蛆虫帮助清理溃烂伤口，吃掉阻碍伤口复原的坏死组织和细菌的一种自然生物疗法。
- 10.03.02 酶清创 enzymatic debridement  
采用某些具有蛋白水解作用的外源性酶类，将坏死或失活的组织分解清除的疗法。其不损害邻近正常组织，具有高度选择性。
- 10.04 组织工程 tissue engineering  
应用生命科学和工程学的原理和技术，在正确认识哺乳动物正常和病理状态下组织结构与功能关系的基础上，研究、开发用于修复、维护、促进人体各种组织或器官创伤后功能和形态的生物替代物的新型学科。
- 10.04.01 种子细胞 seeding cell  
用于种植到组织工程支架上进行细胞或组织培养，以进行组织工程研究或临床应用的细胞。
- 10.04.02 干细胞 stem cell  
一类具有自我更新能力，可分化成一种或多种成熟细胞或组织的细胞。可用于皮肤创面及其他病变组织、细胞的修复。
- 10.05 生物敷料 biodressing  
由生物材料或生物原料制成的可用于皮肤创面覆盖与封闭、促进创面愈合的敷料。
- 10.05.01 同种异体皮肤 allogeneic skin  
由同一物种的不同个体提供的皮肤。临床主要指人尸体皮肤，可用于暂时性封闭、覆盖创



面，达到等待合适的自体皮肤移植时机和促进创面愈合的目的。

#### 10.05.02 异种异体皮肤 xenogeneic skin

由不同物种的不同个体提供的皮肤。临床使用的主要是猪皮，具有黏附性好，通气性强，胶原组织结构及胶原含量等生物性质与人类相似的优点，但移植早期易出现虽成活但是不能建立血运，并阻碍自体皮扩展的缺点，应用价值有限。

#### 10.05.03 羊膜敷料 amniotic membrane dressing

来源于人或动物胎膜的一部分的生物覆盖材料。因其具有纤维蛋白含量高、附着蛋白含量较低、透明、抗原性低、弹性好等优点而常用于烧伤等创面覆盖。故一般仅用于早期浅 II 度烧伤创面的暂时性覆盖与封闭。

#### 10.05.04 壳聚糖敷料 chitosan dressing

由甲壳素脱乙酰化后得到的产物制成的敷料。在创面上降解成 N-乙酰氨基葡萄糖，后者能被表皮细胞吸收，是维持表皮细胞生长繁殖的必需物质，能有效控制伤口感染，加速创面愈合。

#### 10.05.05 藻酸盐类敷料 alginate dressing

由海藻中提炼的柔软无纺织纤维制成的敷料。主要功能是吸收渗出液，形成凝胶，与渗液发生  $\text{Na}^+/\text{Ca}^{2+}$  交换，在创面上形成柔软、潮湿、类似凝胶的半固体物质，使伤口同外界隔绝，形成一个密闭的无氧环境，加速新生血管增生，对维持湿润环境、提高表皮细胞的再生能力、加快表皮细胞移动、促进创面愈合有重要意义。

#### 10.05.06 蚕丝蛋白敷料 silk protein dressing

由蚕茧缫丝脱胶得到的纤维状蛋白质制成的敷料，富含氨基酸，无毒性，无刺激性，具有生物可降解性，对细胞生长有促进作用且组织相容性较好。

#### 10.06 人工合成敷料 artificial synthetic dressing

利用聚乙烯醇、聚氨酯、丙烯酰胺和羧甲基纤维素等材料制成的敷料。可分为薄膜、泡沫、水凝胶和水胶体敷料等类型。具有保护创面、防止感染、透气、引流、保湿、促进创面愈合等功能。

#### 10.06.01 薄膜类合成敷料 thin-film synthetic dressing

在生物医用薄膜的一面涂覆上压敏胶而制成的一类创伤敷料，一般分为两层，内层亲水性材料可吸收创面渗液，外层材料具有良好的透气性，该敷料外观透明、通透性较好、便于创面动态观察。

#### 10.06.02 泡沫型合成敷料 foamed synthetic dressing

泡沫化的聚合物以及硅胶合成的敷料，其结构具有多孔性，对渗出液具有较大吸收容量，对创面具有良好保护作用。

#### 10.06.03 喷雾型合成敷料 spray synthetic dressing

可以直接喷洒于创面的由高分子聚合物和溶媒制成的液态敷料。创面局部形成薄膜，具有较好的屏障作用，适用于早期清创后的创面、浅 II 度烧伤区和供皮区。

#### 10.06.04 水凝胶类敷料 hydrogel dressing

在具有渗透性的聚合物内衬垫上一层水凝胶材料制成的敷料。该类敷料含水量达 96%，可保持创面的湿润环境，具有良好的保湿作用，减少细菌侵入概率，适用于皮肤擦伤、激光和化学损伤等表层伤口。

#### 10.07 基因工程药物 genetic engineering drug

通过基因工程获得的具有药理价值的蛋白质产物。其原理是在体外条件下将具有治疗作用的目标蛋白质的 DNA 分子加工后导入微生物或真核细胞内进行无性繁殖，使该基因在细胞中表达，可大规模生产目标蛋白质。

#### 10.08 负压创面治疗技术 negative pressure wound therapy

通过使用特殊材料将伤口覆盖封闭并置于负压下一段时间,以达到促进清创和伤口愈合的治疗目的的创面修复技术。主要应用于体表急性或慢性、感染性或非感染性伤口或溃疡、软组织大面积损伤、糖尿病足、战创伤或外伤导致的组织缺损或脏器外露,乃至内脏器官炎症包裹覆盖及引流等。

#### 10.09 治疗性克隆 therapeutic cloning

将早期胚胎细胞进行体外培养,获得与供体基因型一致的胚胎干细胞,并使其定向发育,培育出健康的、可以修复或替代坏死受损的细胞、组织和器官,以达到治疗疾病目的的生物医学技术。

#### 10.10 全厚皮片 full-thickness skin graft

包括表皮和全部真皮层的皮片,但不含皮下组织。

#### 10.11 中厚皮片 split-thickness skin graft

包括表皮层和真皮浅层的皮片。

#### 10.12 皮瓣移植术 skin flap grafting

将皮肤和皮下组织构成的组织块从身体的一处向另一处转移以修补缺损、恢复功能的手术。在转移过程中需有一个或两个蒂部相连接,也可暂不连接,移植后再进行血管吻合。

#### 10.13 早二期缝合 early secondary suture

在初期清创处理后 8~14 天进行的伤口缝合。

#### 10.14 晚二期缝合 delayed secondary suture

在初期清创处理 14 天后进行的伤口缝合。

## 11 外科感染

### 疾病及分类

#### 11.01 感染 infection

人体与病原体(细菌、病毒、真菌、寄生虫等)相互作用、相互斗争的过程。引起感染的病原体可来自宿主体外,也可来自宿主体内。是多器官功能衰竭的最主要原因之一,而多器官功能衰竭则是未被控制的感染的最后致命表现。

##### 11.01.01 急性感染 acute infection

病程较短,数天至两三周不等,具有该病明显临床症状和病理变化的感染。

##### 11.01.02 亚急性感染 subacute infection

病程介于 3 周至 2 月之间的感染。

##### 11.01.03 慢性感染 chronic infection

感染性病毒能在宿主体内处于持续的增殖状态而不杀死宿主的感染。具有向外界排毒的能力,是重要的传染源。

##### 11.01.04 条件性感染 opportunistic infection

又称"机会性感染"。在人体局部或(和)全身抗感染能力降低的情况下,本来栖居于人体但未致病的菌群可以变成致病微生物而引起的感染。

##### 11.01.05 重叠感染 superinfection

又称"菌群交替(flora alternation)"。先感染一种病原体,尚未痊愈,又感染另一种或多种病原体的现象。

##### 11.01.06 社区获得性感染 community-acquired infection

在医院以外环境获得的感染。包括住院前获得、住院时正值潜伏期、住院后才发病的感染。

##### 11.01.07 医院[内]感染 nosocomial infection

又称“医院获得性感染(hospital-acquired infection, HAI)”。在医院获得的感染。包括无明显潜伏期、在入院 48 小时后发生的感染, 有明确潜伏期但自入院时起超过平均潜伏期后发生的感染, 以及住院期内获得、但出院后才发病的感染。

11.01.08 外源性感染 exogenous infection

由来自宿主体外的病原微生物所引起的感染。

11.01.09 内源性感染 endogenous infection

来自宿主本身的病原微生物通过破损黏膜或破损皮肤, 或通过移位途径及易感生态环境引起的感染。

11.01.10 混合感染 mixed infection

由两种或两种以上病原微生物引起的感染。

11.01.11 协同性感染 synergistic infection

由两种或两种以上可发生相互作用的病原微生物引起的感染。其感染症状由病原微生物相互作用毒力增强所致, 而单独致病微生物不能引发同样症状。

11.01.12 局灶性感染 focal infection

感染源未侵犯入血, 而局限于某个或多个部位引起的感染。

11.01.13 全身性感染 systemic infection

病原微生物侵入血液循环, 并在体内生长繁殖或产生毒素而引起的感染。

11.02 菌血症 bacteremia

病原菌在感染部位生长繁殖, 不断入血做短暂停留, 并不出现明显临床症状的现象。即血液中存在活菌。可能为暂时性、自限性, 也可能引起脓毒血症。

11.03 脓毒症 sepsis

由细菌等病原微生物侵入机体引起的全身炎症反应综合征。除全身炎症反应综合征和原发感染灶的表现外, 重症患者还常有器官灌注不足的表现。

11.04 非特异性感染 non-specific infection

又称“一般性感染”。由金黄色葡萄球菌、大肠埃希菌、铜绿假单胞菌、链球菌等病原微生物引起的化脓性感染。

11.05 特异性感染 specific infection

由结核杆菌、破伤风梭菌、产气荚膜梭菌、炭疽杆菌、白色念珠菌等病原体所引起的具有特殊表现的感染。

11.05.01 破伤风 tetanus

破伤风梭菌经由皮肤或黏膜伤口侵入人体, 在缺氧环境下生长繁殖, 产生毒素而引起肌痉挛的一种特异性感染。

11.05.02 气性坏疽 gas gangrene

由产气荚膜梭菌等所引起的, 以肌坏死或肌炎为表现的特异性感染。

11.05.03 细菌协同性坏疽 bacterial synergistic gangrene

又称“梅勒尼协同性坏疽 (Meleney's synergistic gangrene)”“进行性协同性坏疽”。由细小嗜氧链球菌及金黄色葡萄球菌引起的皮下组织感染, 亦可累及皮下筋膜。该病病程缓慢, 发生罕见, 但软组织坏死严重, 由美国外科医生梅勒尼 (Meleney) 于 1926 年首次描述。

11.05.04 无芽孢厌氧菌感染 non-spore-forming anaerobic bacterial infection

不形成芽孢的厌氧菌引起的感染。

11.05.05 兼性厌氧菌感染 facultative anaerobic infection

兼性厌氧菌引起的感染性疾病。可产生二氧化碳气体, 不易在组织间积聚, 无特殊臭味。

11.05.06 厌氧链球菌感染 anaerobic streptococcal infection

厌氧链球菌引起的感染。发病较缓慢，全身症状较轻，局部肿胀不明显，伤口渗出液呈浆液脓性，涂片检查有革兰阳性菌。

#### 11.05.07 厌氧菌[性]蜂窝织炎 anaerobic cellulitis

厌氧菌感染引起的蜂窝织炎。发病缓慢，病变主要位于皮下，可引起皮下组织或筋膜坏死，很少有肌肉坏死，全身中毒症状轻。

#### 11.05.08 炭疽病 anthrax

由炭疽芽孢杆菌所致的人畜共患的急性、发热性、败血性传染病。

#### 11.05.09 结核病 tuberculosis

结核分枝杆菌感染引起的慢性传染病，可侵及人体全身各种器官，但主要侵犯肺脏。

#### 11.05.10 念珠菌病 candidiasis

由念珠菌属，尤其是白色念珠菌引起的一种真菌感染性疾病。

#### 11.06 皮肤软组织感染 skin and soft tissue infection, SSTI

病原体侵袭表皮、真皮和皮下软组织引起的感染。

##### 11.06.01 软组织混合感染 mixed soft tissue infection

两种及两种以上病原微生物侵犯软组织引起的感染。多导致软组织液化坏死。

##### 11.06.02 复杂性皮肤软组织感染 complicated skin and soft tissue infection, cSSTI

需要外科紧急处理的皮肤软组织感染。常包括软组织脓肿、坏死性筋膜炎和肌坏死等。

##### 11.06.03 疖 furuncle

发生在单个毛囊和周围组织的急性细菌性化脓性炎症。大多为金黄色葡萄球菌感染，偶可因表皮葡萄球菌或其他病菌致病。与局部皮肤不洁、擦伤、毛囊与皮脂腺分泌物排泄不畅或机体免疫力降低有关。

###### 11.06.03.01 疖病 furunculosis

不同部位同时发生几处疖，或者在一段时间内反复发生疖的疾病，与患者的抗感染能力较低或皮肤不洁等有关。

###### 11.06.03.02 面疖 facial furuncle

位于颌面部的疖。

###### 11.06.04 痈 carbuncle

多个相邻毛囊及其周围组织同时发生或由多个相邻疖融合而成的急性细菌性化脓性炎症。大多为金黄色葡萄球菌感染，偶可因表皮葡萄球菌或其他病菌致病。

###### 11.06.04.01 对口痈 carbuncle of brain

又称“脑疽”。位于脑后发际正中的痈。

###### 11.06.04.02 背痈 carbuncle of back

俗称“搭背”。位于背部的痈。

###### 11.06.04.03 唇痈 carbuncle of lip

位于鼻、上唇及周围组织的痈。

##### 11.06.04.03.01 化脓性海绵状静脉窦炎 purulent cavernous sinusitis

面部感染，尤其是危险三角区感染时，细菌经血液逆流至颅内所致的海绵状静脉窦的化脓性炎症。

##### 11.06.05 皮脂腺囊肿 sebaceous cyst

又称“粉瘤”。由于皮脂腺排泄管堵塞，皮脂腺囊状上皮被逐渐增多的内容物填充所形成的潴留性囊肿。

##### 11.06.06 痤疮 acne

又称“粉刺”。一种累及毛囊皮脂腺的慢性炎症性疾病。与皮脂分泌过多、毛囊皮脂腺导管堵塞、细菌感染和炎症反应等因素相关。

- 11.06.07 急性蜂窝织炎 acute cellulitis  
发生于疏松结缔组织，如皮下、筋膜下、肌间隙或深部蜂窝组织的急性、弥漫性、化脓性感染。
- 11.06.07.01 产气性皮下蜂窝织炎 gas producing subcutaneous cellulitis  
由产气厌氧菌引起的发生于皮下组织的急性蜂窝织炎。下腹与会阴部多见，常在皮肤受损伤且污染较重的情况下发生。病变主要局限于皮下结缔组织，不侵及肌层。查体可触及皮下捻发音。
- 11.06.07.02 新生儿蜂窝织炎 neonatal phlegmona  
又称“新生儿皮下坏疽（neonatal subcutaneous gangrene）”。发生于新生儿，主要由金黄色葡萄球菌引起的蜂窝织炎。病变多发生新生儿的背部与臀部。
- 11.06.08 急性淋巴管炎 acute lymphangitis  
病原体经组织淋巴间隙进入淋巴管，引起淋巴管及周围的急性炎症。
- 11.06.08.01 丹毒 erysipelas  
又称“网状淋巴管炎”。皮肤淋巴管网受乙型溶血性链球菌侵袭感染所致的急性非化脓性炎症。
- 11.06.09 急性淋巴结炎 acute lymphadenitis  
病原体侵及淋巴结所引起的炎症。常表现为淋巴结肿大、疼痛和压痛。好发部位多在颌下、颈部、腋窝、肘内侧、腹股沟或腘窝。
- 11.06.10 甲沟炎 paronychia  
沿指甲两侧甲沟及其周围组织形成的化脓性皮肤细菌感染。常因微小刺伤、挫伤、逆剥或剪指甲过深等引起。
- 11.06.11 脓性指头炎 felon  
手指末节掌面皮下化脓性细菌感染。多因甲沟炎加重或指尖、手指末节皮肤受伤后引起。
- 11.06.12 掌深间隙感染 deep palmar space infection  
发生于掌深间隙的化脓性细菌感染。
- 11.06.12 掌中间隙感染 midpalmar space infection  
由中指和无名指的腱鞘炎蔓延而引起的掌深间隙的化脓性细菌感染。
- 11.06.12 鱼际间隙感染 thenar space infection  
因示指腱鞘感染后引起的掌深间隙的化脓性细菌感染。
- 11.06.13 急性化脓性腱鞘炎 acute suppurative tenosynovitis  
腱鞘的急性化脓性细菌感染。常见致病菌为金黄色葡萄球菌。多因深部刺伤感染后引起，也可由于指掌面皮下感染蔓延或脓肿切开误伤腱鞘引起。
- 11.06.14 化脓性滑囊炎 suppurative bursitis  
滑囊的化脓性细菌感染。一般桡侧和尺侧滑囊感染。分别由拇指和小指的腱鞘炎引起。
- 11.06.15 坏死性筋膜炎 necrotizing fasciitis  
一种广泛且蔓延迅速的，以皮下组织和筋膜坏死为特征的软组织感染。常伴有全身中毒性休克。致病菌为多种细菌的混合感染，主要是化脓性链球菌和金黄色葡萄球菌等需氧菌。感染只累及皮下组织和筋膜，不侵犯肌肉组织是其重要特征。
- 11.06.16 浅表真菌病 superficial mycosis  
感染仅仅局限于皮肤角质层的最外层，极少甚至完全没有组织反应的真菌病。主要包括：花斑癣、掌黑癣和毛结节菌病。
- 11.06.17 皮肤真菌病 dermatomycosis  
感染累及皮肤角质层和皮肤附属器如毛发、甲板等的真菌病。常导致组织结构破坏，并伴有不同程度的宿主免疫反应；最常见的是皮肤癣菌病。

- 11.06.18 皮下真菌病 *subcutaneous mycosis*  
感染累及皮肤、皮下组织，包括肌肉和结缔组织的真菌病。
- 11.06.19 系统性真菌病 *systemic mycosis*  
又称“侵袭性真菌感染”。感染除侵犯皮肤和皮下组织外，还累及组织和器官，甚至引起播散性感染的真菌病。
- 11.07 病毒感染 *virus infection*  
病毒通过多种途径侵入机体，并在易感的宿主细胞中增殖的过程。实质是病毒与机体、病毒与易感细胞相互作用的过程。
- 11.07.01 获得性免疫缺陷综合征 *acquired immunodeficiency syndrome, AIDS*  
简称“艾滋病”。机体感染艾滋病病毒而引发的全身性疾病。可导致人体不同程度的免疫功能缺陷。
- 11.08 尿路感染 *urinary tract infection*  
由病原微生物直接侵袭尿路引起的非特异性感染。以肾盂肾炎为最常见。
- 11.09 腹腔感染 *abdominal infection*  
发生在任何腹腔内脏器（包括腹膜）的感染。多为需氧菌和厌氧菌的混合感染。
- 11.09.01 复杂腹腔感染 *complicated intra-abdominal infection*  
病原微生物穿透原发受累器官进入腹腔造成的感染，如空腔脏器穿孔或破裂后，感染源侵入腹腔和腹膜后的感染。
- 11.09.02 严重腹腔感染 *severe intra-abdominal infection*  
感染范围广泛、持续时间较长、合并多器官功能不全的腹腔感染。
- 11.09.03 社区获得性腹腔感染 *community-acquired intra-abdominal infection*  
在院外由细菌、病毒、衣原体和支原体等病原体引起的腹腔感染。
- 11.09.04 卫生保健相关腹腔感染 *healthcare-associated intra-abdominal infection*  
患者入院时不存在、也不处感染潜伏期，而于入院 48 小时后发生的各种病原体引起的腹腔感染。
- 11.10 肠源性感染 *gut-derived infection; enterogenic infection*  
各种原因导致的肠黏膜屏障功能受损后肠道内细菌和内毒素从肠道黏膜侵入肠壁从而进入血液导致的全身感染。
- 11.11 肠痿 *intestinal fistula*  
胃肠道与其它空腔脏器、体腔或体腔外的异常通道。肠内容物将循此通道进入其他脏器、体腔或体外。从而引起感染、体液丢失、内稳态失衡、器官功能受损等一系列改变的疾病。
- 11.11.01 肠外痿 *enterocutaneous fistula*  
胃肠道与体外相通的异常通道。
- 11.11.01.01 管状痿 *tubular fistula*  
胃肠道痿口与外口之间存在一段不同长短、曲或直的痿管，痿管附近可能存在脓腔的一种肠外痿。
- 11.11.01.02 肠空气痿 *enteroatmospheric fistula*  
腹腔开放后的一种特殊肠痿类型。由于腹腔开放，肠管缺乏皮肤等组织覆盖，形成溃疡继而穿孔形成直接与外界相通的肠外痿。
- 11.11.01.03 断端痿 *disrupted fistula*  
又称“完全痿”。肠管完全或接近全部断裂，肠内容物全部从痿口流出体外的一种肠外痿。
- 11.11.01.04 单发痿 *simple enterocutaneous fistula*  
胃肠壁痿口为单发的肠外痿。但其痿管及腹壁外口可以为多个。
- 11.11.01.05 多发痿 *multiple enterocutaneous fistula*

胃肠壁瘻口为 2 个及以上的肠外瘻。但其瘻管及腹壁外口可以为 1 个或多个。

#### 11.11.02 肠内瘻 internal fistula

肠管与其他空腔脏器相通，或肠与肠相通，肠内容物存在异常分流，但不流出肠腔或空腔脏器外的一种肠瘻。

#### 11.12 腹膜炎 peritonitis

由细菌感染、化学刺激或损伤所引起的腹膜炎性病变。典型体征为腹膜刺激征。

#### 11.12 原发性腹膜炎 primary peritonitis

又称“自发性腹膜炎”。腹腔内无原发感染灶、没有与外界相通时所发生的腹膜炎。

#### 11.12.02 继发性腹膜炎 secondary peritonitis

继发于腹腔内病变的腹膜炎。

#### 11.12.03 化学性腹膜炎 chemical peritonitis

消化液或外来的化学物质进入腹膜腔，对腹膜产生强烈刺激而引起的腹膜炎。

#### 11.12.04 第三型腹膜炎 tertiary peritonitis

原发性或继发性腹膜炎状态下，经规范的、足量足疗程抗感染治疗仍持续或反复发作的腹膜炎。

#### 11.12.05 局限性腹膜炎 localized peritonitis

病变损害较轻，炎症局限于腹腔内某个部位的腹膜炎。

#### 11.12.06 急性化脓性腹膜炎 acute suppurative peritonitis

由化脓性细菌引起的腹膜和腹膜腔的急性化脓性炎症。

#### 11.12.07 急性弥漫性腹膜炎 acute diffuse peritonitis

累及整个腹腔的急性化脓性腹膜炎。

#### 11.12.08 结核性腹膜炎 tuberculous peritonitis

由结核杆菌引起的慢性弥漫性腹膜感染。

#### 11.13 腹腔脓肿 peritoneal abscess

发生在腹腔内的脓液积聚。

#### 11.13.01 膈下脓肿 subphrenic abscess

发生在一侧或两侧的膈肌下与横结肠及其系膜之间的脓液积聚。

#### 11.13.02 肠间脓肿 interloop abscess

发生在在肠管、肠系膜与网膜之间的脓液积聚。

#### 11.13.03 盆腔脓肿 pelvic abscess

发生在盆腔的脓液积聚。

#### 11.14 急性肠系膜淋巴结炎 acute mesenteric lymphadenitis

发生在肠系膜淋巴结的急性炎症。临床上多见于儿童，往往先有上呼吸道感染史，腹部压痛范围不固定且较广。

#### 11.15 化脓性门静脉炎 portal pyemia; pylephlebitis

门静脉属支、主干及其肝内分支发生的化脓性炎症。常为全身性感染的一部分或某些感染的继发病变，如肝、胆系统化脓性炎，腹腔、盆腔化脓性炎，败血症及手术后感染等。

#### 11.16 抗生素相关性肠炎 antibiotic-associated enteritis

应用抗生素引起的程度不等的、以腹泻为主要表现的胃肠道疾病的总称。腹泻伴随着抗生素的使用而发生，且无法用其他原因解释。多在老年人中发病，水样腹泻是主要症状。抗生素的长时间使用，可严重破坏肠道原籍菌群，使某些耐药菌和致病菌大量繁殖，发生菌群失调。临床常见的有葡萄球菌性肠炎、白念珠菌性肠炎和艰难梭菌引起的伪膜性结肠炎。

#### 11.16.01 伪膜性肠炎 pseudomembranous enteritis

多由抗生素使用不当导致肠道菌群失调,艰难梭状芽孢杆菌感染引起的肠道炎症性疾病。

表现为病变部位出现散在斑片状伪膜的结肠黏膜急性渗出性炎症和发生于结肠和小肠的急性纤维渗出性炎症。

病原学

#### 11.17 革兰氏阳性菌 Gram-positive bacteria

能够用革兰氏染色染成深蓝或紫色的细菌。

##### 11.17.01 葡萄球菌 staphylococcus

一群革兰氏阳性球菌，因常堆聚成葡萄串状而得名。多数为非病原微生物，少数可导致疾病。是最常见的化脓性球菌，是医院交叉感染的重要来源。

##### 11.17.01.01 凝固酶 coagulase

多数致病葡萄球菌产生的，能使含有肝素等抗凝剂的人或兔血浆发生凝固的酶类物质，是鉴别葡萄球菌有无致病性的重要指标。

##### 11.17.01.02 金黄色葡萄球菌 Staphylococcus aureus

在培养基中菌落特征表现为圆形，菌落表面光滑，颜色为无色或者金黄色的葡萄球菌。隶属于葡萄球菌属，是革兰氏阳性菌代表。

##### 11.17.01.03 表皮葡萄球菌 Staphylococcus epidermidis

滋生于生物体表皮上的一种细菌。在人体的皮肤，阴道等部位寄生，属正常菌群类型。因常堆聚成葡萄串状而得名。

##### 11.17.01.04 凝固酶阴性葡萄球菌 coagulase-negative staphylococcus

一种不产生凝固酶的葡萄球菌。目前已成为医院感染的重要病原菌，是存在于健康人皮肤、口腔及肠道的正常菌。

##### 11.17.01.05 耐甲氧西林金黄色葡萄球菌 methicillin resistant staphylococcus aureus, MRSA

对甲氧西林耐药的、毒性较强的金黄色葡萄球菌，已成为院内和社区感染的重要病原菌之一。

##### 11.17.02 肠球菌 enterococcus

存在于人类和动物肠道的圆形或椭圆形、呈成对或短链状排列的革兰阳性球菌。无芽孢，无明显荚膜，可有鞭毛，兼性厌氧。是仅次于葡萄球菌的重要院内感染致病菌。

##### 11.17.02.01 粪肠球菌 enterococcus faecalis

存在于人类和动物肠道中的一种兼性厌氧型革兰氏阳性乳酸菌。菌体形态为球状或链状，无荚膜，无芽孢，对环境适应力和抵抗力强。

##### 11.17.02.02 屎肠球菌 enterococcus faecium

圆形或椭圆形，呈单个、成对或短链状排列的革兰氏阳性球菌。无芽孢、无鞭毛，为需氧或兼性厌氧菌。是人和动物肠道正常菌群的一部分。

##### 11.17.03 链球菌 streptococcus

常排列成链状的革兰氏阳性细菌。广泛存在于自然界、人和动物粪便，以及健康人鼻咽部，可引起各种化脓性炎症。

##### 11.17.03.01 化脓性链球菌 suppurative streptococcus

A 群、β 溶血的链球菌。单个、成双或链状排列，菌落较小、有 β 溶血环触酶和 CAMP 试验阴性。能引起猩红热、丹毒、新生儿败血症、脑膜炎、产褥热以及链球菌变态反应性疾病等。

##### 11.17.03.02 M 刺突蛋白 M spike protein

浆细胞或 B 淋巴细胞单克隆恶性增殖所产生的一种异常免疫球蛋白。是 A 群链球菌的主要致病因子。

##### 11.17.03.04 透明质酸酶 hyaluronidase

可以特异性降解透明质酸的一类糖苷酶，可使细菌易在组织中扩散。



#### 11.17.03.05 链激酶 streptokinase

又称“链球菌纤维蛋白溶酶”。一种纤维蛋白酶原激活剂，最早做为溶栓酶用于治疗血栓性疾病。该酶能使血浆中的纤维蛋白酶原转化成纤维蛋白酶，可溶解血块或阻止血浆凝固，有利于细菌在组织中扩散。

#### 11.17.03.06 链道酶 streptodornase

又称“链脱酶”。由溶血性链球菌产生的脱氧核糖核酸内切酶。可用于溶解伤口感染处脓性或纤维性分泌物。

#### 11.17.03.07 $\alpha$ -溶血性链球菌 $\alpha$ -hemolytic streptococcus

菌落周围有 1-2mm 宽草绿色溶血环的链球菌，多为条件致病菌。

#### 11.17.03.08 $\beta$ -溶血性链球菌 $\beta$ -hemolytic streptococcus

菌落周围有 2-4mm 宽、界限分明、完全透明无色溶血环的链球菌，致病性强。可引起皮肤、皮下组织的化脓性炎症、呼吸道感染、流行性咽炎等。

#### 11.17.03.09 $\gamma$ -溶血链球菌 $\gamma$ -hemolytic streptococcus

不产生溶血素，菌落周围无溶血环的链球菌。常存在于乳类和粪便中，通常无致病性。

#### 11.17.03.10 肺炎双球菌 pneumococcus

又称“肺炎链球菌”。双球菌属菌种，菌体矛头状，成双或成短链状排列的革兰氏阳性双球菌。无芽孢，无鞭毛。

#### 11.17.03.11 厌氧消化链球菌 peptostreptococcus anaerobius

存在于人体口腔、上呼吸道、肠道和女性生殖道的革兰氏阳性链球菌。不运动，不产芽孢，严格厌氧，条件致病。

#### 11.17.04 炭疽杆菌 bacillus anthracis

引起动物和人类炭疽病的病原菌。菌体粗大，两端平截或凹陷，排列似竹节状，革兰氏染色阳性，需氧或兼性厌氧，无鞭毛，无动力。

#### 11.17.05 白喉杆菌 corynebacterium diphtheriae

引起小儿白喉的病原菌。菌体细长稍弯曲，一端或两端膨大，排列散乱如火柴棒或呈 L、V、Y 字形及栅状等，革兰氏染色阳性，无荚膜，无鞭毛，不产生芽孢。

#### 11.17.06 梭状芽孢杆菌 clostridium bacillus

一大群革兰阳性、厌氧或微需氧的粗大芽孢杆菌的总称。芽孢呈圆形或卵圆形，菌体膨大呈梭状。主要存在于土壤、人和动物肠道以及腐败物中，多数不致病，少数致病菌株一般均能产生外毒素和侵袭性酶。临床常见的致病菌有破伤风梭菌、产气荚膜梭菌、肉毒梭菌、艰难梭菌等。

#### 11.17.06.01 破伤风杆菌 bacillus tetani

是一种革兰阳性厌氧芽孢杆菌，破伤风的病原菌。可侵入伤口内繁殖、分泌内毒素且引起急性的特异性感染，主要表现为全身或局部肌肉的持续性收缩和阵发性痉挛。

#### 11.17.06.01.01 外毒素 exotoxin

由细菌分泌、能在局部及全身产生毒性效应的蛋白质成分。

#### 11.17.06.01.01.01 破伤风痉挛毒素 tetanospasmin

破伤风梭菌产生的外毒素之一。是引起破伤风的主要致病物质，可被局部神经细胞吸收或经淋巴、血液到达中枢神经系统而致病。

#### 11.17.06.01.01.02 破伤风溶血素 tetanolysin

破伤风梭菌产生的外毒素之一。可引起溶血、局部组织坏死和心肌损害。

#### 11.17.06.02 肉毒梭状芽孢杆菌 clostridium botulinum

又称“肉毒梭菌”。广泛存在于自然界中的一种革兰阳性专性厌氧腐生菌。菌体粗大，具有 4~8 根周毛性鞭毛、运动迟缓，没有荚膜，芽孢卵圆形、近端位、芽孢比繁殖体宽。

11.17.06.02.01 肉毒毒素 *botulinum toxin*

肉毒杆菌产生的含有高分子蛋白的神经毒素，毒性强烈，可抑制神经末梢释放乙酰胆碱，引起肌肉松弛麻痹。

11.17.07 放线菌属 *actinomyces*

无芽孢、无运动性、非抗酸性、呈分枝状或棍棒状的革兰氏染色阳性杆菌。糖类发酵产酸不产气，不形成吡啶，无尿素酶，厌氧或兼性厌氧，二氧化碳能促进生长。

11.17.07.01 硫磺样颗粒 *sulfur granule*

放线菌感染患者病灶组织和瘻管流出的脓汁中，肉眼可见由放线菌在组织中形成的黄色小颗粒状菌落。显微镜下可见放射状排列的菌丝，形似菊花状。

11.18 革兰氏阴性菌 *Gram negative bacteria*

革兰氏染色反应呈红色的细菌。

11.18.01 脂多糖 *lipopolysaccharide, LPS*

革兰氏阴性细菌细胞壁外壁由脂质和多糖构成的物质。是一种内毒素，通过与细胞膜表面的 Toll 样受体 4 结合发挥多种生物活性。

11.18.02 大肠埃希菌 *Escherichia coli, E.coli*

又称“大肠杆菌”。一种两端钝圆、周身鞭毛，能运动、无芽孢的革兰氏阴性短杆菌。主要寄生于人和动物大肠中，是最主要和数量最多的细菌，条件致病菌。

11.18.03 铜绿假单胞菌 *pseudomonas aeruginosa*

又称“绿脓杆菌”。自然界中广泛存在的一类好氧、呈长棒形的革兰氏阴性细菌。只有单向运动性，是一种机会性致病菌，感染后因脓汁和渗出液等病料呈绿色。

11.18.04 肠杆菌 *enterobacter*

一类无芽孢、周身鞭毛或无鞭毛的革兰氏染色阴性直杆菌。

11.18.05 克雷伯菌 *klebsiella*

存在于人体呼吸道和肠道中单独、成双或短链状排列的革兰氏阴性菌，无芽孢，无鞭毛，有较厚的荚膜，多数有菌毛。

11.18.06 不动杆菌 *acinetobacter*

广泛分布于外界环境中的球杆状、常呈双排列的的革兰氏阴性杆菌，有时也可形成丝状和链状。黏液型菌株有荚膜，无芽孢，无鞭毛。是引起医院内感染的重要条件致病菌之一。

11.18.07 痢疾杆菌 *shigella dysenteriae*

肠道杆菌的一种，细菌性痢疾的病原菌。属于革兰氏阴性短小杆菌，无芽孢，无荚膜，无鞭毛，多数有菌毛，主要流行于发展中国家。

11.18.08 伤寒杆菌 *salmonella typhi*

造成伤寒病的病原体，是肠道沙门氏菌的一个血清型。呈短粗杆状，体周满布鞭毛，运动活泼，传染力很强，通过粪-口途径传播。

11.18.09 变形杆菌 *proteus bacillus vulgaris*

肠细菌科中的一属革兰氏阴性运动细菌。广泛分布在自然界中，如土壤、水、人或动物的肠道内。可引起多种感染及食物中毒。

11.18.10 霍乱弧菌 *vibrio cholerae*

导致人类霍乱的病原体，菌体短小呈逗点状，有单鞭毛、菌毛，部分有荚膜的革兰氏阴性菌。

11.19 厌氧菌 *anaerobe*

又称“严格厌氧菌 (*obligate anaerobe*)”。通过厌氧呼吸获取能量，在有游离氧存在时不能生长，必须在无分子氧或还原性环境中才能生长繁殖的菌类。这类细菌缺乏完整的代谢酶体系，其能量代谢以无氧发酵方式进行。

11.19.01 无芽孢厌氧菌 *non-spore-forming anaerobe*

不产生芽孢的厌氧菌,大多为人体正常菌群重要组成部分,其致病力不强,为条件致病菌。

11.19.02 兼性厌氧菌 *facultative anaerobe*

一类既能在有氧环境也能在无氧环境中生长的菌类。在不同条件下,菌体的产能代谢方式不同。在有氧条件下,通过需氧性呼吸获得能量。在无氧条件下,通过发酵或厌氧呼吸获取代谢能量。

11.19.03 微需氧厌氧菌 *microaerophilic anaerobes*

在氧分压低于空气、但非无氧的条件下生长最适的微生物。

11.20 真菌 *fungus*

一种真核生物,具有真正细胞核和细胞壁,产生孢子,不含叶绿素,以寄生或腐生等方式吸取营养的异养生物。

11.20.01 白色念珠菌 *candida albicans*

又称“白假丝酵母菌”。珠菌的一种。通常存在于正常人口腔,上呼吸道,肠道及阴道。

11.20.02 非白色念珠菌 *non-candida albicans species*

除白色念珠菌外的一大群念珠菌的总称。

11.20.03 曲霉菌 *aspergillus*

半知菌类,一种腐生真菌,多见于发霉的粮食、粮制品及其它霉腐的有机物上。菌落生长较快,结构疏松,表面灰绿色,背面无色或略呈褐色。

11.20.04 毛霉菌 *mucor*

接合菌亚门接合菌纲毛霉目毛霉科真菌中的一个属。以孢囊孢子和接合孢子繁殖。毛霉在土壤、粪便、禾草及空气等环境中存在。在高温、高湿度以及通风不良的条件下生长良好。

临床表现

11.21 角弓反张 *opisthotonus*

患者出现背肌的强直性痉挛,使头和下肢后弯而躯干前弓的临床表现。常见于流行性脑脊髓膜炎以及破伤风病程中。

11.22 捻发音 *crepitus*

肺部听诊时在吸气末听到的一种细而均匀一致的犹如用手在耳旁捻头发的声音。是未展开或液体稍增多而相互黏附的肺泡,在吸气时被气流冲开而产生的细小破裂音。见于肺结核、肺炎早期、肺瘀血、纤维化肺肺炎。也见于老年人或长期卧床患者。

11.23 大理石样斑纹 *marbling skin*

气性坏疽时,患者软组织迅速出现坏死,伤口周围皮肤发亮、苍白,皮肤表面可出现全身性或局限性皮肤静脉网扩张,呈类似于大理石样的网状青斑。

11.24 尿路刺激征 *urinary irritation symptom*

各种原因导致的尿道综合症状,包括尿频、尿急、尿痛等,并不特指某种疾病。

诊断

11.25 血培养 *blood culture*

一种将新鲜离体的血液标本接种于营养培养基上,在一定温度、湿度等条件下,使对营养要求较高的细菌生长繁殖并对其进行鉴别,从而确定病原菌的一种人工培养法。

11.26 抗菌药敏感性试验 *antibacterial susceptibility test*

简称“药敏试验”。在体外测定细菌对抗菌药的敏感程度或耐药水平的一类试验。

治疗

11.27 主动免疫 *active immunity*

将疫苗或类毒素接种于人体,使机体产生获得性免疫力的一种防治微生物感染的措施,主

要用于预防。

#### 11.28 被动免疫 passive immunity

机体被动接受抗体、致敏淋巴细胞或其产物从而获得特异性免疫能力的措施。

#### 11.29 抗生素 antibiotic

由微生物（包括细菌、真菌、放线菌属）或高等动植物在生活过程中所产生的具有抗病原体或其他活性的一类次级代谢产物，能干扰其他生活细胞发育功能的化学物质。临床常用的抗生素有微生物培养液中的提取物以及用化学方法合成或半合成的化合物。

##### 11.29.01 剂量依赖型抗生素 dose-dependent antibiotics

杀菌效应与药物浓度相关的抗生素。给药剂量宜偏向高限，如氨基糖苷类、喹诺酮类抗生素。

##### 11.29.02 时间依赖型抗生素 time-dependent antibiotics

杀菌效应主要取决于血药浓度高于细菌最低抑菌浓度时长的抗生素，给药剂量宜偏向低限，如 $\beta$ -内酰胺类、大环内酯类抗生素。

##### 11.29.03 最低抑菌浓度 minimum inhibitory concentration, MIC

在体外培养细菌 18 至 24 小时后能抑制培养基内病原菌生长的最低药物浓度，是测量抗菌药物的抗菌活性大小的指标。

##### 11.29.04 抗生素活性 antibiotic activity

抗生素对病原微生物、原虫等生长抑制的能力。

##### 11.29.05 抗生素毒性 antibiotic toxicity

抗生素的刺激和抑制作用影响机体生化反应和新陈代谢所引起的副作用。

#### 11.30 高压氧疗法 hyperbaric oxygen therapy

通过高压氧舱将病人置于高于一个大气压环境中吸入纯氧或高浓度氧从而对某些疾病进行治疗的方法。

## 12 常用诊断技术

### 化验检查

#### 12.01 血常规检查 blood routine examination

又称“全血细胞计数（complete blood count, CBC）”。通过观察血细胞的数量变化及形态分布从而判断血液状况及疾病的检查。

#### 12.02 血生化检查 blood biochemical examination

检测存在于血液中的离子、蛋白质以及各种酶、激素和糖、脂类等代谢产物含量的检查。

#### 12.03 肿瘤标志物 tumor marker

又称“肿瘤标记物”。特征性存在于恶性肿瘤细胞内、或由恶性肿瘤细胞异常产生、或是宿主对肿瘤的刺激反应而产生的，能反映肿瘤发生、发展过程，并可以监测肿瘤对治疗反应的一类物质。

##### 12.03.01 癌胚抗原 carcinoembryonic antigen, CEA

一种由正常胚胎组织所产生，出生后逐渐消失，或仅存极微量的蛋白多糖复合物。蛋白性肿瘤标志物之一。细胞癌变时，此类抗原表达可明显增高。

##### 12.03.02 糖类抗原 19-9 carbohydrate antigen 19-9, CA19-9

肿瘤细胞表面的一种低聚糖类肿瘤相关的抗原。其特点或为细胞膜里的神经节苷脂，或是流动性黏液形成的糖蛋白。分布于正常胎儿胰腺、胆囊、肝、肠和正常成年人胰腺、胆管上皮等处。是结直肠癌和胰腺癌的肿瘤标志。

- 12.03.03 糖类抗原 12-5 carbohydrate antigen12-5, CA12-5  
一种糖蛋白类抗原, 蛋白性肿瘤标志物之一。见于上皮性卵巢癌, 或其他恶性肿瘤如乳腺癌、胰腺癌、肝癌等。
- 12.03.04 糖类抗原 72-4 carbohydrate antigen 72-4, CA72-4  
一种糖蛋白类抗原, 蛋白性肿瘤标志物之一。见于消化道癌(食管癌、胃癌和结直肠癌)、卵巢癌和非小细胞肺癌。
- 12.03.05 糖类抗原 12-3 carbohydrate antigen12-3, CA12-3  
一种分子量较大的糖蛋白类抗原, 蛋白性肿瘤标志物之一。主要见于乳腺癌, 包括转移和复发性乳腺癌, 也可见于肺癌、卵巢癌等恶性肿瘤。
- 12.03.06 甲胎蛋白 alpha fetoprotein, AFP  
一种分子量为 70kDa 的糖蛋白。其升高被认为与多种恶性疾病相关, 尤其是肝癌, 其次在急性肝炎、肝硬化、胚胎瘤和一些消化道肿瘤也会升高。
- 12.03.06.01 甲胎蛋白异质体 alpha fetoprotein variant  
氨基酸序列相同、糖链结构或蛋白质等电点不同的甲胎蛋白。根据与小扁豆凝集素亲和力不同分为 L1、L2 和 L3 型。其中 L3 型即小扁豆凝集素结合型, 是诊断肝癌特异性较高的标志物。
- 影像学检查
- 12.04 计算机体层成像 computed tomography, CT  
利用精确的成像媒介(如 X 射线、 $\gamma$  射线、超声波等)与高灵敏度的探测器, 围绕人体的某一部位采集数据, 并根据需要重建出断面影像的一种成像技术。
- 12.04.04.01 计算机体层血管成像 computed tomography angiography, CTA  
又称“计算机体层血管造影”。静脉注射造影剂后, 通过容积扫描和三维图像重建, 多角度、多方位显示靶组织内血管形态的成像技术。
- 12.05 磁共振成像 magnetic resonance imaging, MRI  
利用生物体内特定原子核在磁场中所表现出的磁共振现象而产生信号, 经空间编码、重建而获得影像的一种成像技术。
- 12.04.05.01 磁共振血管成像 magnetic resonance angiography, MRA  
又称“磁共振血管造影”。应用特殊扫描序列或技术, 使血流在图像中呈现较高或较低信号, 以显示血流或血管的信息的磁共振成像技术。
- 12.04.05.02 磁共振弹性成像 magnetic resonance elastography, MRE  
利用磁共振技术将组织弹性特征量化的无创性成像方法。其运用外置机械波发生器产生剪切波, 使被检测组织发生质点相位位移, 利用运动敏感梯度获得组织内质点的空间位移, 最后通过拟合反演算法得出弹性图, 从而测量描述组织硬度(kPa 为单位)。
- 12.06 超声成像 ultrasound; ultrasonography  
基于由组织特性和几何尺寸的不同造成超声波在不同组织里透射、反射、散射、衍射和干涉等传播规律的不同而使接收信号的幅度、频率、相位、时间等参量发生相应改变的原理, 通过对这些参量的测量和成像来识别组织的差异、判别组织病理特征的一种成像技术。
- 12.06.01 术中超声[检查] intraoperative ultrasound, IOUS  
手术中用超声探头直接在脏器表面探查的超声技术。广泛应用于胆、肝、胰、肾、心等手术中, 有利于术中了解脏器血流动力学变化、超声影像学改变等资料, 且定位准确, 能发现小型或深部病灶, 有助于判断和确定切除范围。
- 12.06.01.01 腹腔镜超声[检查] laparoscopic ultrasound, LUS  
通过腹腔镜超声探头扫描, 观察腹腔镜下无法直视的脏器及病变的超声技术。其目的包括获得所观察脏器和病灶内部结构的影像, 分辨病灶与周边正常组织之间的界限, 以及明确

病灶与周围血管及其他管道的关系。

#### 12.06.02 超声造影 contrast-enhanced ultrasound, CEUS

通过将与人体的软组织结构回声特性明显不同或声阻抗率显著差别的外界物质注入体腔、管道或血管内，以增强对脏器或病变显示的技术。

##### 12.06.02.01 超声造影剂 ultrasound contrast agent, UCA

含有直径为数微米气泡的液体。主要作用是使血液与周围组织的对比增强，达到增强图像效果的目的。

#### 12.06.03 瞬时弹性成像 transient elastography, TE

利用超声技术将组织弹性特征量化的无创性成像方法之一。通过超声探头发出瞬时剪切波使组织产生位移，根据组织中瞬时剪切波的轴向传播速度推算出组织硬度。测量结果单位以千帕(kPa)来表示。

#### 12.06.04 声辐射力脉冲成像 acoustic radiation force impulse, ARFI

利用超声技术将组织弹性特征量化的无创性成像方法之一。通过探头瞬间发射短的激励脉冲使组织局部产生应力，组织在发生纵向应变的同时会产生横向传导的剪切波，仪器分别采集追踪测量剪切波传播速度，以其数值对组织进行弹性硬度定量检测。测量结果单位用剪切波速度 (m/s) 来表示。

#### 12.07 放射性核素显像 radionuclide imaging

根据示踪原理，将放射性示踪剂(显像剂)引入体内，参与组织代谢，用放射性探测器在体外通过探测、定位、定量地显示其发射的核射线，反映体内代谢过程，从而对疾病进行诊断的影像学技术。

#### 12.08 正电子发射断层成像 positron emission tomography, PET

探测摄入人体内的正电子衰变同位素发出的由正电子湮没产生的成对光子的非侵入式三维功能成像技术。该技术可给出正电子衰变同位素标记物在体内的三维空间分布，反映药物标记部位的代谢活性以提示诊断。

#### 12.09 单光子发射计算机断层成像 single photon emission computed tomography, SPECT

利用能够放出纯粹阿尔法光子的放射性核素或药物注入或吸入人体，通过显像仪的探头对准所要检查的脏器接收被检部位发出的射线，再通过光电倍增管将光电脉冲放大转化成信号，经计算机连续采取信息进行图像的处理和重建，最后以三级显像技术使被检脏器成像的影像学技术。

活检技术

#### 12.10 活体组织检查 biopsy

简称“活检”。在机体的病变部位或可疑病变部位采取少量组织进行病理检查的操作。

##### 12.10.01 细胞学检查 cytological examination

用多种方法从机体获得细胞标本，通过观察其形态特征变化来诊断疾病的操作。其标本主要包括体液自然脱落细胞，器官黏膜上皮细胞及细针穿刺获得的细胞。

##### 12.10.02 组织学检查 histological examination

用多种方法从机体获得组织标本，通过观察其形态特征变化来诊断疾病的操作。其标本主要来自手术切取或粗针穿刺获得的组织。

##### 12.10.03 穿刺活检 puncture biopsy

在直视、触诊或医学影像设备引导下，通过穿刺进入病变部位进行抽吸或切割，获取细胞或组织以进行病理学诊断的操作。

##### 12.10.03.01 细针抽吸活检 fine needle aspiration biopsy, FNAB

又称“细针活检 (fine needle biopsy)” “细针抽吸 (fine needle aspiration, FNA)”。使用外径小于 0.7mm (大于等于 22G) 的细针，利用回抽针管产生的负压抽吸组织，获取细

胞标本行病理检查的活检方法。

#### 12.10.03.02 空芯针活检 core needle biopsy, CNB

使用空芯的粗穿刺针获取组织标本行病理检查的活检方法。

#### 12.10.04 手术活检 surgical biopsy

通过手术切除或切取部分组织标本并进行病理活检的方法。

#### 12.10.05 液体活检 liquid biopsy

通过检测血液中的循环肿瘤细胞、游离细胞外 DNA、循环肿瘤 DNA 或外泌体等，判断肿瘤状态的活检技术。有利于实体肿瘤的早期诊断、用药监控和预后判断。

#### 12.10.05.01 循环肿瘤 DNA circulating tumor DNA, ctDNA

由肿瘤细胞主动分泌或肿瘤细胞坏死/凋亡过程中释放入循环系统中的，携带肿瘤细胞遗传学特征的 DNA 片段。是肿瘤筛查、伴随诊断、疗效评估及预后风险分层的重要指标。

#### 12.10.05.02 循环肿瘤细胞 circulating tumor cell, CTC

因自发原因或诊疗操作，由肿瘤原发灶或转移灶脱落进入血液循环系统的肿瘤细胞。是导致恶性肿瘤患者出现术后复发、远处转移乃至死亡的重要原因。

## 13 手术学

### 手术概论

#### 13.01 手术 operation

医疗机构及其医务人员以诊断或治疗疾病为目的，在人体局部开展去除病变组织、修复损伤、重建形态或功能、移植细胞组织或器官、植入医疗器械等医学操作的医疗技术。

#### 13.01.01 手术分级管理 grading management of operations

医疗机构以保障手术质量安全为目的，根据手术风险程度、难易程度、资源消耗程度和伦理风险，对本机构开展的手术进行分级，并对不同级别手术采取相应管理策略的过程。

#### 13.01.01.01 一级手术 grade I operation

风险较低、过程简单、技术难度低的手术。

#### 13.01.01.02 二级手术 grade II operation

有一定风险、过程复杂程度一般、有一定技术难度的手术。

#### 13.01.01.03 三级手术 grade III operation

风险较高、过程较复杂、难度较大、资源消耗较多的手术。

#### 13.01.01.04 四级手术 grade IV operation

风险高、过程复杂、难度大、资源消耗多或涉及重大伦理风险的手术。

#### 13.01.02 日间手术 ambulatory surgery; day surgery

病人入院、手术和出院在一个工作日(24 小时)内完成的手术。

### 围手术期

#### 13.02 围手术期医学 peri-operative medicine

一门研究外科患者围手术期特点及规范化诊治的学科。其目的在于通过识别外科患者高危因素，优化处理流程及手段，降低并发症发生率及死亡率，提高患者满意度和生存质量。

#### 13.02.01 围手术期 perioperative period

从确定手术治疗时起，至与本次手术有关的治疗基本结束的一段时间。

#### 13.02.02 住院时间 length of stay, LOS

患者在院接受治疗的时间长度。

#### 13.02.02.01 术前住院时间 preoperative length of stay

患者入院后至接受手术之间的时间长度。

#### 13.02.02.02 术后住院时间 postoperative length of stay

患者接受手术后至出院前的时间长度。

#### 13.02.03 非计划再入院率 unplanned readmission rate

在出院后一定时间内被再次收住入院的患者占有所有患者的比率。

#### 13.02.04 围手术期死亡率 perioperative mortality

住院患者围手术期死亡人数占同期住院手术患者总人数的比例。

#### 13.02.05 术前评估 preoperative evaluation

在手术前对患者进行机体功能、心理状态、营养状况等多维度客观评价的加速康复外科策略。以判定患者对麻醉和手术的耐受能力及存在的风险，并对患者的术前准备提出建议，旨在降低围术期并发症和死亡风险。

#### 13.02.06 术前宣教 preoperative education

在手术前，由主管医生和/或主管护师对患者进行健康指导的临床策略。以促进患者理解并配合手术治疗，减轻术前焦虑和恐惧，促进术后康复。

#### 13.02.07 预康复 prehabilitation

拟行择期手术的患者，通过术前一系列干预措施改善机体生理及心理状态，以提高对手术应激的反应能力的诊疗措施。包括术前营养支持，术前运动干预及心理干预等。

#### 13.02.08 术前糖负荷 preoperative carbohydrate loading

术前一定时间内给予患者摄入适量的碳水化合物饮品，以减轻患者应激及术后胰岛素抵抗的加速康复外科策略。

#### 13.02.09 机械性肠道准备 mechanical bowel preparation, MBP

术前通过调节饮食、口服泻剂及逆行灌肠等方式，清除肠道内容物、减少细菌负荷，以期降低术后感染并发症的术前准备策略。

手术操作

#### 13.03 切口 incision

使用手术器械在组织或器官上的进行切开的部位。

##### 13.03.01 正中切口 midline incision

沿腹前壁正中线所做的纵行切口。是上腹部手术采用的手术入路，切口层次由浅至深依次为皮肤、浅筋膜、腹白线、腹横筋膜和壁腹膜。此切口因位于腹白线上，无腹肌、大血管和神经经过，故组织损伤少，操作简便，可迅速进入腹腔。

##### 13.03.02 肋缘下切口 subcostal incision

自剑突下起斜向外下，平行肋弓的弧形切口。

###### 13.03.02.01 右侧肋缘下切口 right subcostal incision

又称“科赫尔切口（Kocher incision）”。自剑突下起斜向右侧外下，平行肋弓的弧形切口。以瑞士外科医生埃米尔·特奥多尔·科赫尔（Emil Theodor Kocher）命名。

##### 13.03.03 经腹直肌切口 transrectus abdominis incision

经由腹直肌的纵行切口，需切开腹直肌前后鞘，分离腹直肌。

##### 13.03.04 旁正中切口 paramedian incision

沿腹前壁正中线旁 1-2cm 的纵行切口，位于腹直肌内侧缘，不直接切开腹直肌，向外牵开腹直肌后再切开腹直肌后鞘。

##### 13.03.05 十字切口 cross incision

类似于“十”字的纵行和横行联合切口。常用于疝等浅表感染的切开引流以保证引流充分。

##### 13.03.06 屋顶形切口 rooftop incision

又称“桶提把状切口（bucket-handle incision）”。上腹部沿双肋缘下的切口，常用于上腹



部较大范围的手术。

13.03.07 腹部横切口 abdominal transverse incision

在腹壁进行的水平切口。

13.03.08 右下腹斜切口 right lower quadrant oblique incision

又称“阑尾切口”“麦克伯尼切口(McBurney incision)”“麦氏切口”。在右髂前上棘与脐连线的中、外 1/3 交点处,垂直于此连线的斜切口。因美国外科医生查尔斯·希伯·麦克伯尼(Charles Heber McBurney)对急性阑尾炎的诊治贡献突出,故以他的名字命名。

13.03.09 颈前弧形切口 anterior arc incision of neck

距胸骨切迹上 1-2cm,与颈皮纹一致的弧形切口。是甲状腺手术的常用切口。

13.03.10 曲棍球棒形切口 hockey stick incision

从乳突尖延伸至胸锁乳突肌,再沿皮纹横跨颈部的切口。行选择性颈部清扫术采用的手术入路。

13.03.11 颈部中线入路 cervical midline approach

颈部中央胸骨切迹上约 2cm 做的水平或垂直切口,直至显露环状软骨的手术入路。是气管切开及环甲膜切开术的常用手术入路。

13.03.12 放射状切口 radial incision

以病变或某一解剖位置为中心向四周某方向沿辅射方向所做的切口。多见于乳腺外科手术。

13.03.13 环乳晕切口 circumareolar incision

位于乳晕边缘,沿乳晕弧度做的切口。由于瘢痕位于乳晕与皮肤交界处的自然解剖线,术后疤痕不明显,较为美观。

13.03.14 开放手术 open surgery

切开皮肤获得足够长切口以使目标组织器官得以直接显露从而进行外科操作的手术方式。

13.04 打结 knot tying

将外科缝线在组织上或组织间编成结的过程。

13.04.01 单结 simple knot

仅绕一圈形成的结。是外科结扣的基本组成部分,易松脱,结扎时不宜单独使用。

13.04.02 方结 square knot

由两个方向相反的单结组成的结。其线圈内张力越大,结扎越紧,不易滑脱,是手术中常见的一种结。

13.04.03 外科结 surgical knot

打第一个结时绕两次的结。可使摩擦面增大,打第二个结时不易滑脱。此结牢固可靠,多用于大血管、张力较大的组织和皮肤缝合。

13.04.04 三重结 extra half hitch on reef knot

在方结的基础上再重复第一个结,且第三个结与第二个结方向相反的结。可以加强结扎线间的磨擦力,防止线松散滑脱,因而牢固可靠。

13.04.05 假结 false knot

由同一方向的两个单结组成的结。结扎后易于滑脱而不应采用。

13.04.06 滑结 slip knot

作方结时,由于双手用力不均,致使结线彼此垂直重叠无法结牢而形成的结。

13.05 缝合 suture

使用外科缝针与缝线贯穿组织,将组织切缘对合或将组织聚拢的过程。

13.05.01 间断缝合 interrupted suture

每缝一针单独打结的缝合方式。最为常用的缝合方式。

- 13.05.02 连续缝合 continuous suture  
从切口一端进针，连续关闭整个创口的缝合方式。
- 13.05.03 锁边缝合 locking stitch suture  
缝合过程中每针均将线交错固定，形成锁边效果的缝合方式。
- 13.05.04 8字缝合 8-like suture  
由两个相连的间断缝合组成，缝合线在组织的深面或浅面交叉，打结后形似阿拉伯数字“8”的缝合方式。
- 13.05.05 垂直褥式缝合 vertical mattress suture  
结扎后张力线垂直于切缘的双层外翻缝合方式。是一种张力缝合，远进远出、近进近出，适用于较松弛的皮肤缝合。
- 13.05.06 水平褥式缝合 horizontal mattress suture  
结扎后张力线平行于切缘的外翻缝合方式。距切缘 2-3mm 处进针，至对侧相应部位穿出，然后缝线与切口平行向前约一定距离，再进针，跨越切口至对侧相应部位穿出，最后与另一端缝线打结。
- 13.05.07 荷包缝合 purse string suture  
具有组织包埋作用的小范围内的内翻缝合方式。以拟包埋部位为圆心行浆肌层环形连续缝合一周，结扎后中心内翻包埋，表面光滑，利于愈合，减少粘连。
- 13.05.08 减张缝合 relaxation suture  
用于张力较大的切口的加固缝合方式。目的在于为常规缝合切口减压，利于伤口生长，防止裂开。通常采用较粗缝线或钢丝线，全层或腱膜层间断缝合，皮肤外打结。
- 13.05.09 持针器 needle holder  
用于缝合时夹持针的医疗器械。
- 13.06 手术体位 surgical positioning  
患者术中的位式。是根据手术部位及手术方式决定的。包括患者的体位、体位垫(架)的正确使用、手术床的操纵。以获得良好的术野显露，防止神经、肢体等意外损伤的发生，缩短手术时间。
- 13.06.01 仰卧位 supine position  
患者自然地仰身平卧于手术台上的手术体位。
- 13.06.01.01 仰卧头低位 supine head-down position  
又称“特伦德伦堡体位 (Trendelenburg position)”。在仰卧位基础上，使头低脚高的手术体位。是德国外科医生弗里德里希·特伦德伦堡 (Friedrich Trendelenburg) 首先报道。
- 13.06.01.02 仰卧头高位 supine head-up position  
又称“反特伦德伦堡体位 (reverse Trendelenburg position)”。在仰卧位基础上，使头高脚低的手术体位。
- 13.06.01.03 截石位 lithotomy position  
在仰卧位的基础上，用腿架使膝关节和髋关节屈曲，两下肢分开，充分显露会阴部的手术体位。
- 13.06.02 俯卧位 prone position  
患者腹部着床的手术体位。包括水平俯卧位和屈髋俯卧位。
- 13.06.02.01 折刀位 jackknife position  
在俯卧位基础上，将手术床摇至头低腿低状态，使患者躯体成折刀状的手术体位。
- 13.06.02.02 颈后仰卧位 supine position with the neck in extension  
又称“甲状腺位”。在仰卧头高  $10^{\circ} \sim 20^{\circ}$  体位的基础上，再将双肩垫高，头部尽量后仰，使颈部皮肤展开并处于高位的手术体位。

- 13.06.03 侧卧位 lateral position  
躯干与手术台呈角度的手术体位。
- 13.07 吻合 anastomosis  
通过外科手段将组织或器官两个断端接起来以恢复其连续生理结构的操作。如胃肠道吻合、胆肠吻合等。可分为手工吻合法和器械吻合法。
- 13.07.01 手工吻合 manual anastomosis  
通过手工缝合的方法进行的空腔脏器的吻合。是传统吻合方式。
- 13.07.02 吻合器吻合 stapler anastomosis  
应用吻合器进行的空腔脏器的吻合。
- 13.08 外科引流 surgical drainage  
将积蓄于体腔、关节或组织脏器内的液体引离原处，防止其在局部蓄积，出现压迫、感染等病理损害的技术。
- 13.08.01 主动引流 active drainage  
将引流管与负压装置连接，通过负压作用将引流液体排出的引流技术。
- 13.08.02 被动引流 passive drainage  
引流装置通过吸附作用、导流作用或虹吸作用等将引流液排出的引流技术。
- 13.08.03 内引流 internal drainage  
通过手术等方法建立腔道间通道，使积聚的液体引流至机体自然腔道内的技术。
- 13.08.04 外引流 external drainage  
通过放置各种材料的引流物，借助压力差、虹吸作用或负压装置等将积蓄的液体引流至体外的技术。
- 13.08.05 开放引流 open drainage  
引流管外端呈开放状态的引流技术。体表引流口可较大，容易有外源性污染，一般仅适宜短时间应用或用于浅表感染的引流。
- 13.08.06 闭合引流 closed drainage  
引流管外端接密闭装置的引流技术。体表引流口较小，可放置较长时间。
- 13.09 能量系统 energy system  
通过产生能量达到治疗效果的手术器械系统。最常用的是高频电刀，此外还有超声刀、激光刀等。
- 13.09.01 高频电刀 high frequency electrocautery  
又称“高频电手术器（high frequency electrosurgical equipment）”。通过有效电极尖端产生的高频高压电流与肌体接触时对组织进行加热，实现对机体组织的分离和凝固，从而起到切割和止血目的的电外科器械。根据应用模式可分为切割和凝血两种。
- 13.09.01.01 纯切割 pure cut  
高频电流对组织集中加热产生类似手术刀切割效果的高频电刀切割模式。切割电流使细胞膨胀、爆裂、气化。
- 13.09.01.02 混合模式 blend mode  
同时具有切割和凝血作用的高频电刀模式。根据切割凝血功能比重不同分为1-3级，1级偏重切割，3级偏重凝血。
- 13.09.01.03 接触式凝血 desiccation coagulation  
高频电刀止血方式的一种。对单个点状出血点有较好效果。电极需接触组织，凝固层较深，但范围小。
- 13.09.01.04 非接触式凝血 fulguration coagulation  
高频电刀止血方式的一种。是最常用的凝血方式，凝血时电极不需接触到出血点即可产生

良好的止血效果。

#### 13.09.01.05 喷射式凝血 spray coagulation

高频电刀止血方式的一种。可提供长而密集的电弧，较非接触式凝血的凝血面积更大，坏死层更浅，适合于大面积弥漫性出血的止血。

#### 13.09.02 超声刀 ultrasonic scalpel

应用超声频率进行机械振荡，使组织内的水分汽化、蛋白氢键断裂、细胞崩解，从而完成切割和凝固的器械。其输出功率可以调整，低功率时用于组织的凝固和止血，高功率则可以完成切割。完成切割的速度与手柄夹持的力度有关，夹得越紧，切割速度越快。

#### 13.09.03 氩气刀 argon beam coagulator

利用高频电刀提供的高频、高压电流，再利用氩气的理化特性加强切割及凝血功效的器械。其对大面积出血或广泛创面渗血的止血效果最好，但对明显的动静脉出血效果欠佳。

#### 13.09.04 射频刀 radiofrequency cutter

通过在刀头端附近集中射频能量，将电能持续传递到组织内转换成热能，加热组织进而凝固和封闭组织及其内管道的器械。依据电极数量分为单极和双极。依据手术方式分为腹腔镜和开放手术刀。

#### 13.09.06 水射刀 water-jet dissector

利用高压喷射水流进行切割的技术。最常用于肝胆外科中肝切除术，需根据组织质地调节水压。

### 微创技术

#### 13.10 微创技术 minimally invasive technique

应用电子、电热、光学等设备和技術，以电子镜像代替肉眼直视，应用特殊器械，力求以最小的切口路径和最少的组织损伤完成对体内病灶的观察诊断及治疗的技术。

#### 13.10.01 腹腔镜 laparoscope

通过微型摄像头获取腹腔手术图像的手术设备。包括目镜接口、光源接口和镜体部分，一般为硬镜。根据镜体的直径有2~10mm多种型号。根据物镜镜面的角度又有0°镜和30°、45°等前斜腹腔镜。

#### 13.10.01.01 三维腹腔镜 three dimensional laparoscope, 3D laparoscope

通过三维成像技术产生双目视物、立体效果的腹腔镜。具有手术视野的三维立体感和手术操作的纵深感。其优势在于还原真实的手术视野，便于保护血管、神经和重要的器官。

#### 13.10.02 [腹腔镜] 电子摄像系统 [laparoscopic] electrical camera system

腹腔镜手术成像及显像设备的总称。包括耦合器、微型摄像头、信号转换器和监视器。

#### 13.10.02.01 数模转换器 digital to analog converter

将二进制数字量形式的离散信号转换成以标准量（或参考量）为基准的模拟量的转换器。

#### 13.10.02.02 [腹腔镜] 冷光源 [laparoscopic] cold light

几乎不含红外线光谱的发光光源。用于腹腔镜手术的手术视野照明，灯泡主要为氙气灯。

#### 13.10.02.03 [腹腔镜]显示器 [laparoscopic] monitor

又称“监视器”。将摄像头和信号转换器输入的视频信号通过特定的传输设备显示到屏幕上的工具，属于电脑的输入输出设备。便于外科医师在手术中观察电视图像进行操作。

#### 13.10.03 [腹腔镜]图像储存系统 [laparoscopic] image storage system

腹腔镜手术中实时存储图像及影像资料的电子系统。

#### 13.10.04 气腹系统 pneumoperitoneum system

通过注入气体使腹腔内维持一定的压力，用来建立手术空间的仪器系统。通常选用的气体是二氧化碳，因其不助燃，吸收后易于经肺排出，即使形成小的气栓也可很快吸收，不致于产生严重后果。但也有使用氮气和惰性气体的，此时一定要注意防止气体栓塞的发生。

- 13.10.04.01 气腹针 pneumoperitoneum needle  
又称“韦赖什针（Veress needle）”。具有弹簧保护装置以避免误伤器官组织的体腔穿刺器械。最初应用于胸腔穿刺引流，目前应用于腹腔镜手术建立气腹。是1937年匈牙利医生亚诺什·韦赖什（János Veres）发明的器械。
- 13.10.04.02 穿刺锥 trocar  
腹腔镜手术中应用的穿刺套管的内芯，用来穿透腔壁。有圆锥形、多刃型和斜面型。
- 13.10.04.03 套管 trocar sheath; trocar sleeve  
腹腔镜手术中应用的穿刺套管的外鞘管。前端有平头和斜头两种。
- 13.10.04.04 穿刺孔 port site  
腹腔镜及机器人手术中，放置镜头及操作器械的孔道。依据作用不同可以分为观察孔和操作孔。操作孔可依其在手术操作中的地位分为主操作孔和辅助操作孔。
- 13.10.05 电凝器 electrocoagulator  
兼具切割与凝血功能的腹腔镜器械。根据其前端的形状有钩状、铲状和球状电凝器之分，分别用于带电的切割、切割/电凝、电凝。
- 13.10.06 施夹器 clip applier  
用于施用组织闭合夹的器械。
- 13.10.06.01 组织闭合夹 tissue clip  
又称“结扎夹（ligating clip）”。通过加压或齿形咬合结构配合相互自锁达到血管或组织的闭合作用的器械。根据材质和用途，分为金属钛结扎夹、聚合物塑料结扎夹、可吸收生物结扎夹。
- 13.10.07 冲洗吸引管 irrigation and suction tube  
同时具有冲洗和吸引功能的腹腔镜器械。
- 13.10.08 多功能切割钳 tripolar cutting forcep  
具有切割、凝血、双极电凝、夹持、剥离等多种功能的腹腔镜器械。
- 13.10.13 活检钳 biopsy forcep  
用于取组织活检或异物的医疗器械。两钳叶呈匙形。
- 13.10.14 分离钳 separation forcep  
主要用于手术中组织分离的器械。有直分离钳和各种角度和形状的弯分离钳，通电时可以对其所夹持的组织进行电凝。
- 13.10.15 抓钳 grasper  
主要用于夹持组织的器械，有无损伤抓钳和有损伤抓钳之分，多带锁便于固定。种类很多，可根据需要选择。
- 13.10.16 外科气囊分离器 surgical balloon separator  
通过扩张球囊在腹膜外间隙建立手术操作空间的器械。用于肾上腺、肾脏、输尿管手术及腹壁疝修补术。
- 13.10.17 疝修补钉合器 hernia stapler  
主要用于疝修补补片的固定及腹膜关闭的器械。也可用于关闭肠系膜间隙。
- 13.10.18 环形吻合器 circular stapler  
用于空腔脏器端端或端侧吻合的器械。由钉仓和钉座组成。有直形、弯形两种，适用于不同肠管管径的吻合。
- 13.10.19 直线吻合器 linear stapler  
用于空腔脏器侧侧吻合的器械。
- 13.10.20 机器人手术 robotic surgery  
外科医师通过计算机操控手术机械臂完成操作的手术。

- 13.10.20.01 [机器人手术] 医生控制台 surgeon console [in robotic surgery]  
由计算机系统、监视器、操作手柄及输出设备等组成的机器人手术系统的控制核心部分。由术者操作。术者利用操作手柄指环,通过双手动作传动带动手术台上仿真机械臂完成各种操作及控制腹腔镜。术者双脚置于控制台脚踏上配合完成电切、电凝等相关操作。
- 13.10.20.02 [机器人手术] 床旁机械臂系统 patient cart [in robotic surgery]  
机器人手术系统的操作部件。其主要功能是为器械臂和摄像臂提供支撑。由助手在无菌区内操作,负责安装及更换器械和内窥镜,协助术者完成手术。
- 13.10.20.03 [机器人手术] 视频处理系统 video cart [in robotic surgery]  
通过内窥镜提供三维立体图像、并通过视频成像系统显示的机器人手术系统的组成部分。在手术过程中位于无菌区外,可由巡回护士操作,并可放置各类辅助手术设备。
- 13.10.21 气腹 pneumoperitoneum  
腹腔内有游离气体的状态。包括消化道穿孔引起的疾病状态以及腹腔镜手术建立的人工气腹。
- 13.10.21.01 气腹针法 pneumoperitoneum needle insufflation  
利用气腹针建立气腹的方法。
- 13.10.21.02 开放充气法 open insufflation  
通过切开腹壁,直视下建立气腹的方法。
- 13.10.21.03 腹膜外充气法 retroperitoneal insufflation  
在腹膜外建立手术空间的方法。主要用于普通外科的腹股沟疝修补手术和泌尿外科手术。手术部位多靠近腹侧壁,手术野主要在腹膜外。
- 13.10.22 手辅助腹腔镜技术 hand-assisted laparoscopy  
在维持气腹下,将手通过一个 5~7cm 切口伸入腹腔内,协助探查,牵拉组织器官,钝性分离组织,显露血管及病变部分,控制活动性出血,配合器械进行手术的技术。该技术可使手术相对简单,缩短手术时间,特别适用于复杂及困难的腹腔镜手术。在普外科的胃、肠、脾切除等多种外科手术中得到应用。
- 13.10.23 无气腹腹腔镜技术 gasless laparoscopic technique  
应用特制的腹壁牵引器牵引腹壁,代替腹腔充盈二氧化碳暴露腹盆腔空间而进行的手术操作技术。适用于有气腹禁忌证或无气腹手术条件的患者,可弥补气腹腹腔镜的不足,减少术后疼痛和心肺并发症。
- 手术后并发症
- 13.11 手术后并发症 postoperative complication  
并发于手术或手术后的疾病或情况。
- 13.11.01 手术部位感染 surgical site infection, SSI  
围手术期发生在切口或手术深部器官或腔隙的感染。
- 13.11.01.01 切口浅部组织感染 superficial surgical site infection  
术后 30 天以内发生的仅累及切口皮肤及皮下组织的感染。并符合以下条件之一:(1)切口浅部组织有化脓性液体;(2)从切口浅部组织的液体或组织中培养出病原微生物;(3)具有感染的症状或体征,包括局部发红、肿胀、发热、疼痛和触痛。
- 13.11.01.02 切口深部组织感染 deep surgical site infection  
无植入物者术后 30 天以内、有植入物者术后 90 天以内发生的累及深部软组织(如筋膜和肌层)的感染。并符合以下条件之一:(1)从切口深部引流或穿刺出脓液,但脓液不是来自器官/腔隙部分;(2)切口深部组织自行裂开或者由外科医师开放的切口。同时,患者具有感染的症状或体征,包括局部发热,肿胀及疼痛;(3)经直接检查、再次手术探查、病理学或者影像学检查,发现切口深部组织脓肿或其他感染证据。

### 13.11.01.03 器官腔隙感染 organ and cavity infection

无植入物者术后 30 天以内、有植入物者术后 90 天以内发生的累及术中解剖部位(如器官或腔隙)的感染。并符合以下条件之一：(1) 器官或腔隙穿刺引流或穿刺出脓液；(2) 从器官或腔隙的分泌物或组织中培养分离出病原微生物；(3) 经直接检查、再次手术探查、病理学或者影像学检查，发现器官或腔隙脓肿或其他器官腔隙感染的证据。

### 13.11.02 术后肺炎 postoperative pneumonia

住院患者在手术 24h 以后至术后 2 周内由细菌、真菌等病原体引起的各种类型的肺实质性炎症。

### 13.11.02.01 手术后肺不张 postoperative atelectasis

因术后因素发生的肺含气容积或含气量减少的病理改变。常发生在胸腹部大手术后。常见原因包括手术后切口疼痛，呼吸活动受到一定限制，使呼吸表浅，不敢咳嗽，不易清除呼吸道分泌物；也可因药物、麻醉或原有呼吸道疾病等因素，使呼吸道分泌物增多或变黏稠，最后分泌物堵塞支气管。

### 13.11.03 手术后出血 postoperative hemorrhage

手术后由于各种原因引起的手术区域或其他部位的出血。

### 13.11.04 手术后呃逆 postoperative hiccup

术后气体从胃中上逆，喉间频频发出急而气促的声音的临床病症。由膈肌痉挛收缩引起，是腹部手术常见的并发症之一，多为暂时性，可以自行缓解，若持续超过 48 小时则称为顽固性呃逆。

### 13.11.05 手术后腹胀 postoperative abdominal distension

术后因胃肠蠕动减慢或暂时停止，胃肠内积气致腹部胀满不适的临床病症。

### 13.11.06 手术后发热 postoperative fever

术后体温高于正常的临床病症。

### 13.11.07 手术后尿潴留 postoperative urinary retention

术后无法正常排尿导致尿液积存于膀胱内的临床病症。多为非阻塞性，因排尿功能障碍所致。

### 13.11.08 手术后尿路感染 postoperative urinary tract infection

术后发生于泌尿系统的感染。

### 13.11.09 手术后切口裂开 postoperative incision disruption

手术切口的任何一层或全层沿切开部位分离的临床病症。由于伤口张力高、血供差、感染等局部因素及营养不良等全身因素引起，可发生在全身各处，但多见于腹部及肢体邻近关节的部位。常发生在术后 5~9 天。

### 13.11.10 切口脂肪液化 incision fat liquefaction

手术后切口脂肪组织发生无菌性坏死的现象。渗液较多，是切口愈合不良的主要原因之一。多见于切口处脂肪较多并采用电刀手术时，其发生机制可能是由于电刀所产生的高温造成皮下脂肪组织的浅表烧伤及部分脂肪细胞因热损伤发生变性，同时脂肪组织内毛细血管由于凝固作用而栓塞，使本身血运较差的肥厚脂肪组织血液供应进一步发生障碍。

### 13.11.11 手术后疼痛 postoperative pain

手术后出现的手术部位及其相关区域的疼痛。属急性疼痛的一种，主要由手术本身造成的急性创伤和/或内脏器官损伤及刺激引起，也可由引流物刺激引起，一般高峰期是术后 24~48 小时。

### 13.11.12 腹膜外气肿 extraperitoneal emphysema

各种原因导致穿刺针未能穿入腹腔而停留在腹膜外间隙时，进行人工气腹时，二氧化碳进入腹膜外间隙所致的气肿。

### 13.11.13 皮下气肿 subcutaneous emphysema

由于穿刺针未插入腹腔，或虽入腹腔，但腹膜破口较大，在进行人工气腹时，二氧化碳沿穿刺针反流入皮下形成的气肿。较重者触诊时皮下有捻发音。

### 13.11.14 大网膜气肿 greater omentum emphysema

在进行或维持人工气腹时，气体注入大网膜内导致的气肿。

### 13.11.15 纵隔气肿 pneumomediastinum

由于腹膜外气肿压力过高或腹腔内压力过高，二氧化碳沿胸主动脉、食管裂孔通过膈脚进入纵隔，或后腹膜间隙气体压力过高进入纵隔产生的气肿。

### 13.11.16 [腹腔镜手术]空气栓塞 air embolism [in laparoscopic surgery]

由于气腹针刺入血管，或手术中由于较大静脉发生损伤，腹腔或腹膜后高压的二氧化碳进入静脉产生气栓所致的临床急症。

## 下篇 分论

# 14 甲状腺与甲状旁腺外科

## 14.01 形态生理学

### 14.01.01 解剖学

#### 14.01.01.01 颈 neck

位于颅底、下颌骨下缘与胸廓上口之间人体结构总称。分三区即颈前区、胸锁乳突肌区和颈外侧区。

##### 14.01.01.01.01 颈前区 anterior region of neck

又称“颈前三角”。颈分区之一。上界为下颌骨下缘，内侧界为颈前正中线，外侧界为胸锁乳突肌内缘。该区以舌骨为界分为舌骨上区和舌骨下区；前者包括颈下三角和下颌下三角，后者分为颈动脉三角和肌三角。

##### 14.01.01.01.01.01 颈下三角 submental triangle

两侧界为两侧二腹肌前腹，顶为下颌，下界为舌骨体，底由两侧的下颌舌骨肌构成的三角形解剖区域。

##### 14.01.01.01.01.02 下颌下三角 submandibular triangle

由左右二腹肌前后腹与下颌骨下缘围成的三角形区域。

##### 14.01.01.01.01.03 颈动脉三角 carotid triangle

后界为胸锁乳突肌前缘，前下界为肩胛舌骨肌上腹，前上界为茎突舌骨肌和二腹肌后腹的三角形解剖区域。颈动脉三角内包含颈总动脉及其分支、颈内静脉及其属支、舌下神经及其降支、迷走神经及其分支、膈神经及颈深淋巴结等。

##### 14.01.01.01.01.04 肌三角 muscular triangle

由颈前正中线、胸锁乳突肌前缘和肩胛舌骨肌上腹围成的三角形解剖区域。

##### 14.01.01.01.01.05 舌骨 hyoid bone

位于颈前部呈蹄铁形的骨。以韧带与颞骨的茎突相连，可分为体、大角及小角。

### 14.01.01.01.02 胸锁乳突肌区 sternocleidomastoid region

颈分区之一。胸锁乳突肌在颈部所在的区域。其胸骨头起自胸骨柄前面，锁骨头起自锁骨内 1/3 上缘。两头间的三角形间隙适在胸锁关节上方，在体表即锁骨上小窝。该肌行向上



后外方，止于乳突外面及上项线外侧 1/3。

#### 14.01.01.01.03 颈外侧区 lateral region of neck

又称“颈后三角”、“锁骨上大窝”。颈分区之一。由胸锁乳突肌后缘、肩胛舌骨肌下腹和锁骨围成的区域。位于锁骨上缘中 1/3 上方，在体表呈明显凹陷。被肩胛舌骨肌分为锁骨上三角和枕三角。

##### 14.01.01.01.03.01 锁骨上三角 supraclavicular triangle

又称“肩胛舌骨肌锁骨三角”。位于锁骨、胸锁乳突肌和肩胛舌骨肌之间的三角形解剖区域。

##### 14.01.01.01.03.02 枕三角 occipital triangle

又称“肩胛舌骨肌斜方肌三角”。位于胸锁乳突肌后缘、斜方肌前缘和肩胛舌骨肌下腹之间的三角形解剖区域。

#### 14.01.01.01.04 胸骨上窝 suprasternal fossa

又称“颈窝”“胸骨柄上窝”。位于胸骨柄上方、两侧胸锁乳突肌之间的凹陷。

#### 14.01.01.01.05 锁骨上窝 supraclavicular fossa

锁骨上方的凹陷部分。其窝底为两肺尖的上部。

#### 14.01.01.02 喉 larynx

由喉软骨、韧带、喉肌及喉黏膜构成的器官。上界是会厌上缘，下界为环状软骨下缘。借喉口通喉咽，以环状软骨气管韧带连接气管，是呼吸的通道和发音的器官。

##### 14.01.01.02.01 环状软骨 cricoid cartilage

喉部唯一完整的软骨环。位于甲状软骨下方，较甲状软骨小，但厚而且坚实，由环状软骨板和环状软骨弓构成。

##### 14.01.01.02.02 甲状软骨 thyroid cartilage

位于环状软骨与会厌软骨之间，构成喉前壁和侧壁大部的软骨。分为左、右两板，形似盾牌，为最大的喉软骨。

##### 14.01.01.02.03 声带 vocal cord

发声器官的主要组成部分。位于喉腔中部，由声带肌、声带韧带和黏膜三部分组成，左右对称。

#### 14.01.01.03 气管 trachea

由气管软骨、平滑肌和结缔组织构成的通气管道。位于喉与气管杈之间，按行程分颈段和胸段。

#### 14.01.01.04 食管 esophagus

消化管各部中最狭窄的部分，为前、后扁平的肌性管状器官。上端于第六颈椎体下缘平面与咽相接，下端约平第十一胸椎高度与胃贲门相续，全长约 25cm。

#### 14.01.01.05 甲状腺 thyroid gland

人体最大的内分泌腺。位于颈前部，由两侧叶和峡部组成。呈“H”形，峡部位于第二至第四气管环之间。主要功能是合成甲状腺激素，调节机体代谢。

##### 14.01.01.05.01 甲状舌管 thyroglossal duct

甲状腺发生的最初阶段，胚胎第 4 周末，甲状腺憩室形成的管状突继续向尾端生长形成的细长管状结构。该管逐渐退化，尾端的细胞发育成甲状腺。

##### 14.01.01.06 甲状旁腺 parathyroid gland

多位于甲状腺周围的内分泌器官。也可位于甲状软骨上方、颈动脉外侧或前纵隔内。呈扁卵圆形，体积小，位于甲状腺侧叶的后方，一般分为上下两对，能分泌甲状旁腺激素，调节体内钙与磷的代谢。主细胞、嗜酸细胞、过渡型嗜酸细胞或混合构成。

#### 14.01.01.07 筋膜 fascia

位于躯干和四肢皮肤深面，包绕着肌肉和器官的结缔组织膜。

14.01.01.07.01 颈浅筋膜 superficial cervical fascia

围绕整个颈部形成的一个封闭式的筒鞘状结构。全身浅筋膜的一部分，与身体其他部分的浅筋膜相延续，含有脂肪组织，包绕颈阔肌。

14.01.01.07.02 封套筋膜 investing layer of cervical fascia

又称“颈深筋膜浅层”。封闭着全部颈部的致密筋膜。包绕胸锁乳突肌、斜方肌和舌骨下肌群，并构成其肌鞘。上方附着于颈部上界的骨面，并延续为腮腺咬肌筋膜，下部附着于颈、胸交界处的骨面，向后附着于项韧带及第7颈椎棘突，向前在正中线两侧彼此延续。

14.01.01.07.03 气管前筋膜 pretracheal fascia

又称“颈深筋膜中层”“内脏筋膜”。包绕颈部主要器官的筋膜。紧贴在舌骨下肌群的后面，经甲状腺及其血管、气管颈部延伸至颈动脉鞘的前方；两侧于胸锁乳突肌的深面与颈深筋膜浅层相连；上方附于环状软骨弓、甲状软骨斜线及舌骨，下方续于纤维心包。此筋膜于甲状腺左、右侧叶的后外方分为前、后两层，包绕甲状腺，形成甲状腺鞘。在甲状腺与气管、食管上端邻接处，腺鞘后层增厚形成甲状腺悬韧带。

14.01.01.07.04 椎前筋膜 prevertebral fascia

又称“颈深筋膜深层”。位于椎前肌、斜角肌、臂丛根和干及锁骨下动脉前方的筋膜。随臂丛和锁骨下动脉延入腋窝，形成腋鞘。

14.01.01.07.05 颈动脉鞘 carotid sheath

上起自颅底，下续纵隔，颈筋膜向两侧的扩展，包绕颈总动脉、颈内动脉、颈内静脉和迷走神经等结构形成的筋膜鞘。

14.01.01.07.06 筋膜间隙 fascial spaces

筋膜所围成结构之间由疏松结缔组织充填的间隙。

14.01.01.07.06.01 胸骨上间隙 suprasternal space

包裹斜方肌和胸锁乳突肌的两侧封套筋膜之间的间隙。其向前覆盖舌骨下肌，沿颈中线向下至胸骨颈静脉切迹上方3-5cm处，内有连接左右颈前静脉的颈静脉弓、颈前静脉下段、胸锁乳突肌胸骨头、淋巴结、脂肪组织。

14.01.01.07.06.02 气管前间隙 pretracheal space

气管前筋膜前下部与气管颈段之间借疏松结缔组织填充形成的间隙。

14.01.01.07.06.03 咽后间隙 retropharyngeal space

气管前筋膜后上部覆盖颊肌和咽缩肌的咽颊筋膜与后方颈深筋膜深层之间的间隙。

14.01.01.07.06.04 椎前间隙 prevertebral space

位于椎前筋膜与颈、胸椎之间的间隙。上达颅底，下至第三胸椎，该间隙感染除局限于此范围外，还可向两侧蔓延至颈外侧区。

14.01.01.08 二腹肌 digastric

位于下颌骨下方，有前、后二腹，两者以中间腱相连。作用为降下颌骨，上提舌骨。

14.01.01.09 胸锁乳突肌 sternocleidomastoid

在颈部两侧，大部分为颈阔肌所覆盖，起自胸骨柄前面和锁骨的胸骨端，二头会合斜向后上方，止于颞骨乳突的肌。一侧肌收缩使头向同侧倾斜，脸转向对侧；两侧收缩可使头后仰，当仰卧时，双侧肌肉收缩可抬头。

14.01.01.10 颈阔肌 platysma

位于颈部浅筋膜内的皮肤。薄而宽阔，起自胸大肌和三角肌表面的筋膜，向上内止于口角、下颌骨下缘及面部皮肤，作用为拉口角及下颌向下，并使颈部皮肤出现皱褶。

14.01.01.11 下颌舌骨肌 mylohyoid

位于二腹肌前腹深面的三角形扁肌。起自下颌骨的下颌舌骨肌线，止于舌骨。作用为上提

- 口腔底，也可上提舌骨或降下颌骨。
- 14.01.01.12 茎突舌骨肌 *stylohyoid*  
位于二腹肌后腹之上并与之伴行，起自茎突，止于舌骨的肌。作用为拉舌骨向后上方。
- 14.01.01.13 颏舌骨肌 *geniohyoid*  
位于下颌舌骨肌深面，起自下颌骨颏棘，止于舌骨的肌。作用为上提舌骨，当舌骨固定时，可降下颌骨。
- 14.01.01.14 胸骨舌骨肌 *sternohyoid*  
在颈部正中线两侧的薄片带状肌。起自锁骨内侧端和胸骨柄，止于舌骨体下缘内侧半，作用为降舌骨。
- 14.01.01.15 肩胛舌骨肌 *omohyoid*  
在胸骨舌骨肌外侧的细长带状肌。分为上腹、下腹，由位于胸锁乳突肌下部深面的中间腱相连，作用为下降舌骨。
- 14.01.01.16 胸骨甲状肌 *sternothyroid*  
位于胸骨舌骨肌深面，起自胸骨柄后面和第一肋软骨后缘，止于甲状软骨板斜线的肌。作用为下降甲状软骨。
- 14.01.01.17 甲状舌骨肌 *thyrohyoid*  
在胸骨甲状肌上方，被胸骨舌骨肌遮盖的肌。起自甲状软骨斜线，止于舌骨体与舌骨大角交界处下缘，作用为降舌骨。
- 14.01.01.18 颏下静脉 *submental vein*  
收集口腔底诸器官的静脉血，经下颌舌骨肌的表面与颏下动脉伴行，向后至下颌舌骨肌三角注入面静脉的静脉。
- 14.01.01.19 下颌后静脉 *retromandibular vein*  
颞浅静脉与上颌静脉在腮腺实质内汇合而成的静脉。下行至腮腺下端处分为前、后支。前支向前下方走行与面静脉汇合；后支与耳后静脉和枕静脉汇合成颈外静脉。
- 14.01.01.20 甲状腺上静脉 *superior thyroid vein*  
甲状腺上部静脉血回流血管。在甲状腺侧叶上端汇合，沿同名动脉外侧伴行向上，接受喉上静脉的汇入，越过颈总动脉前方汇入颈内静脉或面总静脉的末端。
- 14.01.01.21 甲状腺中静脉 *middle thyroid vein*  
甲状腺中部静脉血回流血管。从甲状腺侧叶中、下 1/3 相交处外侧起始，越过颈总动脉，注入颈内静脉前外侧壁。
- 14.01.01.22 甲状腺下静脉 *inferior thyroid vein*  
甲状腺下部静脉血回流血管。从甲状腺侧叶下端或峡部下缘起始，向下经气管前面入胸腔，汇入左、右头臂静脉根部。
- 14.01.01.23 颈静脉弓 *jugular venous arch*  
左、右颈前静脉之间，在胸骨颈静脉切迹的上方，胸骨上隙内一横行的静脉弓。
- 14.01.01.24 颈前静脉 *anterior jugular vein*  
起自颏下部的小静脉。在颈前正中线两侧于颈阔肌深面下行，至胸锁乳突肌下端前缘，距胸骨柄上方约 3cm 处穿深筋膜，注入颈外静脉末端或锁骨下静脉。
- 14.01.01.25 胸廓内静脉 *internal thoracic vein*  
由腹壁上静脉和肌膈静脉汇合而成的静脉。初为两支，沿同名动脉两侧上升，至第三肋软骨附近合并为一干，注入同侧头臂静脉。
- 14.01.01.26 甲状腺上动脉 *superior thyroid artery*  
颈外动脉的第一分支。起自颈外动脉的起始处，行向前下方，分布到甲状腺上部和喉。
- 14.01.01.26.01 喉上动脉 *superior laryngeal artery*

- 来自甲状腺上动脉，在喉上神经的前下方穿过甲状舌骨膜进入喉内的动脉。
- 14.01.01.27 甲状腺下动脉 inferior thyroid artery  
甲状颈干的主要分支。上行至甲状腺，供应甲状腺后下部。
- 14.01.01.27.01 颈升动脉 ascending cervical artery  
甲状腺下动脉的分支。在颈深部肌内上行，分布至颈深肌、脊髓和颈椎体等。
- 14.01.01.28 甲状腺最下动脉 arteria thyroidea ima; lowest thyroid artery  
可分别起自头臂干、主动脉弓、颈总动脉或胸廓内动脉，在气管前方上升，至甲状腺峡部供应甲状腺的分支。参与甲状腺动脉之间在腺内、外的吻合。
- 14.01.01.29 舌动脉 lingual artery  
在甲状腺上动脉的稍上方，平舌骨大角处发自颈外动脉，分布到舌、舌下腺和腭扁桃体的动脉。
- 14.01.01.30 甲状颈干 thyrocervical trunk  
锁骨下动脉第一段的分支。粗而短，随即分为数支。
- 14.01.01.30.01 颈横动脉 transverse cervical artery  
甲状颈干的分支。由颈根部向后行至斜方肌前缘，在斜方肌深面分为升、降两支。
- 14.01.01.31 喉上神经 superior laryngeal nerve  
发自迷走神经下神经节的神经。于舌骨大角处分为内、外两支：外支亦称喉外神经，大部分纤维分布至环甲肌；内支亦称喉内神经，为感觉支，分布于舌根、会厌、咽部以及声门裂以上的喉黏膜，传导一般内脏感觉和味觉。
- 14.01.01.32 喉返神经 recurrent laryngeal nerve  
由左、右迷走神经分别在主动脉弓(左)和右锁骨下动脉(右)前方发出的神经，向后绕主动脉弓(左)和右锁骨下动脉(右)上行到达喉，其运动纤维支配除环甲肌以外的所有喉肌，感觉纤维分布至声门裂以下的喉黏膜，在行程中还发出心支、支气管支和食管支，分别参加心丛、肺丛和食管丛。
- 14.01.01.33 副神经 accessory nerve  
第十一对颅神经。为运动性颅神经，含特殊内脏运动纤维及躯体运动纤维组成。前者支配咽喉肌，后者支配胸锁乳突肌和斜方肌。
- 14.01.01.34 锁骨上神经 supraclavicular nerve  
颈丛的皮支。自胸锁乳突肌后缘穿出后，分3支分布于颈侧区、胸壁上部和肩部皮肤。
- 14.01.01.35 颈横神经 transverse nerve of neck  
颈丛的皮支。发出后横过胸锁乳突肌表面，在颈阔肌深面分成上、下两支，与面神经分支间有交通，分布于颈部皮肤。
- 14.01.01.36 耳大神经 great auricular nerve  
颈丛的粗大皮支。沿胸锁乳突肌表面向耳垂方向上行，分布于耳郭及附近皮肤。
- 14.01.01.37 枕小神经 lesser occipital nerve  
颈丛的皮支。沿胸锁乳突肌后缘上行，分布于耳郭背面上部及枕部皮肤。
- 14.01.01.38 膈神经 phrenic nerve  
颈丛的混合性神经分支。经颈、胸达腹上部，运动纤维支配膈肌；感觉纤维分布于胸膜、心包及膈下面的部分腹膜，右侧者尚分布于肝、胆囊和肝外胆道的浆膜。
- 14.01.01.39 颈淋巴结 cervical lymph node  
位于颈部的淋巴结。主要收纳头、颈部、部分胸部及上肢的淋巴。
- 14.01.01.39.01 颈前淋巴结 anterior cervical lymph node  
位于颈前正中部，舌骨下方，两侧胸锁乳突肌和颈动脉鞘之间，引流颈部诸结构淋巴的淋巴结。分为颈前浅淋巴结和颈前深淋巴结。

- 14.01.01.39.01.01 颈前浅淋巴结 superficial anterior cervical lymph node  
沿颈前静脉排列的淋巴结。引流颈前部浅层各结构的淋巴，其输出淋巴管注入颈外侧下深淋巴结或锁骨上淋巴结。
- 14.01.01.39.01.02 颈前深淋巴结 deep anterior cervical lymph node  
分布于喉、甲状腺和气管颈部的前方及两侧的淋巴结。包括喉前淋巴结、甲状腺淋巴结、气管前淋巴结和气管旁淋巴结，收集甲状腺、喉、气管颈部、食管颈部等处淋巴，其输出管注入颈外侧上、下深淋巴结。
- 14.01.01.39.01.02.01 喉前淋巴结 prelaryngeal lymph node  
位于喉前面的淋巴结。引流喉和甲状腺的淋巴，其中声门裂以上的淋巴注入颈外侧上深淋巴结，声门裂以下的淋巴注入气管旁淋巴结，然后注入颈外侧下深淋巴结。
- 14.01.01.39.01.02.02 甲状腺淋巴结 thyroid lymph node  
位于甲状腺峡部前面的淋巴结。引流甲状腺的淋巴，其输出淋巴管通过气管前淋巴结和气管旁淋巴结，然后注入颈外侧上深淋巴结，或直接注入颈外侧上深淋巴结。
- 14.01.01.39.01.02.03 气管前淋巴结 pretracheal lymph node  
位于气管颈部前面的淋巴结。引流甲状腺和颈段气管的淋巴，其输出淋巴管注入气管旁淋巴结和颈外侧下深淋巴结。
- 14.01.01.39.01.02.04 气管旁淋巴结 paratracheal lymph node  
位于气管两侧的淋巴结。沿喉返神经排列，引流喉、甲状腺和气管的淋巴，其输出淋巴管与纵膈前淋巴结及胸骨旁淋巴结的输出淋巴管汇合成支气管纵膈干。
- 14.01.01.39.02 颈外侧浅淋巴结 superficial lateral cervical lymph node  
沿颈外静脉排列的淋巴结。引流颈外侧浅层结构的淋巴，并收集枕部、乳突部和腮腺部的淋巴，其输出淋巴管注入颈外侧深淋巴结。
- 14.01.01.39.03 颈外侧深淋巴结 deep lateral cervical lymph node  
沿颈内静脉排列的淋巴结。少数淋巴结沿副神经和颈横血管排列。以肩胛舌骨肌为界，分为颈外侧上深淋巴结和颈外侧下深淋巴结。
- 14.01.01.39.03.01 锁骨上淋巴结 supraclavicular lymph node  
颈外侧深淋巴结中，位于锁骨下动脉和臂丛附近的淋巴结。
- 14.01.01.39.04 颈上淋巴结 superior cervical lymph node  
沿头、颈交界处排列的淋巴结。位置表浅，分为下颌下淋巴结、颏下淋巴结、枕淋巴结、乳突淋巴结、腮腺淋巴结五组。
- 14.01.01.39.05 颈Ⅰ区淋巴结 level I cervical lymph node  
包括颏下区及颌下区淋巴结。收纳颏、唇、颊、口底部、舌前、腭、舌下腺和颌下腺的淋巴液。以二腹肌为界分两部分，内下方为Ⅰa区，外上方为Ⅰb区。
- 14.01.01.39.06 颈Ⅱ区淋巴结 level II cervical lymph node  
颈内静脉淋巴结上组。即二腹肌下，相当于颅底至舌骨水平，前界为胸骨舌骨肌侧缘，后界为胸锁乳突肌后缘。以副神经为界分两部分，其前下方为Ⅱa区，后上方为Ⅱb区。
- 14.01.01.39.07 颈Ⅲ区淋巴结 level III cervical lymph node  
颈内静脉淋巴结中组。从舌骨水平至肩胛舌骨肌与颈内静脉交叉处，前界为胸骨舌骨肌侧缘，后界为胸锁乳突肌后缘。
- 14.01.01.39.08 颈Ⅳ区淋巴结 level IV area cervical lymph node  
颈内静脉淋巴结下组。从肩胛舌骨肌到锁骨上。前界为胸骨舌骨肌侧缘，后界为胸锁乳突肌后缘。位于肩胛舌骨肌、锁骨和胸锁乳突肌侧缘所围成的区域。
- 14.01.01.39.09 颈Ⅴ区淋巴结 level V cervical lymph node  
枕后三角区淋巴结或称副神经淋巴链及锁骨上淋巴结。后界为斜方肌前缘，前界为胸锁乳

突肌后缘，下界为锁骨。以肩胛舌骨肌下腹为界，上方为Va区，下方为Vb区。

#### 14.01.01.39.10 颈VI区淋巴结 level VI cervical lymph node

又称“中央区淋巴结（central neck compartment lymph node）”。包括环甲膜淋巴结、气管周围淋巴结和甲状腺周围淋巴结的内脏周围淋巴结。此区两侧界为颈总动脉和颈内静脉，上界为舌骨，下界为胸骨上窝。其中喉前淋巴结位于环甲膜部，收容声门下区淋巴。

#### 14.01.01.39.11 颈VII区淋巴结 level VII cervical lymph node

上界为胸骨上切迹，下界为无名动脉，前界为胸骨，后界为气管、食管和椎前筋膜围成区域内的淋巴结。

### 14.01.02 生理学

#### 14.01.02.01 促甲状腺激素释放激素 thyrotropin-releasing hormone, TRH

下丘脑分泌的一种能调节垂体释放促甲状腺激素的肽类物质。经垂体门脉系统运至腺垂体，促进垂体促甲状腺激素的合成与分泌。其合成及分泌受血液中甲状腺激素的反馈调节。

#### 14.01.02.02 促甲状腺激素 thyroid-stimulating hormone, TSH

腺垂体分泌的一种特异性糖蛋白。主要作用于甲状腺，促进甲状腺细胞生长、甲状腺激素的合成与分泌，促进甲状腺细胞摄碘。

#### 14.01.02.03 甲状腺激素 thyroid hormone

甲状腺滤泡上皮细胞合成并分泌的含酪氨酸衍生物。主要包括三碘甲状腺原氨酸和甲状腺素，具有促进细胞代谢，增加氧消耗，刺激组织生长、成熟和分化等功能。

#### 14.01.02.04 甲状腺过氧化物酶 thyroid peroxidase, TPO

由甲状腺滤泡细胞合成的酶。主要存在于滤泡细胞的顶部细胞膜上，还存在于细胞内的微粒体、线粒体、溶酶体，是催化甲状腺激素合成的关键酶，参与酪氨酸碘化和碘化酪氨酸偶联的全过程。

#### 14.01.02.05 二碘酪氨酸 diiodotyrosine, DIT

由2个活化的碘原子分别结合在酪氨酸苯环的3、5位上形成的化合物。是合成甲状腺激素的原料之一。

#### 14.01.02.06 三碘甲状腺原氨酸 triiodothyronine, T3

由1个二碘酪氨酸和1个一碘酪氨酸偶联形成的碘化的酪氨酸衍生物。活性较甲状腺素强3-4倍。多数由甲状腺素在甲状腺外组织中脱去一个碘原子而生成，少数直接由甲状腺细胞合成。

#### 14.01.02.07 甲状腺素 thyroxine, T4

又称“四碘甲状腺原氨酸”。由两个3,5-二碘酪氨酸分子偶联而成的碘化的酪氨酸衍生物。是甲状腺分泌最多的一种激素，在血液中的浓度比三碘甲状腺原氨酸高30-60倍，是三碘甲状腺原氨酸的主要来源。

#### 14.01.02.08 总三碘甲状腺原氨酸 total triiodothyronine, TT3

血清中全部三碘甲状腺原氨酸水平。包括游离状态和与血浆中特异蛋白结合状态。血清中浓度的改变表示甲状腺功能的异常。

#### 14.01.02.09 总甲状腺素 total tetraiodothyronine, TT4

血清中全部的甲状腺素水平。在正常情况下，甲状腺素主要以甲状腺激素结合球蛋白结合状态存在。

#### 14.01.02.10 游离三碘甲状腺原氨酸 free triiodothyronine, FT3

血清中游离状态的三碘甲状腺原氨酸。约占总三碘甲状腺原氨酸的0.3%，能够透过细胞膜进入组织细胞，发挥其生理效应。

#### 14.01.02.11 游离甲状腺素 free thyroxine, FT4

血清中游离状态的甲状腺素。相对分子质量较小，可以自由进入组织细胞，约占总甲状腺

素的 0.02%。

14.01.02.12 甲状腺球蛋白 thyroglobulin, Tg

由甲状腺滤泡上皮细胞合成的一种同源二聚体碘化糖蛋白。含有多个酪氨酸残基，可碘化成一碘酪氨酸和二碘酪氨酸，并进一步缩合成甲状腺激素。正常情况下主要储存在甲状腺滤泡内。

14.01.02.13 促甲状腺激素受体 thyroid-stimulating hormone receptor, TSHR

与促甲状腺激素结合，刺激细胞生成甲状腺素和三碘甲状腺原氨酸的跨膜受体。

14.01.02.14 促甲状腺激素受体抗体 thyroid-stimulating hormone receptor antibody, thyrotropin receptor antibody, TRAb

直接作用于甲状腺细胞膜上的促甲状腺激素受体的抗体。属免疫球蛋白 IgG，包括甲状腺刺激性抗体、甲状腺功能抑制性抗体和甲状腺生长刺激免疫球蛋白。

14.01.02.15 甲状腺球蛋白抗体 thyroglobulin antibody, TgAb

以甲状腺球蛋白为靶抗原的自身抗体。

14.01.02.16 甲状腺过氧化物酶抗体 thyroid peroxidase antibody, TPOAb

以甲状腺过氧化物酶为靶抗原的自身抗体。

14.01.02.17 甲状腺微粒体抗体 thyroid microsome antibody, TMAb

由甲状腺上皮细胞质的微粒体抗原诱导产生的补体结合型抗体。正常人血清中无此抗体。

14.01.02.18 甲状腺激素受体 thyroid hormone receptor

在细胞核内以原型与染色质结合在一起的蛋白质。有  $\alpha$  和  $\beta$  两型，对 DNA 识别位点有高度亲和性。与甲状腺激素结合后，主要功能是转导与发育和能量产生有关的信息。

14.01.02.19 甲状腺素结合球蛋白 thyroxine-binding globulin, TBG

甲状腺激素在血循环中的主要运载蛋白。是肝脏合成的单链球蛋白。血清中的甲状腺激素 99% 以上与蛋白保持结合状态，游离部分极微，结合状态与游离状态之间保持动态平衡。

14.01.02.20 甲状腺素运载蛋白 transthyretin

结合并转运甲状腺素和维生素 A 醇的一种血清蛋白。

14.01.02.21 降钙素 calcitonin

甲状腺滤泡旁细胞产生的一种调节钙磷代谢的三十二肽激素。降低血钙和血磷，抑制骨盐的溶解与转移，抑制骨基质分解，增强成骨过程。

14.01.02.22 甲状旁腺激素 parathyroid hormone, PTH

甲状旁腺主细胞分泌的一种碱性单链多肽类激素。由 84 个氨基酸组成，主要功能是调节骨转换，促进血钙升高，维持机体钙磷平衡。

14.01.02.23 免疫反应性甲状旁腺激素 immunoreactive parathyroid hormone, iPTH

通过免疫抗原抗体反应检测到的血浆中的甲状旁腺激素。

14.01.02.24 血清钙 serum calcium

血清中含有的钙成分。可分为游离钙和非游离钙两部分。游离钙则是血清中的钙离子，也是直接发挥生物学作用的部分。非游离钙与血清中的蛋白质结合，与游离钙之间的比例受血清酸碱度以及蛋白质含量等因素的影响。

14.01.02.25 血清磷 serum phosphate

血清中含有的磷成分。通常是无机磷。其代谢主要受钙调节激素的影响。磷酸盐对维持酸碱平衡也具有重要作用。

14.01.02.26 基础代谢率 basal metabolic rate, BMR

人体在清醒而平静的状态，不受肌肉活动、环境温度、食物及精神紧张等因素影响时单位时间内的能量消耗量。

14.01.03 病理学

#### 14.01.03.01 致甲状腺肿物质 goitrogenic substance

除碘以外的能够导致甲状腺肿大的其他物质。此类物质多存在于土壤、水、粮食、蔬菜、药物和烟草中，其主要作用为干扰甲状腺对碘的捕获，造成碘缺乏而发生甲状腺肿大。

#### 14.01.03.02 甲状腺钙化 thyroid calcification

甲状腺病变导致间质结构玻璃样变性继而发生钙化的病理状态。可分为砂粒体、间质钙化和骨化，良恶性病变均可发生，恶性病变发生率高。

#### 14.01.03.03 甲状腺囊肿出血 hemorrhage of thyroid cyst

甲状腺囊肿内发生出血的病理状态。

#### 14.01.03.04 单纯型腺瘤 simple adenoma

又称“正常大小滤泡型腺瘤”。甲状腺滤泡性腺瘤的一种分型。其包膜完整，由中等大小且较一致、排列拥挤、内含胶质，有与成人正常甲状腺相似的滤泡结构。

#### 14.01.03.05 胶样型腺瘤 colloid adenoma

又称“巨滤泡型腺瘤”。甲状腺滤泡性腺瘤的一种分型。由大小不等的滤泡构成，含有大量胶质，并可互相融合成囊。

#### 14.01.03.06 胎儿型腺瘤 fetal adenoma

又称“小滤泡型腺瘤”。甲状腺滤泡性腺瘤的一种分型。由肿瘤细胞形成条索和小梁结构，主要由小而一致、仅含少量胶质或没有胶质的小滤泡构成，上皮细胞为立方形，似胎儿甲状腺组织。

## 14.02 疾病及分类

### 14.02.01 先天性疾病

#### 14.02.01.01 先天性甲状腺功能减退 congenital hypothyroidism

由于先天甲状腺激素合成不足或受体缺陷所致的一种疾病。根据流行病学分布可分为散发性和地方性，根据病因可分为原发性和继发性。

#### 14.02.01.02 先天性甲状腺肿 congenital goiter

先天甲状腺异常肿大。甲状腺肿可能在出生时就已存在，或在出生后任何年龄发现，同时甲状腺激素水平可能降低、升高或正常。可表现为颈部肿大，因压迫而出现呼吸和吞咽困难，也可无明显外观改变。需根据具体病因和甲状腺功能来决定治疗方法。

#### 14.02.01.03 异位甲状腺 ectopic thyroid gland

由于胚胎发育畸形，导致甲状腺不在颈部正常位置而出现在甲状腺下降途中的其他部位的现象。如咽部、舌内、舌骨上、舌骨下、喉前、胸骨上、气管内、食管内、胸骨后及胸腔内等处。

#### 14.02.01.04 异位甲状旁腺 ectopic parathyroid gland

甲状旁腺处于常见位置之外的现象。例如前纵隔、食管气管旁沟、颈动脉鞘外侧以及甲状腺内等。

#### 14.02.01.05 甲状舌管囊肿 thyroglossal cyst

源于甲状舌管的残余上皮的先天性发育性囊肿。由于甲状舌管退化不全形成。

#### 14.02.01.06 胸腺咽管囊肿 thymuspharyngeal duct cyst

又称“第二腮裂囊肿”。胎儿发育时胸腺咽管退化不完全形成的颈部先天性囊肿。见于任何年龄，男性多于女性，婴儿时期可引起呼吸困难和吞咽困难，青春期多自行溃烂破裂而形成瘘管，将囊肿或瘘管全部切除可达到治疗目的。

#### 14.02.01.07 颌下皮样囊肿 submental dermoid cyst

胚胎期第一鳃裂的外胚组织遗留在皮下软组织而形成的囊肿。多位于颈中线上，在舌骨与



下颌骨之间，并与舌骨粘连。呈囊性感，有压迫性凹陷，穿刺有奶酪样或豆腐渣样物质，肿块过大时可压迫气管，造成呼吸困难。

#### 14.02.02 非肿瘤性疾病

##### 14.02.02.01 碘缺乏病 iodine deficient disorder

由于碘缺乏造成机体碘营养不良而表现出的一组疾病。包括地方性甲状腺肿和地方性克汀病等。多见于含碘量极少的地方如远离沿海及海拔高的山区等。早期无明显临床症状，极少数甲状腺明显肿大者可出现压迫症状。

##### 14.02.02.01.01 碘缺乏 iodine deficiency

由于自然环境缺乏含碘物质而导致的机体碘摄入不足，不能满足机体对碘正常需要量的状态。

##### 14.02.02.01.02 碘过量 iodine excess

通过饮水、食物、药物等方式摄入明显超过人体需要量的碘，导致碘营养过剩的状态。

##### 14.02.02.02 甲状腺炎 thyroiditis

各种原因导致的一系列累及甲状腺的炎性疾病。其病因不同，临床表现及预后差异较大，甲状腺功能可正常、亢进或减退，有时在病程中三种功能异常均可发生，部分患者最终发展为永久性甲状腺功能减退。按病程分为急性、亚急性和慢性。按病因分为感染性、自身免疫性、放射性甲状腺炎等。

##### 14.02.02.02.01 急性甲状腺炎 acute thyroiditis

又称“急性化脓性甲状腺炎”。发生于甲状腺的急性化脓性感染。常由口腔或颈部化脓性感染所致。起病较急，临床表现为高热、出汗、咽痛、吞咽困难及全身不适，甲状腺部位出现局部肿块，触痛明显，局部皮肤发红、发热，严重者可引起压迫症状如气促、声音嘶哑、甚至吞咽困难等，

##### 14.02.02.02.02 亚急性甲状腺炎 subacute thyroiditis

又称“德奎尔万甲状腺炎（De Quervain thyroiditis）”“肉芽肿性甲状腺炎”或“巨细胞性甲状腺炎”。由于病毒感染后发生变态反应而导致的甲状腺自限性非化脓性炎症。发病较急且有季节性，可引起甲状腺功能亢进和后续的甲状腺功能减退。主要表现为甲状腺肿大、疼痛，严重者可出现发热、头痛、全身乏力等全身症状，多见于中年女性。由瑞士学者弗里策·德奎尔万（Fritz De Quervain）于1904年首次报道。

##### 14.02.02.02.03 纤维性甲状腺炎 fibrous thyroiditis

又称“慢性纤维性甲状腺炎”“慢性侵袭性甲状腺炎”“木样甲状腺炎”。以正常的甲状腺组织被大量、致密的纤维组织所替代为特征的甲状腺炎。病变常超出甲状腺包膜侵袭周围组织，引起甲状腺和邻近组织的纤维化，临床表现为甲状腺肿大、质地坚硬，并引起邻近组织的压迫症状如吞咽困难、呼吸困难、声嘶等，多见于30~60岁的女性。

##### 14.02.02.02.04 自身免疫性甲状腺炎 autoimmune thyroiditis

又称“慢性淋巴细胞性甲状腺炎”“桥本甲状腺炎（Hashimoto thyroiditis）”。由于机体免疫功能异常，产生针对甲状腺滤泡上皮细胞的自身抗体导致甲状腺组织细胞损害及功能障碍的一种自体免疫性疾病。起病慢，病程长，出现无痛性甲状腺肿，坚硬似橡胶，可最终导致甲状腺功能减退，多见于30~50岁的女性。由日本医生桥本策（Hashimoto Hakaru）于1912年首次报道。

##### 14.02.02.02.05 放射性甲状腺炎 radiation thyroiditis

甲状腺短时间内受到较大剂量照射或长时间受到过量照射所致的炎性病变。

##### 14.02.02.03 甲状腺毒症 thyrotoxicosis

血循环中甲状腺激素过多，引起以神经、循环、消化等系统兴奋性增高和代谢亢进为主要表现的一组临床综合征。根据甲状腺的功能状态，可分类为甲状腺功能亢进型和非甲状腺

功能亢进型。

#### 14.02.02.03.01 甲状腺功能亢进症 hyperthyroidism

简称“甲亢”。由于甲状腺合成和分泌甲状腺激素过多而引起的甲状腺毒症，其病因主要是毒性弥漫性甲状腺肿、多结节性毒性甲状腺肿和甲状腺自主高功能腺瘤，其共同特征为甲状腺激素分泌增加而导致的高代谢和交感神经系统兴奋性增加，病因不同者各有其不同的临床表现。

#### 14.02.02.03.02 毒性弥漫性甲状腺肿 toxic diffuse goiter, Graves disease, GD

又称“格雷夫斯病(Graves disease)”。伴有甲状腺激素分泌增多的器官特异性自身免疫性疾病。包括弥漫性甲状腺肿、高代谢、神经兴奋性升高、眼球突出、皮损和甲状腺肢端病，多见于20~40岁女性。由爱尔兰医学家罗伯特·格雷夫斯(Robert Graves)于1835年首次报道。

#### 14.02.02.03.03 毒性结节性甲状腺肿 toxic nodular goiter

由甲状腺内结节性病变分泌过多的甲状腺激素而引起甲状腺功能亢进。多继发于结节性甲状腺肿或甲状腺腺瘤。

#### 14.02.02.03.04 突眼性甲状腺肿 exophthalmic goiter

伴有眼球突出症状的甲状腺肿。主要见于毒性甲状腺肿，眼球外突的原因是眼球外肌水肿、球后纤维脂肪组织增生、淋巴细胞浸润和黏液水肿。

#### 14.02.02.03.05 自主性高功能甲状腺腺瘤 autonomously hyperfunctioning thyroid adenoma

又称“毒性腺瘤”。由甲状腺内单发或多发的高功能腺瘤而引起甲状腺功能亢进症的疾病。甲状腺核素显像显示腺瘤或结节处异常浓聚，呈“热结节”状，其分泌甲状腺激素不受TSH调节。

#### 14.02.02.04.06 亚临床甲状腺功能亢进症 subclinical hyperthyroidism

血清甲状腺激素水平在正常范围内，但血清促甲状腺激素水平低于参考范围，并除外其他可能引起血清促甲状腺激素水平降低的疾病。

#### 14.02.02.05 甲状腺功能减退症 hypothyroidism

简称“甲减”。由于各种原因引起甲状腺素合成、分泌或生物效应不足，导致全身新陈代谢降低及各系统功能减退的内分泌疾病。

#### 14.02.02.05.01 原发性甲状腺功能减退症 primary hypothyroidism

甲状腺自身病变引起甲状腺功能减退的综合征。下丘脑-垂体功能正常。常见病因有甲状腺不发育或发育不全、甲状腺激素合成酶缺陷、长期缺碘等。

#### 14.02.02.05.02 继发性甲状腺功能减退症 secondary hypothyroidism

由于下丘脑或垂体发生病变，导致甲状腺合成的甲状腺激素减少，引起甲状腺功能减退的综合征。

#### 14.02.02.05.03 亚临床甲状腺功能减退症 subclinical hypothyroidism

仅表现为血清促甲状腺激素水平增高，游离甲状腺素和游离三碘甲状腺原氨酸在正常范围内的综合征。患者一般无或仅有轻微甲减症状。

#### 14.02.02.06 甲状旁腺功能亢进症 hyperparathyroidism

甲状旁腺分泌过多甲状旁腺素而引起钙磷代谢失常导致的临床综合征。主要表现为骨骼改变、泌尿系结石、高血钙和低血磷等。

#### 14.02.02.06.01 原发性甲状旁腺功能亢进症 primary hyperparathyroidism, PHPT

由于甲状旁腺本身病变引起的甲状旁腺素分泌过多，通过对骨和肾的作用，导致高钙血症和低磷血症的临床综合征。

#### 14.02.02.06.02 继发性甲状旁腺功能亢进症 secondary hyperparathyroidism, SHPT

各种原因引起的低血钙长期刺激使甲状旁腺增生肥大，分泌过多的甲状旁腺素导致的临床

综合征。如慢性肾功能衰竭，维生素 D 缺乏，肠道、肝和肾脏疾病致维生素 D 吸收不良和生成障碍等。

#### 14.02.02.06.03 三发性甲状旁腺功能亢进症 tertiary hyperparathyroidism, THPT

在继发性甲状旁腺功能亢进的基础上，甲状旁腺受到持久和强烈的刺激，增生腺体中的一个或几个可发展为能自主分泌甲状旁腺激素的腺瘤的病症。见于慢性肾功能衰竭和肾移植术后。

#### 14.02.02.06.04 假性甲状旁腺功能亢进症 pseudohyperparathyroidism

又称“异位性甲旁亢”。主要由非甲状旁腺组织的恶性肿瘤分泌甲状旁腺激素类似物，导致与甲状旁腺功能亢进相似的高血钙、低血磷等生化改变的临床综合征。

#### 14.02.02.06.05 甲状旁腺功能亢进症-颌骨肿瘤综合征 hyperparathyroidism-jaw tumour syndrome, HPT-JT syndrome

肿瘤抑制基因 CDC73 突变引起的罕见的常染色体显性遗传病。以甲状旁腺功能亢进、上颌骨或下颌骨的骨化性纤维瘤、肾囊肿或固体肿瘤、子宫纤维瘤为特征。少数也与 CDKN1B 基因突变有关。

#### 14.02.02.07 甲状旁腺功能减退症 hypoparathyroidism

甲状旁腺激素分泌量不足或功能不足引起的临床综合征。主要表现为低钙血症，出现口周麻木、手足抽搦、四肢无力，严重时可导致心律失常及呼吸衰竭。及时足量补充钙剂及活性维生素 D 制剂可缓解症状。

#### 14.02.02.07.01 原发性甲状旁腺功能减退症 primary hypoparathyroidism

由于甲状旁腺自身功能障碍所导致的甲状旁腺功能减退导致的临床综合征。主要病因包括甲状旁腺发育不全、甲状旁腺素分泌缺陷和自身免疫性多腺体疾病等。

#### 14.02.02.07.02 继发性甲状旁腺功能减退症 secondary hypoparathyroidism

继发于非甲状旁腺自身原因的甲状旁腺功能减退导致的临床综合征。

#### 14.02.02.07.03 暂时性甲状旁腺功能减退症 transient hypoparathyroidism

甲状腺手术后短时间内甲状旁腺功能不足，或者是甲状旁腺功能亢进手术切除病变后，受抑制的正常甲状旁腺在短时间内未能恢复功能而导致的甲状旁腺功能减退症。经过补钙等对症治疗后可在 6 个月内恢复功能。

#### 14.02.02.07.04 永久性甲状旁腺功能减退症 permanent hypoparathyroidism

甲状腺或甲状旁腺手术切除所有的甲状旁腺组织，导致甲状旁腺功能长期不足的疾病。也见于基因突变等原因导致的病例。

#### 14.02.02.07.05 特发性甲状旁腺功能减退症 idiopathic hypoparathyroidism

原因不明的甲状旁腺功能减退症。可能与自身免疫疾病相关，或与甲状旁腺激素基因或钙敏感受体基因突变相关。

#### 14.02.02.08 呆小病 cretinism

又称“克汀病”。先天性或严重碘缺乏所致甲状腺发育不全或功能低下造成幼儿发育障碍的代谢性疾病。主要表现为身材矮小、表情淡漠、智力低下等。

#### 14.02.02.09 甲状腺肿 goiter

甲状腺体积增大的临床表现。可无特异病因(如青春期甲状腺肿)或有致病因素(如碘缺乏性甲状腺肿)，几乎任何甲状腺疾病都会引起该现象。

#### 14.02.02.09.01 生理性甲状腺肿 physiological goiter

青春期、妊娠期、哺乳期和绝经期等，由于机体的代谢旺盛对甲状腺激素的需要量增加，引起长时期的促甲状腺激素的过多分泌所导致的甲状腺肿。

#### 14.02.02.09.02 地方性甲状腺肿 endemic goiter

由于某一地区环境中碘缺乏造成机体长期碘摄入不足而引起的甲状腺肿大的病理现象。主

要表现为甲状腺肿大，一般无症状，部分患者后期可出现吞咽和呼吸困难，多发生于内陆山区及半山区。

#### 14.02.02.09.03 散发性甲状腺肿 sporadic goiter

散发于地方性甲状腺肿流行区域以外，且不伴有肿瘤和炎症的甲状腺肿。病程初期甲状腺多为弥漫性肿大，以后可发展为多结节性肿大。主要病因是甲状腺激素需要量增加，或甲状腺激素合成、分泌障碍。

#### 14.02.02.09.04 单纯性甲状腺肿 simple goiter

又称“非毒性甲状腺肿”。因机体缺碘、存在致甲状腺肿物质或甲状腺激素合成酶缺陷等因素引起的甲状腺代偿性增生肿大的病理现象。多呈地域性分布，也可散发性，一般无甲状腺功能异常，女性发病率高于男性。

#### 14.02.02.09.05 弥漫性甲状腺肿 diffuse goiter

甲状腺无结节、两叶均匀性肿大的病理现象。由于甲状腺细胞肥大及血管增生、充血所致，为早期甲状腺肿，多发生于儿童和青少年，易于恢复。

#### 14.02.02.09.06 碘缺乏相关甲状腺肿 iodine-deficiency-related goiter

由于碘缺乏造成机体碘营养不良而导致的甲状腺肿的病理现象。最常见为地方性甲状腺肿，主要发生于碘缺乏的特定地理环境中，具有明显的地方性。

#### 14.02.02.09.07 异位甲状腺肿 ectopic goiter

不在颈部正常位置而发生于甲状腺下降途中的其他部位的甲状腺肿大的病理现象。如咽部、舌内、舌骨上、舌骨下、喉前、气管内、食管内、胸骨上、胸骨后及胸腔内等处，胸骨后甲状腺肿及甲状腺舌管囊肿最为常见。

#### 14.02.02.09.08 胸骨后甲状腺肿 retrosternal goiter

发生于胸骨后纵隔区域的甲状腺肿。通常是结节性甲状腺肿增大向下伸展进入前纵隔的结果，极少数为原发性异位于胸骨后的甲状腺肿。

#### 14.02.02.09.09 结节性甲状腺肿 nodular goiter

有一个或多个结节的甲状腺肿。是单纯性甲状腺肿的进展表现。由于机体内甲状腺激素相对不足，致使垂体促甲状腺激素分泌增多，长期刺激甲状腺增生，伴有各种退行性变，最终形成结节。

#### 14.02.02.09.09.01 毒性多结节性甲状腺肿 toxic multiple nodular goiter

在结节性甲状腺肿基础上发生的甲状腺功能亢进的临床病症。通常发生于原来已有多年多结节性甲状腺肿的患者。

#### 14.02.02.09.09.02 非毒性结节性甲状腺肿 nontoxic nodular goiter

甲状腺功能正常的结节性甲状腺肿。是以缺碘、致甲状腺肿物质或相关酶缺陷等原因所致的代偿性甲状腺肿大，不伴有明显的甲状腺功能亢进或减退，其特点是散发于非地方性甲状腺肿流行区，且不伴有肿瘤和炎症，病程初期甲状腺多为弥漫性肿大，以后可发展为多结节性肿大。

### 14.02.03 肿瘤性疾病

#### 14.02.03.01 甲状腺结节 thyroid nodule

甲状腺局部异常生长引起的囊性或实性结节性病变。

#### 14.02.03.02 甲状腺囊肿 thyroid cyst

发生在甲状腺上的一种含有液态或半固态物质的囊性肿物。囊内常含有白色或棕色液体。常见于结节性甲状腺肿的某些结节发生内出血或囊性变；也见于高碘性甲状腺肿，称为胶质囊肿。

#### 14.02.03.03 甲状腺腺瘤 thyroid adenoma

起源于甲状腺滤泡细胞的良性肿瘤。是甲状腺最常见的良性肿瘤。临床分滤泡状和乳头状

实性腺瘤两种，前者多见。常为甲状腺内单个边界清楚的结节，有完整的包膜。

#### 14.02.03.04 甲状腺癌 thyroid carcinoma

发生于甲状腺的恶性肿瘤。主要包括乳头状癌、滤泡状癌、未分化癌和髓样癌四种病理类型。

##### 14.02.03.04.01 分化型甲状腺癌 differentiated thyroid cancer, DTC

起源于甲状腺滤泡上皮细胞的分化较好的癌。主要为乳头状癌和滤泡状癌，少数为嗜酸性细胞癌。

###### 14.02.03.04.01.01 甲状腺乳头状癌 papillary thyroid carcinoma, PTC

起源于甲状腺上皮、以乳头形态为特征的一种分化较好的甲状腺癌。

###### 14.02.03.04.01.01.01 甲状腺微小乳头状癌 papillary thyroid microcarcinoma, PTMC

最大径 $\leq 1.0\text{cm}$ 的甲状腺乳头状癌。该病具有多种病理亚型，部分亚型具有较强的侵袭性，预后欠佳。

###### 14.02.03.04.01.02 甲状腺滤泡状癌 follicular thyroid carcinoma, FTC

起源于甲状腺滤泡上皮细胞、以滤泡结构为主要组织特征的一种分化型甲状腺癌。

###### 14.02.03.04.01.03 甲状腺嗜酸性细胞癌 oncocytic thyroid carcinoma

肿瘤主体来源于嗜酸性滤泡细胞的分化型甲状腺癌。缺乏乳头状癌的特征性核特征和高级别特征。

##### 14.02.03.04.02 甲状腺低分化癌 poorly differentiated thyroid carcinoma, PDTC

起源于甲状腺滤泡细胞、细胞形态特征和生物学行为介于高分化和未分化甲状腺癌之间的、分化较差的癌。

##### 14.02.03.04.03 甲状腺未分化癌 undifferentiated thyroid carcinoma, anaplastic thyroid carcinoma, ATC

又称“间变性癌”“肉瘤样癌”。分化程度极低，癌细胞的分裂、侵袭能力极强的甲状腺癌。是恶性程度最高的甲状腺癌病理分型。多见于老年人，起病快，早期便有淋巴结转移，或侵犯气管神经等，常有远处转移，预后差。

##### 14.02.03.04.04 家族性甲状腺非髓样癌 familial nonmedullary thyroid carcinoma, FNMTc

一级亲属间有2个或2个以上的甲状腺非髓样癌患者并排除头颈部射线暴露史的疾病。

##### 14.02.03.04.05 甲状腺髓样癌 medullary thyroid carcinoma, MTC

起源于甲状腺滤泡旁细胞的恶性肿瘤。无乳头或滤泡结构，呈未分化状，恶性程度中等，可有颈部淋巴结和血行转移，预后较差。多可致降钙素和癌胚抗原水平升高。

##### 14.02.03.04.06 伴胸腺样分化的梭形上皮肿瘤 spindle epithelial tumor with thymus-like elements, SETTLE

因胚胎期的胸腺或者腮囊发育不全而导致的罕见的甲状腺恶性肿瘤。

##### 14.02.03.05 甲状旁腺腺瘤 parathyroid adenoma, PA

由甲状旁腺主细胞、嗜酸性细胞、过渡型嗜酸性细胞或混合构成的良性肿瘤。包括功能性和非功能性。

##### 14.02.03.06 甲状旁腺癌 parathyroid carcinoma

起源于甲状旁腺的恶性肿瘤。一般会自主释放大量的甲状旁腺激素，引发高钙血症，导致相应临床表现。

## 14.03 临床表现

### 14.03.01 症状

#### 14.03.01.01 失音 aphonia

由喉部肌肉或声带病变导致发音障碍、声音嘶哑、甚至完全不能发出声音的临床表现。

#### 14.03.01.02 呼吸困难 *dyspnea*

患者主观上感到空气不足、呼吸费力的临床表现。客观表现为呼吸运动用力，重者鼻翼扇动、张口耸肩，呼吸辅助肌也参与活动，或伴有呼吸频率、深度与节律的异常。

#### 14.03.01.03 咳嗽 *cough*

人体清除呼吸道内分泌物或异物的保护性呼吸反射动作。其特点是首先短促深吸气，声门紧闭，呼气肌(包括肋间内肌、腹肌等)快速猛烈收缩，形成肺内高压，然后声门开放，使肺内气体喷射而出。

#### 14.03.01.04 呃逆 *hiccup*

横膈痉挛收缩，使肺部空气突然冲出或进入引起声带发声的一种常见生理现象。

### 14.03.02 体征

#### 14.03.02.01 气管软化 *tracheomalacia*

气管缺乏应有的软骨硬度和支撑力，导致管腔出现不同程度塌陷的一种病理现象。主要表现是呼气性喘鸣。多见于肿大甲状腺或肿瘤长期压迫气管，出现气管软骨退变、坏死吸收及萎缩。

#### 14.03.02.02 黏液性水肿 *myxedema*

由于长期严重甲状腺功能减退、甲状腺激素缺少而导致的皮肤非可凹陷性水肿。水肿处皮肤因黏多糖沉积而出现苍白或蜡黄色。

### 14.03.03 特殊表现

#### 14.03.03.01 霍纳综合征 *Horner syndrome*

由颈交感神经损害引起颈交感神经麻痹而产生的综合征。常见于颈上交感神经通路损伤及脑干网状结构的交感神经纤维损害，表现为患侧瞳孔缩小、眼球内陷、眼睑下垂、半侧面孔少汗或无汗。以瑞士眼科医生约翰·弗里德里希·霍纳(Johann Friedrich Horner)于1869年进行了详细报道，故名。

#### 14.03.03.02 [甲状腺术后] 声调降低 *tone reduction [after thyroidectomy]*

因手术影响喉上神经外支功能，使环甲肌瘫痪，引起声带松弛、不能发高音等的临床表现。

#### 14.03.03.03 [甲状腺术后] 呛咳 *bucking [after thyroidectomy]*

因手术影响喉上神经内支功能，在饮水时引起的刺激性咳嗽伴随饮水时突然喷出的临床表现。

#### 14.03.03.04 声音嘶哑 *hoarseness*

因肿瘤压迫或手术影响喉返神经功能引起日常发音失去了圆润、清亮、悦耳的音质的临床表现。

#### 14.03.03.05 喉返神经麻痹 *recurrent laryngeal nerve paralysis*

喉部的运动神经障碍所引起单侧或双侧声带运动异常的临床病症。分为暂时性和永久性麻痹。主要表现为单侧或双侧声带运动异常、声音嘶哑和呼吸困难等。

##### 14.03.03.05.01 暂时性喉返神经麻痹 *transient recurrent laryngeal nerve paralysis*

6-12个月内可以恢复正常状态的喉返神经麻痹。

##### 14.03.03.05.02 永久性喉返神经麻痹 *permanent recurrent laryngeal nerve paralysis*

无法恢复正常状态的喉返神经麻痹。神经功能永久丧失。一侧损伤可通过健侧代偿、改善发声；若双侧损伤可引起失声、呼吸困难，甚至窒息。

#### 14.03.03.06 气道阻塞 *airway obstruction*

气管管径缩小，气体呼出或吸入障碍的病症。

#### 14.03.03.07 淋巴漏 *lymphorrhagia; lymphorrhea; lymphatic leakage*

淋巴管完整性受损、淋巴液外漏至体腔内或器官包膜下的病症。

#### 14.03.03.08 手足搐搦 tetany

以手足肌肉痉挛、颤搐收缩为表现的临床综合征。

#### 14.03.03.09 甲状腺危象 thyrotoxic crisis; thyroid storm

甲状腺功能亢进病情较重或长期控制不良者，在应激因素刺激下，甲状腺激素大量释放入血引起的急危重症。主要表现包括高热、心律失常、消化系统及中枢神经系统症状。

#### 14.01.03.11 甲状旁腺危象 parathyroid crisis

甲状旁腺激素大量释放导致高血钙危象引起的一系列临床表现。主要为恶心、呕吐、腹痛、意识模糊，严重时可出现谵妄、昏迷及心率失常等。

#### 14.01.03.12 高血钙危象 hypercalcemic crisis

又称“严重高钙血症（severe hypercalcemia）”。血钙异常增高引起的急危重症。临床表现和预后取决于高钙血症的程度和潜在原因。常见原因包括恶性肿瘤相关高钙血症、甲状旁腺功能亢进、药物诱发高钙血症等。

### 14.04 诊断

#### 14.04.01 实验室检查

##### 14.04.01.01 甲状腺功能检查 thyroid function test

为评价甲状腺功能状态进行的血清学检查。包括甲状腺素、三碘甲状腺原氨酸、促甲状腺激素、游离三碘甲状腺原氨酸、游离甲状腺素、甲状腺球蛋白抗体、甲状腺过氧化物酶抗体等的测定。

##### 14.04.01.02 术中甲状旁腺激素监测 intraoperative parathyroid hormone monitoring

对手术开始前、切除病变甲状旁腺前、及切除病变甲状旁腺后不同时间的血清甲状旁腺激素进行检测以判断手术效果的检查。

#### 14.04.02 影像学检查

##### 14.04.02.01 甲状腺摄碘-131 试验 <sup>131</sup>I thyroid uptake test

通过测定甲状腺摄取碘-131 的数量和速度来判断甲状腺功能的一种试验方法。以固定时间点甲状腺摄入碘-131 与标准源的计数比率来表示。

##### 14.04.02.02 甲状腺静态显像 thyroid static imaging

又称“甲状腺核素扫描（thyroid scintigraphy）”“同位素甲状腺成像”“甲状腺核素显像”。甲状腺组织充分吸收静脉输注的同位素显像剂后所采集的甲状腺图像。可以较好显示甲状腺位置、形态、大小及功能状态。

##### 14.02.03.02.01 [甲状腺]冷结节 cold [thyroid] nodule

在甲状腺静态显像中，无显像剂摄取或明显低于周围正常甲状腺组织的结节。

##### 14.02.03.02.02 [甲状腺]凉结节 cool [thyroid] nodule

在甲状腺静态显像中，摄取显影剂较少，略低于正常甲状腺组织的结节。

##### 14.02.03.02.03 [甲状腺]温结节 warm [thyroid] nodule

在甲状腺静态显像中，显像剂摄取等同于周围正常甲状腺组织的结节。

##### 14.02.03.02.04 [甲状腺]热结节 hot [thyroid] nodule

在甲状腺静态显像中，显像剂摄取显著高于周围正常甲状腺组织的结节。

##### 14.04.02.03 [甲状旁腺] 镓-99m 标记甲氧基异腈类化合物显像 [parathyroid] <sup>99m</sup>Tc-methoxyisobutylisonitrile scan, <sup>99m</sup>Tc-MIBI scan

通过将镓-99m 标记甲氧基异丁基异腈作为放射性示踪剂通过静脉注射入人体，显示功能亢进的甲状旁腺的核医学检查。示踪剂可以被甲状腺组织和功能亢进的甲状旁腺组织的线粒体吸收，由于大部分甲状旁腺细胞内含有大量的线粒体，因此甲状旁腺内示踪剂将会滞

留更长时间，通过早期（15 分钟）和延迟（2 小时）射线显像，对比两次图像变化，可以帮助确定功能亢进的甲状旁腺的位置。

## 14.05 治疗

### 14.05.01 内科治疗

#### 14.05.01.01 促甲状腺激素抑制治疗 thyroid stimulating hormone suppression therapy

分化型甲状腺癌患者术后服用甲状腺素制剂，以抑制血清促甲状腺激素水平，降低肿瘤复发风险的治疗方法。

#### 14.05.01.02 碘剂补充治疗 iodine supplement treatment

通过增加碘剂摄入治疗碘缺乏疾病的方法。

#### 14.05.01.03 放射性碘治疗 radioactive iodide treatment

因甲状腺组织和分化型甲状腺癌细胞具有摄取碘-131 的功能，故而利用放射性碘发射的  $\beta$  射线电离辐射作用破坏甲状腺组织和癌细胞的治疗方法。

#### 14.05.01.04 抗甲状腺药 antithyroid drug

能抑制甲状腺激素合成或释放、或者破坏甲状腺功能、达到消除或缓解甲亢症状的药物。常用药物包括硫脲类，如丙基硫氧嘧啶、他巴唑等；碘和碘化物；放射性碘等。

### 14.05.02 内镜/介入治疗

#### 14.05.02.01 热消融术 thermal ablation

利用热效应引起病变组织凝固、坏死或汽化、碳化而达到治疗目的的技术。主要包括射频消融术、微波消融术、激光消融术等。

#### 14.05.02.02 核素消融治疗 radionuclide ablation

利用具有治疗作用的放射性核素近距离精准杀伤病变细胞和组织的治疗方法。包括内照射、粒子植入等。

### 14.05.03 手术治疗

#### 14.05.03.01 甲状腺全切除术 total thyroidectomy

切除全部甲状腺组织的手术。

#### 14.05.03.02 甲状腺腺叶切除术 thyroid lobectomy;hemithyroidectomy

又称“单侧甲状腺切除术”，将一侧甲状腺腺叶全部切除，保留甲状腺峡部及对侧腺叶的甲状腺切除术。

#### 14.05.03.03 甲状腺次全切除术 subtotal thyroidectomy

切除包含病变的大部分甲状腺组织，仅保留少数正常甲状腺组织的手术。

#### 14.05.03.04 甲状腺部分切除术 partial thyroidectomy

切除包含病变的部分甲状腺组织的手术。

#### 14.05.03.05 甲状腺峡部切除术 thyroid isthmusectomy

切除甲状腺峡部的手术。

#### 14.05.03.06 腔镜甲状腺切除术 endoscopic thyroidectomy

通过腔镜等设备施行甲状腺切除的手术。

#### 14.05.03.07 机器人甲状腺切除术 robotic thyroidectomy

利用机器人设备施行甲状腺切除的手术。

#### 14.05.03.08 颈清扫术 neck dissection

又称“根治性颈清扫术（radical neck dissection）”。治疗头颈部恶性肿瘤颈淋巴结转移的整块切除包含颈部淋巴结和周围的脂肪、肌肉、神经、血管等组织的手术。

#### 14.05.03.08.01 改良性颈清扫术 modified neck dissection



又称“功能性颈清扫术（functional neck dissection）”。在根治性颈清扫术的基础上，保留副神经、颈内静脉及胸锁乳突肌中的一个或多个的手术。

#### 14.05.03.08.02 选择性颈清扫术 selective neck dissection

选择颈淋巴结引流区的一个或数个淋巴结群切除的颈清扫术。

#### 14.05.03.09 甲状旁腺全切除术 total parathyroidectomy, T-PTX

切除全部甲状旁腺组织的手术。主要用于肾性继发性甲状旁腺功能亢进症的治疗。

#### 14.05.03.10 甲状旁腺次全切除术 subtotal parathyroidectomy, S-PTX

切除大部分的甲状旁腺组织，仅在颈部原位保留少量甲状旁腺组织的手术。保留组织用于维持正常甲状旁腺功能。主要用于治疗多发性内分泌肿瘤相关的、继发性或三发性等由增生引起的甲状旁腺功能亢进症。

#### 14.05.03.11 自体甲状旁腺移植术 parathyroid autotransplantation

将术中切除的非肿瘤性甲状旁腺组织移植到患者自体内的手术。其目的是保留相应的甲状旁腺功能。

#### 14.05.03.12 气管切开术 tracheotomy

切开颈段气管，放入特制气管导管的一种操作技术。

## 15 乳腺外科

### 15.01 形态生理学

#### 15.01.01 解剖学

##### 15.01.01.01 乳房 breast

位于胸大肌前方的半球形突出物。由腺组织、结缔组织和脂肪组织构成。是女性的泌乳器官。

##### 15.01.01.02 乳头 nipple

乳房顶端色素沉着的突起部分。女性乳腺输乳管开口于乳头。

##### 15.01.01.03 乳晕 areola of breast

包绕乳头皮肤色素沉着较深的环形区。

##### 15.01.01.04 乳头乳晕复合体 nipple-areola complex, NAC

乳头、乳晕及其下方的乳腺组织的合称。

##### 15.01.01.05 蒙氏结节 Montgomery tubercle

乳头周围皮肤表面可见的由乳晕皮脂腺形成的小而散在隆起，怀孕期间尤为明显。以爱尔兰产科医生威廉·费瑟斯通·蒙哥马利（William Fetherstone Montgomery）于1837年首次报道。

##### 15.01.01.06 乳腺 mammary gland

位于胸部两侧分泌乳汁的复管泡状腺。在女性有哺育新个体的功能，在男性退化。

##### 15.01.01.07 乳房后间隙 retromammary space

乳腺组织与胸大肌筋膜之间的潜在间隙。内有疏松结缔组织和淋巴管。

##### 15.01.01.08 乳房悬韧带 suspensory ligament of breast

又称“库珀韧带（Cooper's ligament）”。乳腺周围的纤维组织发出许多小的纤维束。浅面连于皮肤和乳头，深面连于胸筋膜，对乳房起支持和固定作用。由英国解剖学家阿斯特利·库珀（Astley Cooper）于1840年首次报道。

##### 15.01.01.09 [乳腺]前哨淋巴结 [breast] sentinel lymph node

最早接受乳腺区域淋巴引流的第一站淋巴结。

#### 15.01.01.10 胸肌间淋巴结 interpectoral lymph node

又称“罗特淋巴结 (Rotter lymph node)”。位于胸大肌和胸小肌之间的小淋巴结。接受来自该二肌和乳腺的淋巴,其输出淋巴管注入中央淋巴结和尖淋巴结。由德国外科医生约瑟夫·罗特 (Josef Rotter) 于 1899 年首次报道。

#### 15.01.01.11 胸骨旁淋巴结 parasternal lymph node

又称“内乳淋巴结”。位于胸骨两旁肋间隙,沿胸廓内动、静脉排列的淋巴结,接受乳头乳晕区、乳腺内侧、前胸壁、肋胸膜前部和上腹壁淋巴回流,通过 2~4 肋间隙中的交通淋巴管,使胸壁内外的淋巴相连。

#### 15.01.02 组织学

##### 15.01.02.01 乳腺嵴 mammary ridge

又称“乳线 (milk line)”。胚胎发育至第 4 周,腹侧面中线两侧,从腋下至腹股沟,表皮局部增厚,形成左右两条高起的嵴。

##### 15.01.02.02 乳腺初芽 primary bud

人胚胎第 5 周末,位于锁骨中线第 5 肋间的乳腺嵴上皮细胞局部增生,在左右两侧各形成一个透明状的表皮细胞群,细胞群继续增生并向下方的间充质内生长形成的上皮细胞团。为乳腺始基。

##### 15.01.02.03 乳腺叶 lobe of mammary gland

乳腺内以乳头为中心呈放射状分布的 15~20 个锥形结构。每一乳腺叶有一输乳管。

##### 15.01.02.04 乳腺小叶 lobule of mammary gland

乳腺叶被结缔组织分隔成的若干亚单位。

##### 15.01.02.05 输乳管 lactiferous duct

连接乳头和乳腺小叶的管道系统。哺乳期乳腺实质内输送乳汁的分支管道。

##### 15.01.02.06 输乳管窦 lactiferous sinus

输乳管进入乳头前的一种局限性纺锤形扩张。直径 5-8mm。

##### 15.01.02.07 乳腺末梢导管 terminal duct of mammary gland

乳腺小叶内的导管。汇集至小输乳管,部分位于小叶内,部分位于小叶外。

##### 15.01.02.08 终末导管小叶单位 terminal duct lobular unit, TDLU

乳腺小叶及其末梢导管共同组成的乳腺基本单位。大多数乳腺良恶性病变发生于此。

#### 15.01.03 生理学

##### 15.01.03.01 雌激素受体 estrogen receptor, ER

通过与雌激素结合而发挥生物学效应的蛋白质。具有促进机体生长发育、调节女性生殖系统的功能。生物学效应与雌激素受体的类型和数量密切相关,正常存在于子宫内膜、平滑肌、乳腺上皮细胞中,是判断乳腺癌、子宫内膜癌等预后和指导治疗的重要指标。

##### 15.01.03.02 孕激素受体 progesterone receptor, PR

一类位于孕酮靶组织细胞内或细胞表面的特异性蛋白质。特异性地与孕酮结合,存在于卵巢、子宫、乳腺等女性生殖器官的组织及细胞中,是判断乳腺癌、子宫内膜癌等预后和指导治疗的重要指标。

##### 15.01.03.03 人表皮生长因子受体 2 human epithelial growth factor receptor 2, HER2

又称“c-erbB-2 基因”。定位于染色体 17q12-21.32 上的原癌基因人表皮生长因子受体 2 基因编码的相对分子质量为 185000 的跨膜受体样蛋白。具有酪氨酸激酶活性。是重要的乳腺癌预后判断因子。

#### 15.01.04 病理学

##### 15.01.04.01 微转移 micrometastasis

淋巴结内肿瘤病灶最大径大于 0.2mm 或单个淋巴结单张组织切片中肿瘤细胞数量超过 200 个，但最大径 $\leq$ 2mm 的病理现象。

#### 15.01.04.02 宏转移 macrometastasis

淋巴结内存在 1 个及以上大于 2mm 的肿瘤病灶的病理现象。

#### 15.01.04.03 孤立肿瘤细胞 isolated tumor cell, ITC

常规 HE 切片或免疫组织化学检查中单个肿瘤细胞或成团的肿瘤细胞病灶大小不超过 0.2mm；对于分散不融合的肿瘤，每个淋巴结单张组织切片中肿瘤细胞数量不超过 200 个的病理现象。

#### 15.01.04.04 乳腺癌干细胞 breast cancer stem cell

乳腺癌组织中存在的少数可以多向分化、自我更新、具有肿瘤生成能力的肿瘤干细胞。

## 15.02 疾病及分类

### 15.02.01 先天性疾病

#### 15.02.01.01 副乳腺 accessory breast

又称“异位乳腺（ectopic breast）”。在正常两个乳房以外的乳腺组织。最常见的部位是腋窝部。

#### 15.02.01.02 无乳房 amastia

先天性乳房缺如。胚胎形成时期的乳腺嵴消失所致。

#### 15.02.01.03 无乳头 athelia

先天性乳头缺如。胚胎形成时期的乳腺嵴消失所致。

### 15.02.02 创伤

#### 15.02.02.01 乳房脂肪坏死 breast fat necrosis

乳房内脂肪细胞缺氧坏死引起的非化脓性炎性病变。多见于乳房外伤。

### 15.02.03 非肿瘤性疾病

#### 15.02.03.01 乳腺炎 mastitis

伴或不伴微生物感染的乳腺组织炎症。常导致乳腺红肿、发热和疼痛。

##### 15.02.03.01.01 急性乳腺炎 acute mastitis

乳腺的急性化脓性感染。是乳腺管内和周围结缔组织炎症，多发生于产后哺乳期的妇女，尤其是初产妇更为多见。

##### 15.02.03.01.02 乳房蜂窝织炎 breast cellulitis

由金黄色葡萄球菌、溶血性链球菌或腐生性细菌引起的乳房皮肤和皮下组织广泛性、弥漫性、化脓性感染。

##### 15.02.03.01.03 乳腺脓肿 breast abscess; mammary abscess

乳腺急性感染过程中，因病变组织坏死、液化而出现的局限性脓液积聚。常见的致病菌为金黄色葡萄球菌。

##### 15.02.03.01.04 非哺乳期乳腺炎 non-puerperal mastitis, NPM

发生在女性非哺乳期的、病因不明的非特异性乳腺炎。

##### 15.02.03.01.05 导管周围乳腺炎 periductal mastitis, PDM

又称“乳腺导管扩张症（mammary duct ectasia, MDE）”。以导管扩张为基础的乳腺慢性炎症性病变。临床上常表现为乳腺肿物、乳腺脓肿、后期可形成乳腺窦道或瘘管。

##### 15.02.03.01.06 肉芽肿性小叶乳腺炎 granulomatous lobular mastitis, GLM

又称“特发性肉芽肿性炎”。一种主要累及乳腺小叶，以形成肉芽肿为特点的慢性乳腺炎症性病变。

- 15.02.03.01.07 乳腺导管瘘 mammary duct fistula  
因脓肿引起的连接于体外与乳腺导管之间的病理性排脓管道。常有两个或两个以上开口。
- 15.02.03.02 乳腺囊性增生病 breast cystic hyperplasia  
又称“小叶增生”“乳腺结构不良症”“纤维囊性病”“慢性囊性乳腺病”。以乳腺小叶小导管及末端导管高度扩张形成的囊肿为特征的乳腺结构不良性疾病。
- 15.02.03.02.01 乳腺弥漫性囊性增生病 diffused breast cystic hyperplasia  
以乳腺纤维组织及上皮增生伴囊肿形成为特征的乳腺结构不良性疾病。
- 15.02.03.02.02 乳痛症 mastodynia  
又称“单纯性乳腺上皮增生症(simple epithelial hyperplasia of mammary glands)”。表现为乳腺周期性或非周期性疼痛的乳腺结构不良性疾病的早期病变。
- 15.02.03.03 巨乳症 macromastia  
女性一侧或双侧乳房过度发育增大，体积明显超过正常乳腺的界限的病症。
- 15.02.03.04 男子乳房发育 gynecomastia  
由于生理性或病理性因素引起雌激素与雄激素比例失调而导致的男性乳房组织异常发育、乳腺结缔组织异常增生的一种现象。
- 15.02.03.05 乳腺腺病 adenosis of breast  
一组以小叶和腺泡增多及不同程度间质纤维化为特点的乳腺良性增生性疾病。
- 15.02.03.05.01 乳腺硬化性腺病 sclerosing adenosis of breast  
间质显著硬化并有不同程度腺泡挤压变形的乳腺腺病。
- 15.02.03.05.02 乳腺大汗腺性腺病 apocrine adenosis of breast  
又称“腺病伴大汗腺化生”“硬化性大汗腺腺病”。具有硬化性腺病结构特征并且上皮显示大汗腺化生的乳腺腺病。
- 15.02.03.05.03 乳腺微腺性腺病 microglandular adenosis of breast  
一种由规则一致的小圆形腺管组成，散布于纤维胶原性间质和/或脂肪组织中的乳腺腺病。腺管缺乏肌上皮层，但有基底膜。大多数病例呈惰性临床过程，但少数病例可发生癌变。
- 15.02.03.06 乳腺放射状疤痕 breast radial scar  
一种由于弹力纤维变性硬化破坏小叶结构，影像学、肉眼检查和低倍镜下所见酷似浸润性癌的良好病变。
- 15.02.04 肿瘤性疾病
- 15.02.04.01 乳腺管状腺瘤 tubular adenoma of breast  
由密集增生的管状结构构成的圆形结节状乳腺良性肿瘤。腺管被覆上皮细胞和肌上皮细胞，与正常静止期乳腺相似。
- 15.02.04.02 泌乳腺瘤 lactating adenoma  
孕期及哺乳期间，纤维腺瘤或管状腺瘤的上皮细胞显示广泛分泌现象的病变。多是伴分泌或泌乳改变的增生性小叶结节。
- 15.02.04.03 乳腺导管腺瘤 ductal adenoma of breast  
一种边界清晰的良性腺体增生，至少部分位于导管腔内的乳腺良性肿瘤。
- 15.02.04.04 乳腺多形性腺瘤 pleomorphic adenoma of breast  
形态学与涎腺多形性腺瘤相似的乳腺良性肿瘤。
- 15.02.04.05 乳腺大汗腺腺瘤 apocrine adenoma of breast  
由伴有大汗腺化生或乳头状顶浆分泌改变的腺体或囊肿聚集而成的乳腺良性肿瘤。
- 15.02.04.06 乳腺圆柱瘤 cylindroma of breast  
一种和皮肤附属器同名肿瘤特征相似的乳腺良性肿瘤。由多个形状大小不一的上皮性小叶构成，排列成拼图样，类似与一种假浸润形态。可能与小叶癌和非特殊型浸润癌伴发。

- 15.02.04.07 乳腺纤维上皮性肿瘤 breast fibroepithelial tumor  
同时存在上皮和间质成分的增生的一组异质性的双相分化的乳腺肿瘤。主要包括纤维腺瘤和叶状肿瘤。
- 15.02.04.07.01 乳腺纤维腺瘤 fibroadenoma of breast  
起源于终末导管小叶单位的界限清楚的良性双相性肿瘤。兼有上皮和间质成分的增生。可单发也可以多发。单侧或双侧均可发生。
- 15.02.04.07.02 乳腺叶状肿瘤 phyllodes tumor of breast  
由过度增生的富含细胞的间叶成分与双层上皮构成的裂隙样腺体组成的乳腺双相性肿瘤。常形成叶状结构。包括一组从良性、交界性到恶性的生物学行为不一的异质性肿瘤。
- 15.02.04.08 乳腺导管内乳头状瘤 intraductal papilloma of breast  
一种以形成导管内指突状或分枝状结构为特点的乳腺良性上皮性肿瘤。
- 15.02.04.09 乳腺脂肪瘤 lipoma of breast  
由分化成熟的脂肪组织构成的良性乳腺肿瘤。
- 15.02.04.10 乳腺错构瘤 hamartoma of the breast  
一种由类似于正常乳腺的腺体和间质成分以不同比例构成的境界清楚且常有包膜的良性增生性疾病。
- 15.02.04.11 乳头腺瘤 nipple adenoma  
以管状结构为特征、累及乳头表面的导管开口、周围的间质以及相邻的被覆表皮的乳腺良性上皮增生性病变。
- 15.02.04.12 乳头部汗管样肿瘤 syringomatous tumour  
发生于乳头或乳晕区的一种非转移性、局部侵袭性、具有汗腺导管分化的肿瘤。
- 15.02.04.13 积乳囊肿 galactocele  
哺乳期后囊肿被乳汁样物质堵塞而形成的病变。
- 15.02.04.14 小叶瘤变 lobular neoplasia, LN  
发生于终末导管小叶单位的上皮非典型增生病变的总称。
- 15.02.04.14.01 非典型小叶增生 atypical lobular hyperplasia, ALH  
起源于终末导管小叶单位的小的、失黏附性细胞的非浸润性、肿瘤性增生。一个终末导管小叶单位中少于一半的腺泡膨胀、被肿瘤细胞填充。
- 15.02.04.14.02 小叶原位癌 lobular carcinoma in situ, LCIS  
起源于终末导管小叶单位的非浸润性、失黏附性细胞的肿瘤性增生。
- 15.02.04.15 非典型导管增生 atypical ductal hyperplasia, ADH  
细胞学和结构特征与低级别导管原位癌相似乳腺上皮增生性病变。
- 15.02.04.16 乳腺癌 breast cancer  
发生在乳腺腺上皮组织的恶性肿瘤。
- 15.02.04.16.01 家族性乳腺癌 familial breast cancer  
患者家系内一级和二级亲属中有2个或2个以上原发性乳腺癌和/或卵巢癌患者的乳腺癌。发病年龄常较早，双侧乳腺癌较多见。
- 15.02.04.16.02 遗传性乳腺癌 hereditary breast cancer  
与肿瘤抑制基因突变相关的乳腺癌。
- 15.02.04.16.03 腔面亚型乳腺癌 luminal subtype of breast cancer  
在基因表达谱上高表达雌激素受体、孕激素受体基因的乳腺癌。
- 15.02.04.16.04 基底样亚型乳腺癌 basal-like subtype of breast cancer  
基底上皮分子标志物高表达，雌激素受体、孕激素受体相关基因及人表皮生长因子受体2相关基因低表达的乳腺癌。

- 15.02.04.16.05 人表皮生长因子受体 2 过表达亚型乳腺癌 HER-2 over-expressive subtype of breast cancer  
基因表达谱人表皮生长因子受体 2 阳性的乳腺癌。
- 15.02.04.16.06 三阴性乳腺癌 triple negative breast cancer  
癌组织免疫组织化学检查结果为雌激素受体、孕激素受体和人表皮生长因子受体 2 均为阴性的乳腺癌。
- 15.02.04.16.07 妊娠期乳腺癌 breast cancer in pregnancy, BCP  
在妊娠期发生的乳腺癌。
- 15.02.04.16.08 哺乳期乳腺癌 postpartum breast cancer, PBC  
在产后 1 年内确诊的乳腺癌。
- 15.02.04.16.09 男性乳腺癌 male breast carcinoma  
发生在男性乳腺的恶性上皮性肿瘤。组织学改变与女性乳腺癌相同，原位癌和浸润性癌均可见。
- 15.02.04.16.10 隐匿性乳腺癌 occult breast cancer, OBC  
以腋窝淋巴结转移癌为主要表现，而临床体检及影像学检查均未发现乳腺内原发癌的特殊类型乳腺癌。
- 15.02.04.16.11 局部晚期乳腺癌 local advanced breast cancer  
可行根治性手术的部分 TNM 分期为 II B 期(T3N0M0)和 III A 期(T3N1M0)乳腺癌以及难以行根治性手术的皮肤、胸壁或区域淋巴结受累的 III B、III C 期乳腺癌。
- 15.02.04.16.12 转移性乳腺癌 metastatic breast cancer, MBC  
存在远处器官转移的乳腺癌。
- 15.02.04.16.13 乳腺非浸润性癌 non-invasive carcinoma of breast  
发生在终末导管小叶单位上皮细胞，局限于基底膜以内，未向间质或淋巴管、血管浸润的癌。
- 15.02.04.16.13.01 导管原位癌 ductal carcinoma in situ, DCIS  
局限于乳腺导管-小叶系统内的非浸润性、黏附性细胞的肿瘤性增生。
- 15.02.04.16.14 乳腺微浸润癌 microinvasive carcinoma of breast  
浸润病灶最大直径≤1mm 的乳腺癌。
- 15.02.04.16.15 乳腺浸润性特殊型癌 specific type of breast invasive carcinoma  
主要肿瘤成分表现出特殊组织学类型的癌。病理表现主要有浸润性乳头状癌、小管癌、浸润性筛状癌、化生性癌、伴大汗腺分化的癌、黏液癌、黏液性囊腺癌及浸润性微乳头状癌等。
- 15.02.04.16.15.01 乳腺浸润性乳头状癌 invasive papillary carcinoma of breast  
浸润性成分主要呈乳头状形态的浸润性特殊型乳腺癌。
- 15.02.04.16.15.02 乳腺小管癌 tubular carcinoma of breast  
由衬覆单层细胞、具有开放性管腔的高分化小管结构构成的特殊型乳腺癌。
- 15.02.04.16.15.03 乳腺化生性癌 metaplastic carcinoma of breast  
肿瘤性上皮向鳞状细胞和/或间叶成分分化的特殊型乳腺癌。
- 15.02.04.16.15.04 乳腺腺样囊性癌 adenoid cystic carcinoma of breast  
组织学类似涎腺同名肿瘤的特殊型乳腺癌。
- 15.02.04.16.15.05 乳腺黏液癌 breast mucinous carcinoma of breast  
一种以肿瘤细胞漂浮于细胞外黏液池为形态特点的浸润性乳腺癌。当黏液癌成分占肿瘤的 90%以上时方可诊断为黏液癌。
- 15.02.04.16.15.06 乳腺伴大汗腺分化癌 breast carcinoma with apocrine differentiation

- 癌细胞为具有丰富的嗜酸性颗粒状胞浆的大细胞，类似顶泌汗腺的浸润性特殊型乳腺癌。
- 15.02.04.16.15.07 乳腺鳞状细胞癌 squamous cell carcinoma of breast  
完全由化生性鳞状细胞构成的浸润性特殊型乳腺癌。
- 15.02.04.16.16 乳腺湿疹样癌 eczematoid carcinoma of breast  
又称“乳腺佩吉特病(breast Paget's disease)”。临床表现为乳头乳晕皮肤瘙痒、糜烂、破溃、渗液、结痂、脱屑、伴疼痛等湿疹样改变的乳腺癌。由英国外科医生西尔·詹姆斯·佩吉特(Sir James Paget)于1874年首先报道。
- 15.02.04.16.17 浸润性小叶癌 invasive lobular carcinoma; infiltrating lobular carcinoma  
由纤维间质中单个散在或呈单行线性排列的非黏附性细胞构成的浸润性乳腺癌。始于乳房的小叶并扩散到周围的正常组织。
- 15.02.04.16.18 浸润性导管癌 invasive ductal carcinoma; infiltrating ductal carcinoma  
由癌细胞突破导管基膜向间质浸润为表现的浸润性乳腺癌。是最常见的乳腺癌类型。
- 15.02.04.16.19 乳腺浸润性非特殊型癌 non-specific type of breast invasive carcinoma  
形态学上无法归类到任何一种特殊组织学亚型中的浸润性乳腺癌。主要包括浸润性导管癌非特殊型、嗜酸细胞癌、富脂质癌、富糖原癌和皮脂腺癌等。
- 15.02.04.54 乳腺原发性淋巴瘤 primary lymphoma of breast  
局限于乳腺和区域淋巴结的淋巴瘤，并且患者无既往淋巴瘤病史。
- 15.02.04.55 乳腺间叶组织肉瘤 mesenchymal sarcoma of breast  
乳腺间叶组织包括纤维组织、脂肪组织、血管和淋巴管、肌肉或神经组织等发生的恶性肿瘤。

### 15.03 临床表现

- 15.03.01 症状
- 15.03.01.01 乳头溢液 nipple discharge  
乳头主动或被动性分泌液体的临床表现。可分为生理性溢液及病理性溢液。
- 15.03.01.02 生理性乳头溢液 physiological nipple discharge  
月经、妊娠、避孕药等生理状态下内分泌改变引起的乳头溢液。
- 15.03.01.03 病理性乳头溢液 pathological nipple discharge  
非生理性的，由于炎症、肿瘤、内分泌激素异常分泌等病理原因造成的乳头溢液。可呈现血性、黄色，棕色，乳汁样的透明或浑浊液体。
- 15.03.02 体征
- 15.03.02.01 [乳房]酒窝征 [breast] dimple sign  
乳房皮肤凹陷的现象。肿瘤侵及乳腺间的乳房悬韧带使之缩短和失去弹性时，相应部位的皮肤被牵引向深侧形成“酒窝样”的皮肤凹陷，常见于发生恶性肿瘤的乳腺皮肤改变。
- 15.03.02.02 [乳房]橘皮征 [breast] orange-peel sign  
皮肤毛囊处形成许多点状凹陷而呈现“橘皮样”改变的现象。由于乳房皮下淋巴管被癌细胞堵塞，引起淋巴回流障碍，导致真皮水肿引起。
- 15.03.02.05 乳头内陷 nipple retraction; crater nipple  
又称“乳头回缩”。乳头不能凸出而向内凹陷的现象。
- 15.03.03 特殊表现
- 15.03.03.01 乳腺癌相关淋巴水肿 breast cancer related lymphoedema, BCRL  
乳腺癌根治性及腋窝淋巴结清扫手术和腋窝部位放疗或肿瘤本身导致的上肢淋巴回流受阻引起的组织水肿、慢性炎症、组织纤维化等一系列病理改变。

## 15.04 诊断

### 15.04.01 实验室检查

#### 15.04.01.01 乳头溢液脱落细胞学检查 nipple discharge cytology

通过乳头溢液查找肿瘤细胞，以协助诊断的病理学方法。

### 15.04.02 影像学检查

#### 15.04.02.01 乳腺 X 射线摄影 mammography

利用专用 X 射线机，以低能 X 射线摄取乳房组织影像的一种 X 射线摄影技术。

#### 15.04.02.01.01 乳腺钼靶 X 射线摄影 mammary gland molybdenum target inspection

乳腺 X 射线摄影的主要类型。因乳腺摄影机 X 线球管的阳极最早采用的是钼靶故名。

### 15.04.03 特殊检查

#### 15.04.03.01 真空辅助活检 vacuum-assisted biopsy, VAB

在影像技术引导下，使用连接真空的中空活检装置，从乳房小切口进入腺体，利用真空抽吸和旋切获得组织样本的操作。

#### 15.04.03.02 乳腺导管造影术 galactography

将造影剂注入乳腺导管后拍摄 X 光片以显示导管病变的检查方法。

#### 15.04.03.03 乳腺纤维导管镜 fiberoptic ductoscopy

又称“电子乳腺纤维内镜”。将内镜由乳腺导管口插入，并通过医用监视器观察乳腺导管内情况的检查方法。

#### 15.04.03.04 乳腺癌 21 基因检测 21-gene breast cancer assay

通过乳腺癌肿瘤组织中 21 个不同基因对乳腺癌复发指数以及接受化疗的效益比进行预测的检测技术。包含 16 个乳腺癌相关基因和 5 个参考基因。

#### 15.04.03.05 乳腺癌 70 基因检测 70-gene signature test

对 70 个经筛选后与乳腺癌预后最为相关的基因进行检测的技术。其模型可基于 5 年和 10 年的远处复发风险将肿瘤划分为预后良好或预后不良。

#### 15.04.03.06 乳腺癌相关 1 号/2 号基因 breast cancer related gene 1/2, BRCA1/BRCA2 gene

两种直接与遗传性乳腺癌有关的基因的合称。包括 1 号和 2 号。其中乳腺癌 1 号基因位于人体细胞核的第 17 号染色体上，乳腺癌 2 号基因位于 13 号染色体上。其突变率与遗传性乳腺癌家系相关。

### 15.04.04 诊断评分系统

#### 15.04.04.01 乳腺影像报告数据系统 breast imaging-reporting and data system, BI-RADS

乳腺影像报告评估标准。适用于乳腺 X 射线摄影、超声和 MRI 检查的报告。由美国放射学会在 1993 年最初创立的，使描述乳腺病灶的特征性术语和评价病灶恶性程度的报告术语趋于标准化和规范化。

## 15.05 治疗

### 15.05.01 内科治疗

#### 15.05.01.01 原发性内分泌耐药 primary endocrine resistance

辅助内分泌治疗不超过 2 年或者晚期一线内分泌治疗不超过 6 个月即出现肿瘤复发转移或进展的耐药现象。

#### 15.05.01.02 继发性内分泌耐药 secondary endocrine resistance

辅助内分泌治疗超过 2 年或者结束后 1 年内出现复发转移，或者晚期一线内分泌治疗超过 6 个月出现肿瘤进展的耐药现象。



- 15.05.01.03 选择性雌激素受体调节剂 selective estrogen receptor modulator, SERM  
一类能与雌激素受体结合,但其类雌激素或抗雌激素作用依赖于组织特异性和机体激素环境的非甾体化合物。
- 15.05.01.04 芳香化酶抑制剂 aromatase inhibitor  
应用于绝经后激素受体阳性乳腺癌的一类内分泌治疗药物。能特异性导致芳香化酶失活,阻断芳构化反应,抑制雌激素生成,降低血液中雌激素水平从而达到治疗乳腺癌的目的。
- 15.05.01.05 卵巢功能抑制 ovarian function suppression, OFS  
通过去除卵巢功能治疗绝经前激素受体阳性乳腺癌的内分泌治疗方法。主要包括卵巢切除术、卵巢放疗和药物去势这三种方式。
- 15.05.02 手术治疗
- 15.05.02.01 乳腺癌根治术 radical mastectomy  
切除整个患侧乳房、胸大肌、胸小肌和腋窝淋巴结的手术。
- 15.05.02.01.01 乳腺癌扩大根治术 extended radical mastectomy  
完整切除整个乳房、胸大肌、胸小肌、腋窝 I、II、III 组淋巴结,还需同时切除胸廓内动、静脉及其周围的淋巴结的乳腺癌根治术。
- 15.05.02.01.02 乳腺癌改良根治术 modified radical mastectomy  
保留胸大肌和/或胸小肌的乳腺癌根治术。包括佩蒂术式和奥金克洛斯术式。
- 15.05.02.01.02.01 奥金克洛斯术式 Auchincloss procedure  
保留胸大、小肌的乳腺癌改良根治术。由美国医生奥金克洛斯 (Auchincloss) 于 1963 年首次报道。
- 15.05.02.01.02.02 佩蒂术式 Patey procedure  
保留胸大肌切除胸小肌的乳腺癌改良根治术。由英国医生佩蒂 (Patey) 于 1948 年首次报道。
- 15.05.02.01.03 [乳腺癌]保留乳房手术 breast-conserving surgery  
简称“保乳手术”。切除乳腺癌及其周边部分正常乳腺组织,保留剩余乳房组织的乳腺癌根治术。
- 15.05.02.01.04 前哨淋巴结活检 sentinel lymph node biopsy, SLNB  
使用示踪剂找到前哨淋巴结并进行病理学检查的技术。
- 15.05.02.01.05 腋窝淋巴结清扫 axillary lymph node dissection, ALND  
将腋窝淋巴及脂肪组织进行整块切除的手术。
- 15.05.02.02 乳房切除术 mastectomy  
为去除乳房恶性肿瘤或范围较广泛的良性肿瘤而实施的将一侧或双侧乳房切除的手术。
- 15.05.02.02.01 预防性乳房切除术 prophylactic mastectomy  
预防性切除具有乳腺癌高危因素人群一侧或双侧乳房的手术。
- 15.05.02.03 乳房象限切除术 quadrantectomy  
切除肿瘤所在象限的乳腺组织、表面覆盖的皮肤、下方的胸肌筋膜的手术。
- 15.05.02.04 乳房区段切除术 segmental mastectomy  
切除肿瘤所在部位的区段乳腺组织、表面覆盖的皮肤、下方的胸肌筋膜的手术。
- 15.05.02.05 乳房肿块切除术 lumpectomy of breast  
以完整切除乳腺肿块为目的的手术。包括开放式手术和超声引导下的微创旋切术。
- 15.05.02.06 [乳腺]肿瘤整形手术 [breast] oncoplastic surgery  
结合整形外科的理念和手段,在保证肿瘤治疗安全的前提下对患者乳房进行整复的手术。
- 15.05.02.06.01 皮下乳腺切除术 subcutaneous mastectomy  
在保留乳房的皮肤、乳头和乳晕的情况下,仅切除皮下的乳腺腺体的手术。

#### 15.05.02.06.02 乳房再造术 breast reconstruction

包括乳房体积与形态的再造，乳头、乳晕的再造的手术。目前常用的乳房再造方法有人工乳房假体置入、自体组织移植及两者结合。

#### 15.05.02.06.02.01 自体组织乳房再造术 autologous breast reconstruction

利用自体组织移植重建胸壁畸形和乳房缺损的手术。包括背阔肌肌皮瓣、横行腹直肌肌皮瓣或胸腹皮瓣等，修复胸壁缺损和进行乳房再造。

## 16 疝与腹壁外科

### 16.01 形态生理学

#### 16.01.01 解剖学

##### 16.01.01.01 腹壁 abdominal wall

腹前外侧壁与后腹壁范围内的组织。包括正中线两侧的腹直肌和其外侧三层扁平肌与脊柱旁肌肉所覆盖的区域，由皮肤及其深部的肌筋膜或腱膜组织和壁层腹膜构成。

##### 16.01.01.02 浅筋膜 superficial fascia

位于真皮与深筋膜之间的疏松结缔组织。内含浅动脉、皮下静脉、皮神经、淋巴管及较多的脂肪组织，允许皮肤有一定的活动度。

##### 16.01.01.02.01 浅筋膜浅层 superficial layer of superficial fascia

又称“坎珀筋膜（Camper fascia）”。腹前壁以脂肪组织为主的浅筋膜层。位于真皮与浅筋膜深层之间，与邻近部位的浅筋膜相延续。由荷兰解剖学家坎珀（Camper）于1760年首次描述。

##### 16.01.01.02.02 浅筋膜深层 deep layer of superficial fascia

又称“斯卡尔帕筋膜（Scarpa fascia）”。腹前壁以弹性纤维为主的膜性浅筋膜层。位于浅筋膜浅层以下。由意大利解剖学家斯卡尔帕（Scarpa）于1779年命名。

##### 16.01.01.03 深筋膜 deep fascia

由致密纤维结缔组织构成的膜性结构。包绕体壁和肢体，是人体结构的浅部与深部的分界平面。

##### 16.01.01.03.01 腹横筋膜 transversalis fascia; transverse fascia

衬覆于腹前外侧壁内面的筋膜部分。位于腹壁肌层组织深面，厚薄各部不一，下方与反折韧带、髂嵴内唇愈着；在腹直肌外侧缘处较致密，并且与腹股沟镰结合在一起。

##### 16.01.01.03.01.01 精索内筋膜 internal spermatic fascia

精索被膜的内层。是一层围绕精索的薄而疏松的膜，来自腹横筋膜。

##### 16.01.01.03.01.02 凹间韧带 interfoveolar ligament

腹股沟管深环内侧腹横筋膜增厚的部分。上附于腹横肌下缘，下附于腹股沟韧带中点处，并沿腹壁下动脉呈扇形展开。

##### 16.01.01.03.01.03 脐筋膜 umbilical fascia

腹横筋膜在脐周围增厚的部分。多为横行纤维。

##### 16.01.01.03.01.04 腹横筋膜悬韧带 suspensory ligament of transverse abdominal fascia

精索从内环穿出到腹横筋膜时，将一部分腹横筋膜纤维携出至精索的内下缘并折成悬带样的增厚部分。它对加强内环内侧下缘、防止斜疝发生起重要作用。

##### 16.01.01.03.02 辜提肌筋膜 cremasteric fascia

主要形成于辜提肌的织网状肌束和结缔组织的筋膜。以腹股沟管浅环以下的部分较为完

- 整。在腹股沟管内，因辜提肌肌束尚未散开，故精索及精索内筋膜的后面多无此层筋膜。
- 16.01.01.03.03 精索外筋膜 external spermatic fascia  
由腹外斜肌腱膜纤维间的结缔组织和肌表面的筋膜层共同形成的筋膜。在下降阴囊的途中，前后方分别有阴部外浅血管和阴部外深血管通过。
- 16.01.01.03.05 腹膜前筋膜 preperitoneal fascia  
肾前筋膜和肾后筋膜两层及其之间的脂肪和纤维组织共同构成的位于腹股沟区得融合筋膜。包绕精索穿出内环。向内侧移行为脐膀胱筋膜。
- 16.01.01.04 腹外斜肌 obliquus externus abdominis  
位于腹前外侧部浅层的宽阔扁肌。以 8 个肌齿起自下 8 位肋骨的外面，肌纤维斜向前下，后部肌束向下止于髂嵴前部，其余肌束向内移行于腱膜至腹直肌前面终于白线。主要作用为增加腹压，使脊柱前屈、侧屈、旋转。
- 16.01.01.05 腹内斜肌 obliquus internus abdominis  
位于腹外斜肌深面的扁肌。起始于胸腰筋膜、髂嵴和腹股沟韧带外侧 1/2，后部肌束向上止于下位 3 个肋骨，大部分肌束向前上方延为腱膜终于白线。主要作用为增加腹压，使脊柱前屈、侧屈、旋转。
- 16.01.01.06 腹横肌 transversus abdominis  
位于腹内斜肌深面，腹壁最深层的扁肌。起自下 6 对肋软骨的内面、胸腰筋膜、髂嵴和腹股沟韧带的外侧 1/3，肌束横行向前内，在半月线附近移行为腱膜止于白线。主要作用为增加腹压，使脊柱前屈、侧屈、旋转。
- 16.01.01.07 辜提肌 cremaster  
源于腹内斜肌最下部包绕精索和辜丸的一些细散肌束。
- 16.01.01.08 腹股沟镰 inguinal falx  
又称“联合腱 (conjoint tendon)”。由呈弓状的腹内斜肌和腹横肌的下部肌束，跨过精索上方，行向内侧，延为腱膜而形成，止于耻骨梳的内侧端及耻骨结节附近。
- 16.01.01.09 腹直肌 rectus abdominis  
位于腹前壁正中线两侧的肌肉。居腹直肌鞘中。上宽下窄，起自耻骨联合和耻骨嵴，肌束向上止于胸骨剑突和第五至第七肋软骨前面。主要作用为前屈脊柱，增加腹压。
- 16.01.01.09.01 腹直肌鞘 sheath of rectus abdominis  
由腹部三层扁肌的腱膜构成，分为前后两层包裹腹直肌的结构。
- 16.01.01.09.01.01 腹直肌前鞘 anterior rectus abdominis sheath  
由腹外斜肌腱膜与腹内斜肌腱膜的前层融合而形成的腹直肌鞘前层。
- 16.01.01.09.01.02 腹直肌后鞘 posterior rectus abdominis sheath  
由腹内斜肌腱膜的后层与腹横肌腱膜融合而成的腹直肌鞘后层。在脐下 4-5cm 以下，腹直肌后鞘缺如。
- 16.01.01.09.01.03 弓状线 arcuate line  
又称“半环线”“道格拉斯线 (line of Douglas)”。在脐与耻骨联合连线中点处，腹内、外斜肌腱膜和腹横肌腱膜伸向腹直肌的前方构成腹直肌前鞘，而此处腹直肌后鞘由于突然菲薄，形成一凸向上方的弧形分界线。由苏格兰解剖学家詹姆斯·道格拉斯 (James Douglas) 于 1730 年首次描述。
- 16.01.01.09.01.04 半月线 linea semilunaris  
又称“腹直肌线”“斯皮赫尔线 (line of Spigelian)”。沿腹直肌外侧缘的弧形线。腹内斜肌腱膜分裂为两层分别融入腹直肌前、后鞘的位置。由比利时解剖学家斯皮赫尔 (Spigelian) 于 1645 年首次描述。
- 16.01.01.09.01.05 白线 white line; linea alba

又称“腹白线”。由两侧腹直肌鞘于腹正中线相互交织而形成的解剖结构。脐上较宽，脐下较窄。

#### 16.01.01.10 锥状肌 *pyramidalis*

位于腹直肌下端前面呈锥形或三角形的小块肌。有时缺如。

#### 16.01.01.11 腱膜 *aponeurosis*

阔肌的腱性部分。呈薄膜状。

##### 16.01.01.11.01 腹外斜肌腱膜 *external oblique aponeurosis*

腹外斜肌在髂前上棘与脐之间连线以下移行为腱膜的部分。

##### 16.01.01.11.02 腹内斜肌腱膜 *internal oblique aponeurosis*

由腹内斜肌下缘部分肌纤维呈弓状跨过精索上方移行而成的腱膜，在腹直肌外侧缘与腹横肌的腱膜结合，形成腹股沟镰，附于耻骨梳。

##### 16.01.01.11.03 腹横肌腱膜 *transversus abdominis aponeurosis*

腹股沟区的腹横肌由肌肉部分移行而形成的腱膜。其上方主要部分形成了联合肌腱，其下方的部分纤维绕行于精索前方，构成辜提肌，覆盖于精索外层。其最下部分和内上部分的纤维是不连续的，这样形成了腹股沟韧带内侧 3/4 处无腹横肌附着的情况，这一区域的间隙形成了腹股沟管的后壁，仅有腹横筋膜覆盖，形成了腹部的薄弱区，也是斜疝突出的部位。

##### 16.01.01.11.03.01 腹横肌腱膜弓 *transversus abdominis aponeurotic arch*

由腹横筋膜与包裹腹横肌和腹内斜肌的筋膜在弓状下缘融合形成的弓状腱膜结构。

#### 16.01.01.12 腹股沟韧带 *inguinal ligament*

由腹外斜肌腱膜下缘在髂前上棘至耻骨结节之间向后向上反折并增厚形成的韧带。

#### 16.01.01.13 腔隙韧带 *lacunar ligament*

又称“陷窝韧带”，“金贝尔纳特韧带 (*Gimbernath ligament*)”。由腹股沟韧带内侧端一小部分纤维向后向下转折形成的韧带。由西班牙解剖学家金贝尔纳特 (*Gimbernath*) 于 1793 年首次描述。

#### 16.01.01.14 耻骨梳韧带 *pectineal ligament*

又称“库珀韧带 (*Cooper ligament*)”。腔隙韧带向外侧延续并附着于耻骨梳的部分。由英国解剖学家库珀 (*Cooper*) 于 1804 年首次描述。

#### 16.01.01.15 髂耻束 *iliopubic tract*

由腹横筋膜至腹股沟韧带向后的游离缘处加厚形成的解剖结构。

#### 16.01.01.16 腹膜前环 *preperitoneal loop*

内环深处腹膜浅面一条连接腹膜和输精管、精索血管后方的环状纤维索带。

#### 16.01.01.17 腹股沟管 *inguinal canal*

腹股沟韧带内侧半上方的腹壁组织中的一个斜行裂隙。与腹股沟韧带平行，由内、外口和上、下、前、后四壁组成。男性有精索穿过，女性有子宫圆韧带穿过。

##### 16.01.01.17.01 腹股沟管浅环 *superficial inguinal ring*

又称“腹股沟管外环”“皮下环”。腹外斜肌腱膜纤维在耻骨结节外上方形成的一个三角形的裂隙。

##### 16.01.01.17.02 腹股沟管深环 *deep inguinal ring*

又称“腹股沟管内环”、“腹环”。位于腹股沟韧带中点上方约 1.5cm 处，腹横筋膜随精索向外突出而形成的一个卵圆形孔。即精索由腹腔进入腹股沟管的入口。

#### 16.01.01.18 精索 *spermatic cord*

从腹股沟管深环穿经腹股沟管，出腹股沟管浅环后延至睾丸上端的圆索状结构。主要由输精管、进出睾丸的血管、淋巴管和神经包以被膜而成。

16.01.01.18.01 精索被膜 tunica of spermatic cord

精索表面包裹的三层膜样解剖结构。从内向外依次是精索内筋膜、辜提肌筋膜和精索外筋膜。前两者是精索腹股沟管段的固有被膜层,后者只有腹股沟管浅环以下的精索段才具备。

16.01.01.19 子宫圆韧带 round ligament of uterus

起于子宫外侧缘,经过腹股沟管,终止于阴阜及大阴唇的长条状圆索样结构。由平滑肌和结缔组织构成。主要功能是维持子宫前倾。

16.01.01.20 辜丸固有鞘膜 tunica vaginalis propria of testis

鞘突下段形成的包绕辜丸部分。分为脏、壁两层,两层之间可有鞘膜腔存在。鞘膜腔内液体积聚增多形成辜丸鞘膜积液。

16.01.01.21 股管 femoral canal

位于股鞘内侧的一个狭长的漏斗形间隙。长约1~1.5cm,上口为股环,通腹膜前间隙;下口为盲端,正对隐静脉裂孔。内含脂肪疏松结缔组织和淋巴结。

16.01.01.21.01 股环 femoral ring

股管的上口。前界为腹股沟韧带,后界为耻骨梳韧带,内侧为腔隙韧带,外侧为分隔股静脉的纤维隔。

16.01.01.21.02 隐静脉裂孔 saphenous hiatus

又称“卵圆窝(oval fossa)”。阔筋膜在耻骨结节外下方3cm处形成的一卵圆形凹陷。位于腹股沟韧带内、中1/3交界处下方约2.5-3cm处。

16.01.01.21.03 筛状板 lamina cribrosa

又称“筛筋膜”。隐静脉裂孔表面覆盖的一层薄弱筋膜。内含许多小孔,有静脉和淋巴管穿过。

16.01.01.21.04 股鞘 femoral sheath

腹内筋膜向股部延伸形成的盲囊状结构,包裹股血管的起始段。

16.01.01.22 腹膜前间隙 preperitoneal space

腹股沟管后壁腹横筋膜和腹膜之间的间隙。腹股沟区重要的解剖结构如精索血管、输精管以及支配该区域的神经血管走行于此间隙。

16.01.01.23 耻骨后间隙 retropubic space

又称“雷丘斯间隙(Retzius space)”“膀胱前间隙”。位于耻骨后膀胱前的解剖间隙。其前界为耻骨联合、耻骨上支及闭孔内筋膜,后界在男性为膀胱、前列腺,女性为膀胱,两侧界为脐内侧韧带,上界为壁腹膜在膀胱上缘返折处,下界在男性为盆膈和耻骨前列腺韧带,女性为盆膈和耻骨膀胱韧带。由瑞典解剖学家雷丘斯(Retzius)于1858年首先描述。

16.01.01.24 腹股沟区后间隙 retroinguinal space

又称“布格罗间隙(Bogrosspace)”。腹膜前间隙的一部分。其外侧为髂筋膜,前方是腹横筋膜,深层为壁层腹膜。与髂窝相连,内含脂肪组织。由法国解剖学家布格罗(Bogros)于1823年首先描述。

16.01.01.25 腹膜皱襞 peritoneal folds

腹、盆壁与脏器之间或脏器与脏器之间腹膜形成的隆起性皱襞。其深部常有血管走行。下腹部的腹膜皱襞分成脐正中韧带、左右侧的脐内侧韧带和脐外侧韧带。

16.01.01.25.01 脐正中襞 median umbilical fold

连于脐与膀胱尖之间的腹膜皱襞。内含胚胎时期的脐尿管闭锁后形成的脐正中韧带。

16.01.01.25.02 脐内侧襞 medial umbilical fold

位于脐正中襞两侧的腹膜皱襞。左右各一,内含脐动脉闭锁后形成的脐内侧韧带。

16.01.01.25.03 脐外侧襞 lateral umbilical fold

位于脐内侧襞的外侧的腹膜皱襞。左右各一,内含腹壁下动脉和静脉。

- 16.01.01.25.04 腹股沟外侧窝 lateral inguinal fossa  
又称“脐外侧窝”。在腹前壁内面脐外侧襞的外侧，恰与腹股沟管深环相对的一个凹窝。与腹股沟斜疝形成相关。
- 16.01.01.25.05 腹股沟内侧窝 medial inguinal fossa  
又称“脐内侧窝”。位于脐外侧襞和脐内侧襞之间的区域。与腹股沟直疝形成相关。
- 16.01.01.25.06 膀胱上窝 supravescical fossa  
位于脐内侧襞和脐正中襞之间的区域。腹腔脏器经前腹壁的膀胱上窝凸出可形成膀胱上疝。
- 16.01.01.26 肌耻骨孔 myopectineal orifice  
位于腹股沟区的薄弱区域。其内界为腹直肌，外界为髂腰肌，上界为腹横肌腱膜弓，下界为耻骨支和耻骨梳韧带。
- 16.01.01.27 腹股沟三角 inguinal triangle  
又称“直疝三角”、“黑塞尔巴赫三角，海氏三角（Hesselbach triangle）”。外侧边是腹壁下动脉，内侧边是腹直肌外侧缘，底边是腹股沟韧带围成的三角形区域。此处腹壁缺乏完整的腹肌覆盖，且腹横筋膜又比周围部分薄，故易发生疝。腹股沟直疝即在此由后向前突出。由德国外科医生黑塞尔巴赫（Hesselbach）于 1806 年首次描述。
- 16.01.01.28 腰上三角 superior lumbar triangle  
又称“格林费尔特-莱沙夫特三角（Grynfeltt-Lesshaft triangle）”。由下界是腹内斜肌后缘，内侧为骶棘肌的外侧缘，上界是下后锯肌的下缘围成的三角区域。有时第十二肋亦构成一缘，则略呈四边形。三角底为腹横肌筋膜，表面仅有背阔肌覆盖，是腰背部的薄弱区。1866 年法国外科医生格林费尔特（Grynfeltt）和 1870 年俄罗斯医生莱沙夫特（Lesshaft）独立发现该结构，故以二人姓氏命名。
- 16.01.01.29 腰下三角 inferior lumbar triangle  
又称“珀蒂三角（Petit triangle）”。由外界为腹外斜肌后缘，内界为背阔肌外缘，下界为髂嵴围成的三角区域。底部有腹内斜肌和腹横肌及其筋膜，表面无肌层覆盖，是腰部另一薄弱区。由 17 世纪法国外科医生让·路易·珀蒂（Jean Louis Petit）首次描述。
- 16.01.01.30 [腹股沟]危险三角 [inguinal] triangle of doom  
腹股沟区由内侧的输精管和外侧的生殖血管围成的三角形区域。髂血管位于其底部，通常由腹膜和腹横筋膜将其覆盖。疝修补术中应避免在此处缝合固定，以免发生严重的并发症。
- 16.01.01.31 [腹股沟]疼痛三角 [inguinal] triangle of pain  
髂耻束的下方及精索血管外侧所构成的三角区域。通常有生殖股神经及股外侧皮神经穿过。手术中该区域过度的分离、电灼或补片固定均可能导致神经的损伤或卡压，从而引起术后局部区域感觉异常或顽固性疼痛。建议腹腔镜手术中补片固定时应在髂耻束以上区域进行。
- 16.01.01.32 膈[肌] diaphragm  
又称“横膈”。位于胸、腹腔之间向上膨隆呈穹窿形的扁薄阔肌。构成胸腔的底和腹腔的顶。
- 16.01.01.32.01 膈肌脚 crura of the diaphragm  
膈肌后面部分的起源部。附着于第 1~3 腰椎体。
- 16.01.01.32.02 [膈]中心腱 central tendon  
膈各部肌纤维向中央移行的止点。
- 16.01.01.32.03 食管裂孔 esophageal hiatus  
位于膈肌后部膈肌脚之间的裂孔，是食管从胸腔下行到腹腔的通道。位置大约平对第 10 胸椎。

- 16.01.01.33 髂腹下神经 iliohypogastric nerve  
脊神经之一。发自腰丛，自腰大肌外缘发出，沿腰方肌的前面向外下行，在髂嵴上方穿入腹内斜肌和腹横肌间前行，在皮下环上方浅出。此神经发出皮支至臀外侧和皮下环上方的皮肤，肌支支配腹部肌肉。此神经受损害，则所分布区域运动、感觉出现障碍。
- 16.01.01.34 髂腹股沟神经 ilioinguinal nerve  
脊神经之一。在髂腹下神经的下方并与之平行，在肋下神经的正下出腰大肌外侧缘，在髂嵴上方穿过腹横肌至腹内斜肌深层，在腹股沟韧带中点附近，穿出腹内斜肌，进入腹股沟管，沿男性精索或女性子宫圆韧带前外侧一并出浅环，分布于男性阴囊或女性大阴唇、腹股区及股内侧上部皮肤，肌支也支配腹壁诸肌。
- 16.01.01.35 生殖股神经 genitofemoral nerve  
脊神经之一。发自腰丛，自腰大肌前面穿出后，在该肌的前面下行，经输尿管的后方行至腹股沟区，在腹股沟韧带上方分为生殖支和股支。在腹股沟疝修补术和盲肠后位阑尾手术时，应注意勿伤及此神经。
- 16.01.01.35.01 生殖股神经股支 femoral branch of genitofemoral nerve  
生殖股神经的分支之一。自生殖股神经发出后穿过股鞘和阔筋膜分布于股三角的皮肤。
- 16.01.01.35.02 生殖股神经生殖支 genital branch of genitofemoral nerve  
生殖股神经的分支之一。自生殖股神经发出后于腹股沟管深环处进入腹股沟管，随管内结构分布于睾提肌和阴囊，在女性随子宫圆韧带分布于大阴唇。
- 16.01.01.36 股外侧皮神经 lateral femoral cutaneous nerve  
脊神经之一。发自腰丛，自腰大肌的外侧缘发出，于髂前上棘内侧穿出髂耻束下方并分为两支。前支支配大腿前外表面的上部至膝部感觉，后支支配自大转子到大腿的中部的皮肤感觉。
- 16.01.01.37 肋间神经 intercostal nerves  
由第1~11对胸神经前支构成的脊神经。位于相应的肋间隙中，每侧各11条。肋间神经穿肋间内肌前行，在胸腹壁侧面，发出外侧皮支，穿肌浅出，分布于胸腹侧壁的皮肤。
- 16.01.02 生理学
- 16.01.02.01 [腹股沟疝]快门机制 [inguinal hernia] shutter mechanism  
又称“[腹股沟疝]百叶窗机制”。一种机体关闭内环对抗腹压以防止腹股沟疝发生的机制。表现为腹股沟管上壁的肌腱膜弓跨越精索上方，通过肌肉的强有力收缩使腱膜弓纤维变短、变直下降接近腹股沟韧带和腹股沟管后壁。
- 16.01.02.02 [腹股沟疝]吊带机制 [inguinal hernia]sling mechanism  
腹横肌收缩、紧张可适度包绕精索进而使腹股沟管内环浅面产生括约肌样作用，起保护内环和防止腹股沟疝发生的机制。
- 16.01.03 病理学
- 16.01.03.01 疝囊 hernia sac  
壁腹膜经疝环突出和延伸的囊袋。分为疝囊颈、疝囊体和疝囊底3个部分。
- 16.01.03.01.01 假性疝囊 pseudohernia sac  
腹股沟直疝覆盖于疝囊表面的腹横筋膜。疝囊剥除后，局部腹横筋膜的形态外观几乎等同于疝囊。
- 16.01.03.01.02 疝囊颈 hernia neck  
壁层腹膜与疝囊体移行部分。体表对应的位置是腹壁筋膜缺损或薄弱的边缘。
- 16.01.03.01.03 疝内容物 hernia content  
进入疝囊的腹内脏器或组织。以小肠最多见，大网膜次之。
- 16.01.03.01.04 疝外被盖 hernia outer cover

疝囊表面的腹壁各层组织。包括皮肤、皮下组织、肌肉和筋膜等。

#### 16.01.02.02 鞘状突 *processus vaginalis*

胚胎期腹膜从腹股沟管深环处向浅环和阴囊方向形成的袋状突起。婴儿出生前后随着睾丸降至阴囊内，鞘状突通常会闭塞或消失。

#### 16.01.03.02.01 鞘状突未闭 *patent processus vaginalis*

胚胎时期当睾丸进入阴囊后，鞘状突在深环与睾丸之间完全或部分未闭合的现象。少数个体是在出生后完成鞘状突闭合的过程，也有些人可能终生不闭。是小儿腹股沟疝和鞘膜积液发生的解剖基础。

#### 16.01.03.03 巴雷特食管 *Barrett esophagus*

食管下段的复层鳞状上皮被单层柱状上皮所替换的一种病理现象。部分上皮易发生癌变。由英国外科医生巴雷特（Barrett）于1950年首次描述。

#### 16.01.03.04 一过性食管下括约肌松弛 *transient lower esophageal sphincter relaxation*

非吞咽情况下食管下括约肌自发性的松弛活动。时间超过吞咽时食管下括约肌松弛的时间。是正常人生理性胃食管反流的主要原因，也是食管下括约肌静息压正常的胃食管反流患者的主要发病机制。

## 16.02 疾病及分类

### 16.02.01 先天性疾病

#### 16.02.01.01 隐睾 *cryptorchidism; undescended testis*

睾丸未下降至阴囊的状态。包括睾丸下降不全和睾丸异位。临床上绝大多数为睾丸下降不全。

#### 16.02.01.01.01 睾丸下降不全 *incomplete orchioptosis*

睾丸停留在下降过程的途中而未能进入阴囊的疾病。下降不全的睾丸常位于腹股沟管内，易被误诊为腹股沟斜疝。

#### 16.02.01.02 睾丸鞘膜积液 *testicular hydrocele*

又称“阴囊鞘膜积液”“阴囊积水”。围绕睾丸的鞘膜腔内的病理性液体积聚。主要表现为阴囊有不能回纳的积液肿块，透光实验呈阳性。

#### 16.02.01.03 精索鞘膜积液 *funicular hydrocele*

胎儿睾丸从腹腔降入阴囊后，从腹腔到阴囊的通路在精索部位未关闭，而在腹腔与睾丸两端关闭，形成的位于腹股沟管内的病理性液体积聚。特征性表现是可随同侧睾丸牵拉而移动。

#### 16.02.01.04 交通性鞘膜积液 *communicating hydrocele*

精索部位鞘状突在出生后未闭合，造成腹腔内液体与鞘膜腔内液体相通而出现的病理性液体积聚。

#### 16.02.01.05 原发性腹壁疝 *primary ventral hernia*

先天或自发性产生的腹壁疝。包括脐疝、白线疝、半月线疝、腰疝等。

#### 16.02.01.05.01 婴儿脐疝 *infantile umbilical hernia*

脐部发育缺陷脐环未闭合或脐带脱落后脐带根部组织与脐环粘连愈合不良，在腹内压力增高的情况下，网膜或肠管经脐部薄弱处突出而形成的疝。

#### 16.02.01.05.02 白线疝 *linea alba hernia; hernia of white line*

又称“腹上疝”。发生在腹壁正中线的腹外疝。绝大多数发生在脐与剑突之间。除肿块外多无显著症状。

#### 16.02.01.05.03 半月线疝 *hernia of semilunar line*



又称“斯皮赫尔疝（Spigelian hernia）”。经腹直肌鞘外侧、沿半月线处的裂隙样缺损突出而发生的腹外疝。因容易发生嵌顿，明确诊断后应及时手术治疗。以比利时解剖学家斯皮赫尔（Spigelian）命名。

#### 16.02.01.05.04 腰疝 lumbar hernia

发生在第12肋至髂嵴之间的腹后外侧壁，后腹膜脂肪和/或腹腔内组织脏器经过此处上腰三角或下腰三角的薄弱缺损，突出到体表所形成的腹外疝。

##### 16.02.01.05.04.01 上腰疝 superior lumbar hernia

又称“格林费尔特-莱沙夫特疝（Grynfeltt-Lesshaft hernia）”。经腰上三角突出而形成的腰疝。由于该处只有腹横筋膜而没有背阔肌覆盖，故腰疝大多发生于此处。以法国外科医生格林费尔特（Grynfeltt）和俄罗斯外科医生莱沙夫特（Lesshaft）命名。

##### 16.02.01.05.04.02 下腰疝 inferior lumbar hernia

又称“珀蒂疝（Petit hernia）”。经腰下三角突出而形成的腰疝。由于该处有腹内斜肌保护，因此发生率低于上腰疝。以法国外科医生珀蒂（Petit）命名。

#### 16.02.01.06 腹裂 gastroschisis

一种罕见的先天性腹壁畸形。表现为出生后脐旁全层腹壁缺损并有内脏自缺损处脱出至腹腔外。多发生于低体重儿。

#### 16.02.01.07 脐膨出 omphalocele

胎儿期因脐及腹壁组织发育障碍致使腹腔脏器疝入脐带外膜而形成的疾病。是一种先天性腹壁发育不全的畸形。表现为腹部中央脐带处有透明的囊膜，内含物为小肠等腹腔脏器，囊壁外周与腹壁皮肤连接，囊壁近中央延续为脐带外膜。

#### 16.02.01.08 膈膨升 diaphragmatic eventration

完整的横膈膜因发育不全或不同程度的肌纤维萎缩、麻痹使膈肌抬高或隆起，使腹腔内脏器向胸腔突出而形成的疾病。临床少见，可发生于任何年龄段。按病因不同可分为先天性膈膨升和后天性膈膨升。

#### 16.02.01.09 先天性腹内疝 congenital internal hernia

由先天性腹内孔隙所致的腹内疝。包括后腹膜疝和先天性异常裂孔疝，前者如十二指肠旁疝、盲肠旁疝、乙状结肠间疝及膀胱上疝；后者如先天性肠系膜裂孔疝、网膜裂孔疝和阔韧带裂孔疝等。

##### 16.02.01.09.01 先天性膈疝 congenital diaphragmatic hernia

由于胚胎发育异常导致膈肌缺损，部分腹腔脏器疝入胸腔的疾病。常伴有同侧及对侧肺泡、支气管及肺血管发育不良。

##### 16.02.01.09.02 肠系膜裂孔疝 mesenteric hiatal hernia

胚胎发育过程中，肠背系膜局部退化消失出现裂孔，肠袢穿过裂孔形成的腹内疝。

###### 16.02.01.09.02.01 乙状结肠系膜裂孔疝 transmesosigmoid hernia

乙状结肠系膜上的裂孔处于开放状态而形成的腹内疝。

###### 16.02.01.09.02.02 横结肠系膜裂孔疝 transverse mesocolon herniation

肠管从横结肠系膜裂孔疝入小网膜囊内而形成的腹内疝。

###### 16.02.01.09.03 乙状结肠系膜疝 intramesosigmoid hernia

肠管从乙状结肠系膜根部和后腹膜之间的隐窝疝入的腹内疝。前缘为乙状结肠血管，疝囊向左外下方呈漏斗状伸展，浅面为乙状结肠系膜，深面为髂总血管和输尿管。

###### 16.02.01.09.04 乙状结肠间疝 intersigmoid hernia

肠管经乙状结肠系膜根部与后腹膜之间突入乙状结肠间隐窝而导致的腹内疝。

###### 16.02.01.09.05 左十二指肠旁疝 left paraduodenal hernia

肠管疝入十二指肠升部的左侧隐窝的十二指肠旁疝。开口向右，上界为十二指肠空肠曲、

胰腺下缘和左肾血管起始部，前界为肠系膜下静脉和左结肠动脉，右界为主动脉。疝囊向左侧深入，浅面为降结肠系膜，深面为左肾、输尿管和腰大肌。

16.02.01.09.06 右十二指肠旁疝 right paraduodenal hernia

肠管疝入十二指肠水平部和十二指肠空肠曲下方隐窝的十二指肠旁疝。开口向左，上界为十二指肠，后界为腰椎，前界为肠系膜上血管，疝囊向右侧深入，浅面为升、横结肠系膜，深面为右肾、输尿管、下腔静脉和腰大肌。

16.02.01.09.07 小网膜孔疝 lesser omental hernia

又称“网膜孔疝”、“温斯洛孔疝（foramen of Winslow hernia）”。游离的小肠袢通过网膜孔进入小网膜囊内形成的腹内疝。

16.02.01.09.08 盲肠旁疝 paracecal hernia

由小肠突入回盲部隐窝内形成的腹内疝。

16.02.01.09.09 肝镰状韧带裂孔疝 internal hernia through falciform ligament

肠管嵌入肝镰状韧带裂孔而产生的一种先天性腹内疝。

16.02.01.09.10 子宫阔韧带疝 broad ligament hernia;BLH

因子宫阔韧带上出现裂孔或产生孔道，肠管进入其中而产生的疝。

16.02.01.09.11 膀胱上内疝 internal supravescical hernia;ISH

肠襻及腹膜凸入耻骨后间隙和/或膀胱后间隙的腹内疝。发生于耻骨后间隙者为前膀胱上内疝，发生于膀胱后间隙者为后膀胱上内疝。

16.02.02 创伤性疾病

16.02.02.01 创伤性腹壁疝 traumatic ventral hernia

钝性物撞击腹部后造成腹壁局部肌肉和腱膜撕裂同时皮肤保持完整的腹壁疝。

16.02.02.02 创伤性膈疝 traumatic diaphragmatic hernia

外力损伤引起的膈肌破裂造成腹部脏器通过膈肌裂孔疝入胸腔而形成的疝。多发生于第4肋平面以下的胸部穿透伤及下胸部和上腹部严重闭合性损伤。

16.02.02.03 腹直肌鞘血肿 rectus sheath hematoma

多因腹壁的钝性和/或锐性损伤致腹壁下动、静脉的破裂而引起的腹直肌鞘内发生的血肿。表现为突发锐痛并逐渐加重，以收缩腹壁肌肉活动时疼痛加重为特点。

16.02.03 非肿瘤性疾病

16.02.03.01 疝 hernia

体内脏器或组织离开其正常解剖部位，通过先天或后天形成的薄弱点、缺损或孔隙进入另一部位而形成的一类疾病。

16.02.03.02 腹外疝 external abdominal hernia

腹腔内的脏器或组织连同壁层腹膜经腹壁薄弱点或孔隙向体表突出而致的疝。

16.02.03.02.01 腹壁疝 laparocoele; ventral hernia

各种原因导致腹腔内容物或腹膜外脂肪通过腹壁肌筋膜层组织的薄弱区域、裂隙或缺损向外突出而形成的疝。常有明显的疝环存在，但不包括腹股沟疝、盆底疝、膈疝。

16.02.03.02.01.01 继发性腹壁疝 secondary ventral hernia

由于手术、外伤等原因致腹壁完整性破坏所导致的腹壁疝。切口疝、造口旁疝、外伤性腹壁疝均属于此类。

16.02.03.02.02 腹股沟疝 inguinal hernia

腹腔内脏器通过腹股沟区的薄弱或缺损向体表突出而形成的疝。根据疝环与腹壁下动脉的关系，分为腹股沟直疝、腹股沟斜疝和腹股沟复合疝。

16.02.03.02.02.01 腹股沟直疝 direct inguinal hernia

疝囊经过腹壁下动脉内侧的直疝三角区直接由后向前突出的腹股沟疝。不经过内环，很少

进入阴囊。好发于年老体弱者。与直疝三角区的肌肉和筋膜发育不全、肌肉萎缩退化以及腹内压力升高等因素有关。

#### 16.02.03.02.02.02 腹股沟斜疝 indirect inguinal hernia

疝囊经过腹壁下动脉外侧的腹股沟管深环突出，向内、向下、向前斜行经过腹股沟管，再穿过腹股沟管浅环，并可进入阴囊的腹股沟疝。是最常见的腹外疝。男性占绝大多数。右侧比左侧多见。

#### 16.02.03.02.02.03 腹股沟复合疝 pants hernia; pantaloons hernia

又称“马鞍疝”“裤型疝”。腹股沟疝疝囊分别从腹壁下血管内侧和外侧突出，形成类似马鞍形状的疝。

#### 16.02.03.02.02.04 隐匿性腹股沟疝 occult inguinal hernia

又称“隐匿疝”。发病早期由于疝块仅位于腹股沟管内而未突出外环口的腹股沟疝。多数病人可没有任何症状，体征也不明显，术前诊断困难。仅少数病人表现为腹股沟区域或下腹部隐痛不适。

#### 16.02.03.02.03 股疝 femoral hernia

疝囊通过股环、经股管向卵圆窝突出的腹外疝。多见于女性。女性骨盆较宽广，腔隙韧带较薄弱，以致股管上口宽大松弛，故易发病。

#### 16.02.03.02.04 股血管周围疝 peripheral femoral hernia

发生在腹股沟韧带下方，位于股血管前方或外侧的腹外疝。临床上较为罕见。

#### 16.02.03.02.05 可复性疝 reducible hernia

站立、行走、劳动或腹内压骤增时疝出，平卧、休息或用手向腹腔推送时可完全回纳入腹腔内的疝。腹外疝的一种类型。

#### 16.02.03.02.06 难复性疝 irreducible hernia

疝内容物不能回纳或不能完全回纳入腹腔内的腹外疝。常由疝内容物与疝囊粘连所致。一般多发生在病程长的腹外疝病人。

#### 16.02.03.02.06.01 滑动疝 sliding hernia

简称“滑疝”。某些病程较长的疝，因内容物不断进入疝囊时产生的下坠力量导致疝囊颈上方的腹膜逐渐向疝囊牵拉形成的疝。尤其是髂窝区后腹膜与后腹壁结合得极为松弛，更容易被推移，以致盲肠（包括阑尾）、乙状结肠或膀胱随之下移而成为疝囊壁的一部分。最常见构成疝囊壁的内脏为一段肠管或膀胱，在右侧，盲肠最常受累；在左侧，乙状结肠最易受累。属于难复性疝的一种。

#### 16.02.03.02.07 嵌顿疝 incarcerated hernia

疝囊颈较小而腹内压突然增高时疝内容物可强行扩张囊颈而进入疝囊，随后因疝囊颈的弹性收缩又将内容物卡住使其不能回纳的疝。

#### 16.02.03.02.07.01 绞窄疝 strangulated hernia

嵌顿疝中肠管嵌顿状态如不及时解除，肠壁及其系膜受压情况不断加重可使动脉血流减少，最后导致血流完全阻断的疝。

#### 16.02.03.02.07.02 肠管壁疝 intestinal wall hernia

又称“里希特疝（Richter hernia）”。嵌顿的内容物仅为部分肠壁，系膜侧肠壁及其系膜并未进入疝囊，肠腔并未完全梗阻的嵌顿疝。由德国外科医生里希特（Richter）于 1785 年首次报道。

#### 16.02.03.02.07.03 小肠憩室疝 diverticulum hernia

又称“利特雷疝（Littre hernia）”。疝内容物为小肠梅克尔憩室的嵌顿性疝。由法国医生利特雷（Littre）于 1700 年首次报道。

#### 16.02.03.02.07.04 逆行绞窄疝 retrograde strangulation hernia

又称“迈德尔疝（Maydl hernia）”“W形肠绞窄（W-strangulation of bowel）”。有两个或更多的肠襻进入疝囊，其间的肠襻位于腹腔如“W”状的嵌顿疝。位于疝囊内的肠襻血运可以正常，但腹腔内的肠襻可能有坏死。由奥地利医生迈德尔（Maydl）于1895年首次报道。

16.02.03.02.07.04 阑尾嵌顿疝 incarcerated appendix hernia

又称“埃米扬德疝（Amyand hernia）”。疝内容物为阑尾的腹股沟管疝。由英国医生埃米扬德于1736年首次报道。

16.02.03.02.08 盆壁疝 pelvic wall hernia

腹腔或盆腔内容物由围绕骨盆及其底部等处的裂隙突出而导致的疝。

16.02.03.02.09 闭孔疝 obturator hernia

腹腔或盆腔内容物经闭孔向股三角区突出的腹外疝。

16.02.03.02.10 膀胱上疝 supravescical hernia

腹腔或盆腔内容物经前腹壁的膀胱上窝凸出而形成的疝。可分为外膀胱上疝或内膀胱上疝两种类型。前者从膀胱上窝向下凸出；后者则向下凸入耻骨后的雷丘斯间隙。

16.02.03.02.11 坐骨疝 sciatic hernia

腹腔或盆腔内容物由坐骨大孔突出而形成的疝。

16.02.03.02.12 会阴疝 perineal hernia

腹腔或盆腔内容物经盆腔底部的肌肉与筋膜间隙由会阴部脱出而形成的疝。根据疝与会阴横肌的关系分为前会阴疝和后会阴疝。前者疝囊穿过肛提肌而从会阴横肌前面的尿生殖膈膜中突出。后者疝囊自直肠与膀胱之间下行，出现于坐骨直肠窝或会阴部紧靠中缝处。

16.02.03.02.13 腹壁间疝 interparietal hernia

腹腔内容物从前腹壁各层之间突出的腹壁疝。疝环在肌肉之间。

16.02.03.02.14 脐疝 umbilical hernia

腹腔内容物由脐部薄弱区突出的腹外疝。

16.02.03.02.15 造口旁疝 parastomal hernia

腹腔内容物在腹壁造口周围的人造通道中突出所形成的腹壁疝。

16.02.03.02.16 切口疝 incisional hernia

腹腔内容物经手术切口所致缺损突出于体表发生的疝。因手术切口深处的筋膜层裂开或未愈合所致。

16.02.03.02.16.01 小切口疝 small incision hernia

腹壁缺损最大径小于4cm的切口疝。

16.02.03.02.16.02 中切口疝 medium incision hernia

腹壁缺损最大径为4~8cm的切口疝。

16.02.03.02.16.03 大切口疝 large incision hernia

腹壁缺损最大径在8~12cm之间的切口疝。

16.02.03.02.17.04 巨大切口疝 huge incisional hernia

腹壁缺损最大直径大于12cm或疝囊容积与腹腔容积比大于20%（不论其腹壁缺损最大径为多少）的切口疝。

16.02.03.02.18 穿刺孔疝 trocar-site hernia

发生在腹腔镜手术穿刺孔部位的疝。

16.02.03.03 腹内疝 internal abdominal hernia

脏器或组织进入腹腔内的间隙内而形成的疝。

16.02.03.03.01 后天性腹内疝 acquired internal hernia

又称“获得性腹内疝”。主要因后天性因素形成孔隙，肠管突入而形成的疝。

- 16.02.03.03.02 膈疝 diaphragmatic hernia  
膈肌存在先天性缺损或薄弱点或外伤性膈肌裂口,腹腔内脏器或组织经此进入胸腔所致的腹内疝。
- 16.02.03.03.03 食管裂孔疝 hiatal hernia  
腹腔内脏器或组织通过膈食管裂孔进入胸腔所致的腹内疝。
- 16.02.03.04 腹壁缺损 abdominal wall defect  
由于各种原因导致腹壁组成结构的分离、裂开、部分或全部缺失及松弛薄弱而形成缺损的状态。
- 16.02.03.04.01 原发性腹壁缺损 primary abdominal wall defect  
先天或自发产生的腹壁缺损。
- 16.02.03.04.02 继发性腹壁缺损 secondary abdominal wall defect  
由于手术、肿瘤切除、创伤、感染等原因导致的腹壁完整性破坏所产生的腹壁缺损。
- 16.02.03.04.03 巨大腹壁缺损 large abdominal wall defect;LAWD  
腹壁肌筋膜层缺损宽度大于等于 12cm 和/或腹腔内容物突出与腹腔容积比大于等于 20% 的腹壁缺损。
- 16.02.03.05 腹直肌分离 rectus abdominis diastasis; diastasis recti; divarication of the rectus abdominis, abdominal muscle separation  
两侧的腹直肌从腹中线向两侧异常分离的现象。表现为前腹壁在中线处向前突出。
- 16.02.03.06 腹壁膨出 abdominal bulge  
由于腹壁肌筋膜层组织的松弛、薄弱甚至缺失导致腹腔内容物向外突出的现象。常无明显的疝环存在。
- 16.02.04 肿瘤性疾病
- 16.02.04.01 纤维瘤 fibroma  
来源于纤维结缔组织的良性肿瘤。
- 16.02.04.02 硬纤维瘤 desmoid tumor  
又称“侵袭性纤维瘤病”“韧带样瘤”。来源于深部结缔组织,主要是肌肉内结缔组织及其被覆的筋膜或腱膜的单克隆纤维母细胞性肿瘤。在形态上表现良性,但其生物学行为属于低度恶性,呈侵袭性生长、易复发,但无转移。
- 16.02.04.03 纤维肉瘤 fibrosarcoma  
又称“黏液纤维肉瘤”。来源于成纤维母细胞的低度恶性软组织肿瘤。
- 16.02.04.04 [腹壁]血管瘤 [abdominal wall] hemangioma  
因腹壁血管内皮细胞增生或血管畸形形成的良性肿瘤。一般生长于腹壁肌肉内,多局限于某一组或一块肌肉内,边界清晰。多见于 20~30 岁病人。一般无临床症状。
- 16.02.04.05 皮样囊肿 dermoid cyst  
在胚胎发育中少量外胚叶组织遗留于皮肤、黏膜下或深部组织内所形成的囊肿样结构。
- 16.03 临床表现
- 16.03.01 复发疝 recurrent hernia  
疝修补术后再次发生的疝。根据发生过程不同分为两类:真性复发疝和假性复发疝。
- 16.03.01.01 真性复发疝 true recurrence hernia  
由于技术上的问题或病人本身的原因,在初次疝手术的部位再次发生的疝。特点是在解剖部位及疝类型上,与初次手术的疝相同。
- 16.03.01.02 假性复发疝 pseudo-recurrence hernia  
并非真正意义上手术后复发的疝。分类包括遗留疝和新发疝。
- 16.03.01.02.01 遗留疝 missed hernia

又称“伴发疝”。初次疝手术时除了手术处理的疝外，还存在的另外的疝。

#### 16.03.01.02.02 新发疝 new onset hernia

初次疝手术时经彻底探查并排除了伴发疝，疝修补手术成功并于手术若干时间后再发生的疝。疝的类型与初次手术的疝相同或不相同，但解剖部位不同。

#### 16.03.02 [疝修补术后]膨出 [posthernioplasty] bulge

疝修补术后局部腹壁强度不足或者补片拉伸松弛后的腹壁隆起现象。

#### 16.03.07 [疝修补术后]血清肿 [posthernioplasty] seroma

疝修补术后手术创面或原疝突出部位的非血或脓液性质的液体积聚。

#### 16.03.08 [疝修补术后]补片感染 [posthernioplasty] mesh infection

疝修补后补片区域发生的感染。主要表现为手术区域的红、肿、疼，可伴有切口流脓、切口不愈合、窦道形成等。

#### 16.03.09 [疝修补术后]急性疼痛 [posthernioplasty] acute pain

腹股沟疝修补术后 72 小时内出现的腹股沟区剧烈疼痛。

#### 16.03.10 [疝修补术后]慢性疼痛 [posthernioplasty] chronic pain

腹股沟疝术后疼痛持续 3 个月以上且影响日常活动的持续性中度疼痛。

#### 16.03.12 [疝修补术后]输精管横断 [posthernioplasty] vas deferens transection

腹股沟疝修补术中因输精管损伤导致其横断的并发症。

#### 16.03.13 [疝修补术后]输精管梗阻 [posthernioplasty] vas deferens obstruction

腹股沟疝修补术后输精管发生炎症、粘连或纤维化，最终致输精管管腔增厚狭窄的术后并发症。

#### 16.03.14 [疝修补术后]缺血性睾丸炎 [posthernioplasty] ischemic orchitis

因行腹股沟疝修补术导致的睾丸慢性、无菌性、缺血性炎症。多发生在手术后 24~72 小时。临床特点是睾丸肿大，呈木样僵硬，疼痛，伴低热，病程可持续 5~6 周。

#### 16.03.15 [疝修补术后]睾丸萎缩 [posthernioplasty] testicular atrophy

因行腹股沟疝修补术导致的缺血性睾丸炎继续发展后演变成的以睾丸萎缩并丧失功能为特征的疾病。

#### 16.03.16 [疝修补术后]阴囊气肿 [posthernioplasty] scrotal emphysema

因行腹股沟疝修补术导致阴囊积气的现象。主要表现为术后阴囊较为松软的肿胀，无明显其他不适症状。最常发生于腹腔镜腹股沟疝修补术。

#### 16.03.17 [疝修补术后]补片侵蚀 [posthernioplasty] mesh erosion

因行疝修补术导致的主要表现为补片植入体内后侵蚀脏器的现象。是疝修补术后一种少见且较严重的并发症。

## 16.04 诊断

#### 16.04.01 食管测压 esophageal manometry

采集从咽到胃部压力数据，对整段食管的收缩功能实时同步监测，以检测食管运动功能的方法。

#### 16.04.02 食管下段 24 小时 pH 值监测 24-hour lower esophageal pH monitoring

连续 24 小时持续动态监测食管下段 pH 值的技术。用以诊断病理性胃食管反流。可反映胃食管反流的次数及维持时间，返流发生的时间，症状及返流时间的吻合以及检测食管的排酸功能。

#### 16.04.03 食管酸灌注试验 esophageal acid perfusion test

又称“伯恩斯坦试验（Bernstein test）”。通过鼻胃管将等渗盐水与盐酸溶液交替滴注食

管的方法，对不能从食管下段 24 小时 pH 监测而确定是否患有胃食管反流病的病人进行症状诊断的试验。是确定酸反流是否是疼痛原因的一种敏感方法。由美国外科医生伯恩斯坦（Bernstein）于 1958 年首先报道。

#### 16.04.04 尼许斯分型系统 Nyhus classification system

依据疝的位置、缺损和疝囊的大小、直疝三角区和内环口周围腹横筋膜的强度及功能、疝的复合情况以及复发疝等条件进行的腹股沟疝的分型系统。由美国外科医生尼许斯(Nyhus)于 1993 年首先提出。

### 16.05 治疗

#### 16.05.01 非手术治疗

##### 16.05.01.01 [嵌顿疝]手法复位 [incarcerated hernia] manipulative reduction

应用手法将嵌顿疝推回腹腔内的治疗手段。

##### 16.05.01.02 医用疝带 truss

一种阻止疝块突出的装置。适用于年老体弱或伴有其他严重疾病而存在手术禁忌的腹股沟疝患者。

#### 16.05.02 手术治疗

##### 19.05.02.01 传统疝修补术 traditional hernioplasty

通过将缺损周围组织进行缝合修补治疗腹股沟疝的方法。基本原则是疝囊高位结扎、加强或修补腹股沟管管壁。

##### 16.05.02.01.01 疝囊高位结扎术 high ligation of hernial sac

显露疝囊颈后予以结扎、贯穿缝扎或荷包缝合，然后切除疝囊的手术方式。结扎应达内环口，术中以腹膜外脂肪为标志。

##### 16.05.02.01.02 巴西尼法 Bassini procedure

在精索后方把腹内斜肌、腹横肌和腹横筋膜与腹股沟韧带和髂耻束缝合在一起的传统疝修补术。通过加强的腹股沟管后壁，重建腹股沟管的保护功能，纠正腹股沟管变宽变短的病理生理状态，使腹股沟管恢复正常形态。由意大利外科医生爱德华多·巴西尼(Edoardo Bassini)于 1887 年首次提出。

##### 16.05.02.01.03 肖尔代斯法 Shouldice procedure

在巴西尼法疝修补术基础上改良的一种腹股沟疝低张力的修补术。需重叠缝合四层。由加拿大外科医生爱德华·厄尔·肖尔代斯(Edward Earle Shouldice)于 1953 年首次提出。

##### 16.05.02.01.04 弗格森法 Ferguson procedure

在精索前方将腹内斜肌下缘和联合腱缝至腹股沟韧带上的传统疝修补术。由美国外科医生亚历山大·休·弗格森(Alexander Hugh Ferguson)于 1899 年首次提出。

##### 16.05.02.01.05 霍尔斯特德法 Halsted procedure

将精索移位于皮下，在其深面先行腹内斜肌、联合肌腱与腹股沟韧带的对合缝合，再行腹外斜肌腱膜缝合的传统疝修补术。由美国外科医生威廉·斯图尔特·霍尔斯特德(William Stewart Halsted)于 1903 年首次提出。

##### 16.05.02.01.06 麦克维法 McVay procedure

将腹横筋膜、联合腱和耻骨梳韧带缝合在一起的传统疝修补术。由美国外科医生切斯特·麦克维(Chester McVay)于 1941 年首次提出。

##### 16.05.02.02 无张力疝修补术 tension-free hernioplasty

利用修补材料覆盖缺损的疝修补术。此法对正常组织解剖结构的干扰较小，层次分明，修补后周围组织无张力，故名。

- 16.05.02.02.01 平片无张力疝修补术 patch tension-free hernioplasty  
又称“李金斯坦无张力疝修补术(Lichtenstein tension-free hernioplasty)”。使用适当大小的补片材料置于腹股沟管后壁的疝修补术。由美国外科医欧文·李金斯坦(Irving Lichtenstein)于1986年首次提出。
- 16.05.02.02.02 疝环充填式无张力疝修补术 mesh plug tension-free hernioplasty  
又称“鲁特科夫法(Rutkow procedure)”。使用一个锥形网塞置入已返还疝囊的疝环中并加以固定,再用一成型补片置于精索后以加强腹股沟管后壁的疝修补术。由美国外科医生鲁特科夫(Rutkow)于1997年首次提出。
- 16.05.02.02.03 巨大补片加强内脏囊手术 giant prosthetic reinforcement of visceral sac;GPRVS  
在腹股沟处置入一块较大的补片以加强腹横筋膜的腹壁疝修补技术。通过巨大补片挡住内脏囊,后经结缔组织长入,补片与腹膜发生粘连实现修补目的。多用于复杂疝和复发疝。
- 16.05.02.02.04 普理灵装置疝修补术 prolene hernia system hernioplasty  
又称“吉尔伯特法(Gilbert procedure)”。使用一种"工"字形补片装置进行的腹股沟疝修补术。该装置包括上下两层补片及一个类似塞子的中间结合体,下层补片置于腹膜前间隙,用于加强肌耻骨孔,中间结合体用于加强疝环,上层补片用于加强腹股沟管后壁。由美国外科医生吉尔伯特(Gilbert)于1997年首次提出。
- 16.05.02.02.05 开放腹膜前修补术 open preperitoneal repair  
采用开放手术的方法,在腹膜前间隙植入补片的疝修补术。
- 16.05.02.02.05.01 库格尔法 Kugel procedure  
使用带聚丙烯弹力记忆环的补片进行疝修补的腹膜前修补术。由美国外科医生库格尔(Kugel)于1999年首次提出。
- 16.05.02.03 腹腔镜腹股沟疝修补术 laparoscopic inguinal herniorrhaphy  
通过使用腹腔镜技术完成的腹股沟疝修补术。主要包括经腹腔腹膜前修补、完全腹膜外修补和腹腔内修补三种方法。
- 16.05.02.03.01 经腹腔腹膜前修补 transabdominal preperitoneal approach;TAPP  
腹腔镜下经腹腔在腹膜前间隙植入补片的疝修补术。
- 16.05.02.03.02 完全腹膜外修补 totally extraperitoneal approach;TEP  
完全在腹膜外游离腹膜前间隙,剥离疝囊,置入补片于腹膜前间隙的疝修补术。
- 16.05.02.03.03 腹腔内补片修补 intraperitoneal onlay mesh;IPOM  
通过开放和/或腹腔镜等手术方式,将补片植入腹腔内,完成腹壁疝修补的手术。
- 16.05.02.03.04 精索壁化 perietalization of spermatic cord  
将腹膜自内环口疝囊颈水平与其后方的精索血管和输精管分离约5cm的疝囊超高位游离方法。目的是游离出足够大空间以保证补片能够平铺在精索成份表面而不会蜷曲。
- 16.05.02.04 经腹部分腹膜外修补术 transabdominal partial extraperitoneal repair;TAPE  
将修补材料部分放置腹腔内,另一部分放置在腹膜前间隙(即腹膜外,如部分放置在耻骨膀胱间隙)的疝修补术。
- 16.05.02.05 [腹壁疝]补片加强修复技术 mesh augmentation technique [for ventral hernia repair]  
腹壁疝修补术中腹壁肌筋膜层缺损关闭后进行补片修补的技术。
- 16.05.02.06 [腹壁疝]补片桥接修复技术 mesh bridging technique [for ventral hernia repair]  
腹壁疝修补术中未关闭或未完全关闭腹壁肌筋膜层缺损直接进行补片修补的技术。
- 16.05.02.07 [腹壁疝]皮下肌筋膜前修补 [ventral hernia] onlay repair  
将补片置于肌筋膜前的腹壁疝补片修补术。



- 16.05.02.08 [腹壁疝] 肌后修补 [ventral hernia] sublay repair  
创建、游离腹直肌后间隙或部分腹膜外间隙，并将补片置入此层面，以对腹壁疝进行修补的技术。
- 16.05.02.09 [腹壁疝] 全腔镜下肌后/腹膜外补片修补 [ventral hernia] Totally Endoscopic Sublay repair; TES  
腹腔镜下创建、游离、拓展腹直肌后间隙或/与腹膜外间隙，并将补片置入此层面，以对腹壁疝进行腔镜疝修补的技术。
- 16.05.02.09 [腹壁疝] 缺损间修补 [incisional hernia] inlay repair  
将补片与疝环边缘缝合固定的腹壁疝修补术式。
- 16.05.02.10 [腹壁疝] 腹膜前修补 [ventral hernia] preperitoneal repair  
将补片置于腹膜前间隙的腹壁疝修补术式。
- 16.05.02.11 [腹壁疝] 增加腹腔容量修补术 [ventral hernia] repair by increasing abdominal volume  
腹壁疝修补术中增加腹腔容量的技术。包括补片桥接修补技术和各种组织结构分离技术。
- 16.05.02.11.01 组织结构分离技术 component separation technique; CST  
利用前侧腹壁肌肉间的移位和滑行来增加腹壁的面积切口疝增加腹腔容量修补技术。种移位和滑行是通过对前侧腹壁的某一层肌肉和/或其腱膜进行松解来实现的。腹外斜肌及腱膜切开是最经典的类型。
- 16.05.02.11.01.01 内镜组织结构分离技术 endoscopic component separation technique; ECST  
通过内镜辅助在腹外斜肌与腹内斜肌间隙内建立空间来实施的组织结构分离技术。
- 16.05.02.11.02 腹横肌松解技术 transversus abdominis release; TAR  
通过切断部分腹横肌和其后的深层筋膜组织，获得最大程度的腹直肌后鞘及筋膜的中线推移，创造出宽阔的肌后空间，以便放置大张网片进行修补的技术。该技术保存了腹直肌的血管神经供应，更重要的是，还能够重建腹壁中线却无需分离皮瓣，从而减少伤口并发症的发生。
- 16.05.02.12 [腹壁缺损] 自体组织移植技术 [abdominal wall defect] autogenous tissue transplantation  
使用自体组织瓣进行腹壁缺损修复的重建技术。
- 16.05.02.12.01 带蒂阔筋膜张肌肌皮瓣 pedicled tensor fascia lata flap  
位于大腿外侧，包含阔筋膜张肌的肌皮瓣。其血供来自旋股外侧动脉升支。腹壁重建中最常使用的肌皮瓣。
- 16.05.02.12.02 大网膜瓣 omentum flap  
有蒂的大网膜组织瓣。带蒂或游离移植，多用于难愈性创面或组织缺损的修复。
- 16.05.02.13 组织扩张器技术 tissue expander technology  
通过组织扩张器扩张腹壁皮肤与肌筋膜组织来实现腹壁缺损修复重建的方法。
- 16.05.02.14 化学组织结构分离技术 separation technology of chemical tissue structure  
通过在腹部两侧扁平肌内注射肉毒杆菌毒素 A 可产生暂时性、可逆性的肌肉弛缓，达到延长腹壁周径和增加腹腔容积目的的技术。
- 16.05.02.15 腹腔减容技术 abdominal volume reduction technique  
通过切除腹腔内组织器官辅助腹壁缺损重建的技术。
- 19.05.02.16 腹腔镜造口旁疝修补术 laparoscopic repair of parastomal hernia  
在腹腔镜下进行的造口旁疝修补术。
- 16.05.02.17 钥匙孔法 keyhole procedure  
使用特制的中央带孔的造口旁疝专用补片，或将补片自一侧剪开，中央剪成多瓣状裂孔修

补造口旁疝的手术方式。

#### 16.05.02.13.02 休格贝克法 Sugarbaker procedure

一种用于修补造口旁疝的手术方式。其用补片将一段造口肠管（通常将其贴于疝环外侧腹壁）及其旁疝即腹壁缺损一起覆盖，使造口肠管紧贴腹壁，留出造口肠管通过的大小合适的空间，将其两侧钉合固定，再于疝环及补片周围钉合固定。由美国外科医生休格贝克（Sugarbaker）于1980年首次报道。

#### 16.05.02.13.03 腹腔镜造口重建法 lap-re-do procedure

原位重做造口的造口旁疝修补手术方式。其使用补片对缺损部位进行覆盖修补，将缺损缝合，再予以补片进行腹壁加强，并对造口进行了原位重建，最大程度地恢复了造口功能，预防复发。

#### 16.05.02.13.04 三明治技术 Sandwich procedure

一种用于修补造口旁疝的手术方式。先使用钥匙孔法用适当的补片将造口旁疝予以修补，再使用休格贝克法用另一张略大的补片将造口肠管及第一张补片全部覆盖的技术。

#### 16.05.02.14 抗反流手术 antireflux surgery

修补食管裂孔、恢复腹内食管下段及增加食管下段括约肌的压力、防止胃食管反流的术式。

#### 16.05.02.14.01 胃底折叠术 fundoplication

将胃底折叠缝于食管的抗反流手术。

##### 16.05.02.14.01.01 尼森胃底折叠术 Nissen fundoplication

将胃底从食管自后面拉至食管前面，把胃底折叠于腹内食管上，形成全周胃底折叠的抗反流手术。由瑞士外科医生尼森（Nissen）于1956年首先报道。

##### 16.05.02.14.01.02 多尔胃底折叠术 Dor fundoplication

从前方进行的部分胃底折叠，将胃底从食管的前壁拉向食管右侧壁进行缝合，形成半周部分胃底折叠的抗反流手术。由法国外科医生多尔（Dor）于1962年首次报道。

##### 16.05.02.14.01.03 图佩胃底折叠术 Toupet fundoplication

从后方进行的部分胃底折叠，将食管两侧胃组织分别缝合固定于食管侧壁，形成半周至部分胃底折叠的抗反流手术。由法国外科医生图佩（Toupet）于1963年首次报道。

##### 16.05.02.14.02 希尔胃后固定术 Hill posterior gastric fixation

经腹部切口行食管裂孔疝修补进而治疗胃食管反流病的术式。手术原理是恢复腹段食管，保持腹内食管段的长度，加大食管胃底夹角以及紧缩贲门部套索纤维，使食管下括约肌的腔内压升高。由美国外科医生希尔（Hill）于1967年首次报道。

## 17 胃与十二指肠外科

### 17.01 形态生理学

#### 17.01.01 解剖学

##### 17.01.01.01 胃 stomach

位于食管末端与十二指肠之间的囊状结构。是消化管各部中最膨大的部分，具有容纳和消化食物的作用。

##### 17.01.01.01.01 贲门 cardia

食管入胃的开口。即胃的入口。

##### 17.01.01.01.02 贲门部 cardiac part

胃贲门附近的部分。

- 17.01.01.01.03 胃底 fundus of stomach  
又称“胃穹窿”。胃贲门平面以上，向左上方膨隆的部分。
- 17.01.01.01.04 胃体 body of stomach  
自胃底与角切迹之间的胃的主体部分。
- 17.01.01.01.05 幽门 pylorus  
胃移行为十二指肠处的开口。是胃的出口。
- 17.01.02.01.05.01 幽门瓣 pyloric valve  
胃幽门部的黏膜形成的环形皱襞。突向十二指肠内，有阻止胃内容物进入十二指肠的功能。
- 17.01.02.01.05.02 幽门括约肌 pyloric sphincter  
由胃肌层的中层环形纤维在胃幽门部增厚形成的结构。在幽门瓣的深面。
- 17.01.01.01.06 幽门部 pyloric part  
角切迹至幽门之间的部分。
- 17.01.01.01.07 胃小弯 lesser curvature of stomach  
胃前、后壁相接的上缘处所形成的凹向右上方的弓状缘。与小网膜相连。
- 17.01.01.01.08 胃大弯 greater curvature of stomach  
前、后壁相接的下缘处所形成的凸向左下方的弓状缘。
- 17.01.01.01.09 食管胃结合部 esophagogastric junction  
管状食管和囊状胃结合处的虚拟解剖交界线。
- 17.01.01.01.10 希斯角 angle of His  
食管左缘与胃底间的夹角。是以德国解剖学家威廉·希斯（Wilhem His）命名。
- 17.01.01.01.11 胃角 angle of stomach  
胃小弯在接近最低点处弯度明显转向水平的部分。是胃窦和胃体在胃小弯侧的分界位置。由此向相对应的胃大弯缘作一虚拟线，即能划分胃体部和胃窦部，但从组织学上并无如此清晰的分界。
- 17.01.01.02 胃结肠韧带 gastrocolic ligament  
前两层的大网膜自胃大弯下降至横结肠前方并与其相连形成的韧带。内有胃网膜血管走行。
- 17.01.01.03 肝胃韧带 hepatogastric ligament  
从肝门向下延伸到胃小弯的左侧小网膜。内有胃左血管、胃右血管、淋巴结、神经等。
- 17.01.01.04 胃脾韧带 gastrosplenic ligament  
连于胃底部和脾门间的双层腹膜结构。与大网膜的左端相续，内含胃短动脉，为脾动脉向胃底的分支。
- 17.01.01.05 胃胰韧带 gastropancreatic ligament  
又称“胃胰皱襞”。由胃幽门窦后壁至胰头、颈及颈与体的移行部的腹膜皱襞结构。内含胃左血管及迷走神经后干的腹腔支。
- 17.01.01.06 胃膈韧带 gastrophrenic ligament  
连接胃底和食管腹段与膈下的双层腹膜结构。由于两层相距较远，使部分胃后壁缺少腹膜覆盖而形成胃裸区。
- 17.01.01.07 胃左动脉 left gastric artery  
腹腔干供应胃的分支。是腹腔干三个分支中较小的一支，自腹腔干发出后，行向左至胃贲门，再沿胃小弯行向右，分布至食管下端、胃小弯两侧的胃壁。
- 17.01.01.08 胃右动脉 right gastric artery  
肝固有动脉沿胃小弯分布的分支。自肝固有动脉的起始部发出，沿胃小弯行向左，与胃左动脉吻合。

- 17.01.01.09 胃网膜左动脉 left gastroepiploic artery  
脾动脉供应胃大弯和大网膜的分支。发自脾动脉入脾前的下位脾支，沿胃大弯行向右，分布于胃大弯和大网膜。末梢与胃网膜右动脉吻合。
- 17.01.01.10 胃网膜右动脉 right gastroepiploic artery  
胃十二指肠动脉供应胃大弯部胃壁及大网膜的分支。在十二指肠上部或幽门的后方发自胃十二指肠动脉，沿胃大弯行向左，分布至大网膜和胃大弯两侧的胃壁。
- 17.01.01.11 胃短动脉 short gastric artery  
脾动脉供应胃底的分支。通常为3~4支，自脾动脉入脾前的上位脾支发出，分布至胃底。
- 17.01.01.12 胃后动脉 posterior gastric artery  
脾动脉供应胃底后壁的分支。由脾动脉发出在网膜囊后壁的腹膜后上升，经胃膈韧带至胃底后面。
- 17.01.01.13 胃左静脉 left gastric vein  
又称“胃冠状静脉”。胃左动脉的伴行静脉。收集胃及食管下段的静脉血，直接注入肝门静脉。
- 17.01.01.14 胃右静脉 right gastric vein  
胃右动脉的伴行静脉。在胃小弯可与胃左静脉吻合，收纳同名动脉分布区的静脉血，在注入肝门静脉前接受幽门前静脉的汇入。
- 17.01.01.15 胃网膜左静脉 left gastroepiploic vein  
胃网膜左动脉的伴行静脉。收集邻近胃大弯的胃前、后壁和大网膜的静脉血。沿胃大弯由右向左上行，注入脾静脉起始处。
- 17.01.01.16 胃网膜右静脉 right gastroepiploic vein  
胃网膜右动脉的伴行静脉。沿胃大弯右行，接受胃前、后面和大网膜静脉支，汇入肠系膜上静脉。
- 17.01.01.17 胃短静脉 short gastric vein  
引流胃底及胃大弯左部的静脉血的管道。有3~4支，在胃脾韧带内，多注入脾静脉及上、中脾支。
- 17.01.01.18 胃后静脉 posterior gastric vein  
收集胃底和胃小弯部胃后壁静脉血的静脉。经胃膈韧带深面至网膜囊后壁腹膜深面，向下至胰上缘注入脾静脉，少数注入脾上极静脉。
- 17.01.01.19 贲门右淋巴结 right paracardial lymph node  
又称“第1组淋巴结”。沿胃左动脉升支第一分支分布的淋巴结。
- 17.01.01.20 贲门左淋巴结 left paracardial lymph node  
又称“第2组淋巴结”。沿左膈下动脉发出的食道贲门支分布、位于贲门左侧及后侧的淋巴结。
- 17.01.01.21 小弯淋巴结 lesser curvature lymph node  
又称“第3组淋巴结”。沿胃小弯分布于胃左动脉第二分支及以下、胃右动脉第二分支及以左之间的淋巴结。
- 17.01.01.22 大弯淋巴结 greater curvature lymph node  
又称“第4组淋巴结”。沿胃短动脉、胃网膜左动脉和胃网膜右动脉第二分支及远端分布的淋巴结。
- 17.01.01.23 幽门上淋巴结 suprapyloric lymph node  
又称“第5组淋巴结”。沿胃右动脉起始至第一分支分布的淋巴结。
- 17.01.01.24 幽门下淋巴结 infrapyloric lymph node  
又称“第6组淋巴结”。沿胃网膜右动脉第一分支及近端至胃网膜右静脉和胰十二指肠上

- 前静脉汇合处分布的淋巴结。
- 17.01.01.25 胃左动脉旁淋巴结 lymph node along trunk of left gastric artery  
又称“第7组淋巴结”。沿胃左动脉根部及其升支起始部之间分布的淋巴结。
- 17.01.01.26 肝总动脉旁淋巴结 lymph node along common hepatic artery  
又称“第8组淋巴结”。沿肝总动脉分布的淋巴结。
- 17.01.01.27 腹腔动脉旁淋巴结 celiac artery lymph node  
又称“第9组淋巴结”。沿腹腔动脉分布的淋巴结。
- 17.01.01.28 脾门淋巴结 splenic hilar lymph node  
又称“第10组淋巴结”。包括自胰尾部远端脾动脉附近、胃短动脉根部和沿胃网膜左动脉第一胃支近端分布的淋巴结。
- 17.01.01.29 脾动脉淋巴结 lymph node along trunk of splenic artery  
又称“第11组淋巴结”。沿脾动脉分布的淋巴结。
- 17.01.01.30 肝十二指肠韧带内淋巴结 hepatoduodenal ligament lymph node  
又称“第12组淋巴结”。在肝十二指肠韧带内，分布于肝动脉、门静脉和胆管周围的淋巴结。
- 17.01.01.31 胰头后淋巴结 lymph node on posterior to pancreatic head  
又称“第13组淋巴结”。分布于胰头后方，位于十二指肠乳头侧的淋巴结。
- 17.01.01.32 肠系膜血管根部淋巴结 lymph node along superior mesenteric vessels  
又称“第14组淋巴结”。沿肠系膜上血管分布的淋巴结。
- 17.01.01.33 结肠中动脉旁淋巴结 lymph node along middle colic artery  
又称“第15组淋巴结”。沿结肠中动脉分布的淋巴结。
- 17.01.01.34 腹主动脉旁淋巴结 para-aortic lymph node  
又称“第16组淋巴结”。沿腹主动脉分布的淋巴结。
- 17.01.01.35 胰头前方被膜下淋巴结 lymph node on the anterior surface of the pancreatic head beneath the pancreatic sheath  
又称“第17组淋巴结”。分布于胰头前方胰腺被膜下淋巴结。
- 17.01.01.36 胰体尾下缘淋巴结 lymph node along the inferior border of the pancreatic body and tail  
又称“第18组淋巴结”。沿胰体尾下缘分布的淋巴结。
- 17.01.01.37 膈下淋巴结 infradiaphragmatic lymph node  
又称“第19组淋巴结”。沿膈下动脉分布的淋巴结。
- 17.01.01.38 食管膈肌裂孔淋巴结 paraesophageal lymph node in diaphragmatic esophageal hiatus  
又称“第20组淋巴结”。分布于膈肌食管裂孔处的淋巴结。
- 17.01.01.39 下胸部食管旁淋巴结 paraesophageal lymph node in lower thorax  
又称“第110组淋巴结”。分布于下胸部食管旁的淋巴结。
- 17.01.01.40 膈上淋巴结 supradiaphragmatic lymph node  
又称“第111组淋巴结”。位于膈的胸腔面淋巴结。分为前、中、后3群，引流膈、壁胸膜、心包和肝上面的淋巴，其输出淋巴管注入胸骨旁淋巴结和纵隔前、后淋巴结。
- 17.01.01.41 后纵隔淋巴结 posterior mediastinal lymph node  
又称“第112组淋巴结”。在中纵隔后方和后纵隔内，沿胸主动脉和食管排列的淋巴结。引流心包、食管胸段和膈的淋巴，并收纳膈上淋巴结中、后群的输出淋巴管，其输出淋巴管注入胸导管。
- 17.01.01.42 迷走神经 vagus nerve

第十对脑神经。为行程最长、分布最广的混合性脑神经，由 5 种纤维成分组成。

17.01.01.42.01 迷走神经前干 anterior vagal trunk

左迷走神经在于食管下段前方逐渐集中延续而成的神经干。在腹段食管前方下行。随食管穿膈的食管裂孔进入腹腔，分布于胃前壁、肝和胆囊等。

17.01.01.42.02 迷走神经后干 posterior vagal trunk

右迷走神经于食管下段后面集中延续而成的神经干。在腹段食管后方下行。穿膈的食管裂孔进入腹腔，分布于胃后壁，其终支腹腔支与交感神经等共同构成腹腔丛，分支分布于腹腔内诸多脏器。

17.01.01.42.03 [迷走神经]胃前支 anterior gastric branch [of vagus nerve]

又称“前拉塔尔热神经（anterior Latarjet's nerve）”。迷走神经前干在贲门附近发出的分支。伴胃左动脉在小网膜内距胃小弯约 1cm 处右行，沿途发出贲门支和 4~6 条小支与胃左动脉的胃壁分支相伴行而分布至胃前壁，最后于胃角切迹附近以“鸦爪”形分支分布于幽门部前壁。最早由法国解剖学家拉塔尔热（Latarjet）命名。

17.01.01.42.04 [迷走神经]胃后支 posterior gastric branch [of vagus nerve]

又称“后拉塔尔热神经（posterior Latarjet's nerve）”。由迷走神经后干在贲门附近发出的分支。沿胃小弯后侧向幽门行走，沿途发出胃底支和 3~4 条小支伴随胃左动脉的胃壁分支至胃后壁，其走行与胃前支基本一致，最后以“鸦爪”形分支分布于幽门部后壁。最早由法国解剖学家拉塔尔热（Latarjet）命名。

17.01.01.43 十二指肠 duodenum

位于胃幽门与十二指肠空肠曲之间的部分小肠。全长约 25cm，因相当于十二个手指横向并列的长度而得名。

17.01.01.43.01 十二指肠球部 duodenal bulb

又称“十二指肠上部”。十二指肠的第一部分。自幽门向右并稍向后上方行走，至肝门下方向转而向下，形成十二指肠上曲，接续降部，长约 4~5cm，因管径粗大呈球形因而得名。

17.01.01.43.02 十二指肠降部 descending part of duodenum

十二指肠的第二部分。起自十二指肠上曲，垂直下行于第 1~3 腰椎体和胰头右侧，转向左行，形成十二指肠下曲接续于水平部，长约 7~8cm，十二指肠乳头开口于此。

17.01.01.43.03 十二指肠水平部 horizontal part of duodenum

又称“十二指肠横部”。十二指肠的第三部分。自十二指肠下曲水平向左，横过第 3 腰椎体前方至其左侧，移行为十二指肠升部，长约 10~12cm。肠系膜上动、静脉在其远侧前方纵行越过。

17.01.01.43.04 十二指肠升部 ascending part of duodenum

十二指肠的第四部分。自水平部末端起始，斜向左上方，至第 2 椎体左侧转向下，移行为空肠，此部最短，仅 2~3cm。十二指肠于空肠转折处形成的弯曲称为“十二指肠空肠曲”，被屈氏韧带固定于右膈脚上。

17.01.01.43.05 十二指肠空肠曲 duodenojejunal flexure

十二指肠于空肠转折处形成的弯曲。被十二指肠悬韧带固定于右膈脚上。

17.01.01.43.06 十二指肠大乳头 major duodenal papilla

十二指肠纵襞下端的一个乳头状隆起。是肝胰壶腹的开口处。

17.01.01.43.07 十二指肠小乳头 minor duodenal papilla

位于十二指肠大乳头上方 1~2cm 处的较小隆起。为副胰管的开口处，不恒定。

17.01.01.43.08 肝十二指肠韧带 hepatoduodenal ligament

连接肝脏面与十二指肠上部之间的右侧小网膜。其内主要有右前方的胆总管、左前方的肝固有动脉以及两者后方的肝门静脉。

- 17.01.01.43.09 十二指肠悬韧带 *suspensory ligament of duodenum*  
又称“特赖茨韧带 (Treitz ligament)”“屈氏韧带”。由来自连接右膈肌脚处与十二指肠空肠曲的十二指肠悬肠肌与包绕其表面的腹膜皱襞共同构成的结构。是辨认十二指肠和空肠分界的重要解剖标志。由奥地利生理及解剖学家文策尔·特赖茨 (Wenzel Treitz) 于 1853 年首先报道。
- 17.01.01.44 胃十二指肠动脉 *gastroduodenal artery*  
肝总动脉供应胃及十二指肠的分支。在胃的幽门部上方发出, 经十二指肠上部的后方下行, 随即分为胰十二指肠上动脉和胃网膜右动脉两个终支。
- 17.01.01.45 胰十二指肠上动脉 *superior pancreaticoduodenal artery*  
胰十二指肠动脉供应十二指肠和胰的分支。由胃十二指肠动脉在幽门下缘发出, 分两支在胰头与十二指肠降部之间前、后面下行, 分布于十二指肠降部和胰头。
- 17.01.01.46 胰十二指肠下动脉 *inferior pancreaticoduodenal artery*  
肠系膜上动脉供应胰和十二指肠的分支。自肠系膜上动脉根部发出, 分前、后支与胰十二指肠上动脉的前、后支吻合, 分布于十二指肠降部和胰头。
- 17.01.01.47 胰十二指肠上静脉 *superior pancreaticoduodenal vein*  
与同名动脉伴行的静脉。包括胰十二指肠上前静脉和胰十二指肠上后静脉, 前者经胃网膜右静脉汇入肠系膜上静脉, 或汇入结肠右静脉与胃网膜右静脉汇合成的静脉干后汇入肠系膜上静脉, 后者多经胆总管后方走行并在其左侧向上汇入门静脉。
- 17.01.01.48 胰十二指肠下静脉 *inferior pancreaticoduodenal vein*  
与同名动脉伴行的静脉。多经空肠静脉汇入肠系膜上静脉, 也可直接汇入肠系膜上静脉, 或汇入脾静脉或肠系膜下静脉。
- 17.01.01.49 十二指肠后静脉 *posterior duodenal vein*  
引流十二指肠上部后壁, 与胃十二指肠动脉伴行汇入幽门上静脉或幽门下静脉。
- 17.01.01.50 大网膜 *greater omentum*  
连于胃大弯与横结肠之间的双层腹膜结构。呈围裙状下垂并覆盖于横结肠和大部分空、回肠的前面。
- 17.01.01.51 小网膜 *lesser omentum*  
连于膈、肝静脉韧带裂和肝门与胃小弯、十二指肠上部之间的双层腹膜结构。
- 17.01.01.51.01 网膜孔 *epiploic foramen*  
又称“温斯洛孔 (foramen of Winslow)”。网膜囊与腹膜腔的交通处。其前界为肝十二指肠韧带, 后界为下腔静脉, 上界为肝尾状叶, 下界为十二指肠上部。由十七世纪法国解剖学家雅各布·温斯洛 (Jacob Winslow) 命名。
- 17.01.02 组织学
- 17.01.02.01 黏膜 *mucosa*  
体腔内由上皮组织和结缔组织构成的膜状结构。由内向外又可以分为三层: 上皮层、固有层和黏膜肌层。
- 17.01.02.01.01 上皮 *epithelium*  
主要由上皮细胞紧密排列形成的组织。分为被覆上皮和腺上皮两大类, 具有保护、吸收、分泌和排泄等功能。
- 17.01.02.01.01.01 胃小凹 *gastric pit*  
胃区表面许多下陷的小凹。系胃腺的开口。
- 17.01.02.01.02 固有层 *lamina propria*  
黏膜中上皮下方的薄层疏松结缔组织。内有紧密排列的大量管状腺, 其细胞成分中除了成纤维细胞外, 还有较多的淋巴细胞、浆细胞、肥大细胞等, 纤维较细密, 以网状纤维为主。

17.01.02.01.03 黏膜肌层 muscularis mucosae

黏膜最外层的薄层平滑肌。其收缩可促进固有层内的腺体分泌物排出和血液运行，利于物质吸收和转运。

17.01.02.02 黏膜下层 submucosa

位于黏膜层之下，由疏松结缔组织和弹性纤维组成的结构。内含丰富的血管丛、淋巴管丛和自主神经丛，该层的存在使黏膜层可以在肌层上滑动。

17.01.02.03 肌层 muscularis

在黏膜下层和浆膜层之间，由多层平滑肌构成的结构。

17.01.02.04 浆膜下层 subserosa

胃肌层和浆膜之间一层薄薄的结缔组织。

17.01.02.05 浆膜 serosa

由薄层结缔组织与间皮构成的膜状结构。主要覆盖于胃、大部分小肠与大肠。

17.01.02.06 贲门腺 cardiac gland

分布于贲门部的胃腺。为单管腺，主要分泌黏液。

17.01.02.07 幽门腺 pyloric gland

分布于胃窦及幽门部的胃腺。呈分支较多而弯曲的管状黏液腺，内有较多内分泌细胞，是分泌黏液和促胃液素的主要腺体。

17.01.02.08 胃底腺 fundic gland

又称“泌酸腺”。分布于胃底和胃体部的胃腺。分支少，由主细胞、壁细胞、颈黏液细胞及内分泌细胞组成，是分泌胃酸、胃蛋白酶及内因子的主要腺体。

17.01.02.08.01 主细胞 chief cell

又称“胃酶细胞”。胃底腺中数量最多、分泌胃蛋白酶原的细胞。分布于腺体的体部和底部。细胞呈柱状，核圆形，位于基部，胞质基部呈强嗜碱性，顶部充满酶原颗粒。

17.01.02.08.02 壁细胞 parietal cell

又称“泌酸细胞”。胃底腺中合成和分泌盐酸和内因子的细胞。分布于腺体的颈部和体部。细胞体积较大，多呈圆锥形，核圆而深染，居中，可有双核，胞质呈均质而明显的嗜酸性。

17.01.02.08.03 颈黏液细胞 mucous neck cell

胃底腺中数量较少的、分泌可溶性的酸性黏液的细胞。位于腺体颈部，常呈楔形夹在其他细胞之间，核扁平，居细胞基底，核上方有很多黏原颗粒。

17.01.02.08.04 胃干细胞 gastric stem cell

胃底腺中可迁移分化的一种细胞。位于腺体顶部至胃小凹深部一带，胞体较小，呈低柱状。其增殖的子细胞，部分向上迁移，分化为表面黏液细胞；部分停留在局部或向下迁移，分化为其他胃底腺细胞。

17.01.02.09 D 细胞 D cell

分布于胃体、底和胃窦，分泌生长抑素的胃内分泌细胞。其分泌的生长抑素既可直接抑制壁细胞的功能，又可通过抑制肠嗜铬细胞而间接地作用于壁细胞。

17.01.02.10 G 细胞 G cell

分布于胃窦部，分泌胃泌素的胃内分泌细胞。其分泌的胃泌素可刺激壁细胞分泌盐酸，还能促进胃肠黏膜细胞增殖，使黏膜增厚，其功能也受局部 D 细胞的抑制。

17.01.02.11 卡哈尔细胞 Cajal cell

又称“间质卡哈尔细胞 (interstitial Cajal cell)”。存在于消化管壁肌层间的结缔组织中的一种与消化道节律性活动有关的间质细胞。呈多突起状，核椭圆形，胞质较少，需用特殊染色进行鉴定，可产生电信号传递给平滑肌细胞，引起肌层的节律性收缩。以西班牙神经解剖学家拉蒙·卡哈尔 (Ramon Cajal) 命名。



#### 17.01.02.12 十二指肠腺 duodenal gland

又称“布伦纳腺（Brunner gland）”。位于十二指肠黏膜下层内的腺体。为黏液性腺，其导管穿过黏膜肌层开口于腺体底部，分泌黏稠的碱性黏液，使肠腔内的 pH 达 8.2~9.3，保护十二指肠免受酸性胃液侵蚀，并为小肠液内各种消化酶的活化提供合适的 pH 环境，促进营养物质的吸收。由瑞士解剖学家约翰·康拉德·布伦纳（Johann Conrad Brunner）于 1866 年首次报道。

#### 17.01.03 生理学

##### 17.01.03.01 胃液 gastric juice

由胃壁黏膜层内的多种外分泌腺细胞分泌的无色透明酸性液体。pH 为 0.9~1.5，正常成人每日分泌量约为 1.5~2.5 升，主要成分有盐酸、胃蛋白酶原、黏液、内因子和碳酸氢盐，能对食物进行初步的化学性消化。其主要的生理功能包括消化功能、灭菌作用、保护胃黏膜作用、血液再生作用和钙和铁的吸收作用。

##### 17.01.03.01.01 胃酸 gastric acid

胃液中的盐酸。由泌酸腺中的壁细胞分泌。

##### 17.01.03.01.02 胃蛋白酶原 pepsinogen

主要由胃泌酸腺的主细胞合成和分泌的胃蛋白酶前体。以无活性的酶原形式储存在细胞内，进食、迷走神经兴奋等刺激可引起其释放增多，进入胃腔后在盐酸作用下，转变为有活性的胃蛋白酶。

##### 17.01.03.01.03 胃蛋白酶 pepsin

由胃蛋白酶原在盐酸或胃蛋白酶的自身催化作用下水解掉酶原 N 端碱性前体片段生成的水解酶。可水解食物中的蛋白质，使其分解成肽和胨、少量多肽以及氨基酸。只有在较强的酸性环境才能发挥作用，当 pH>5.0 时，胃蛋白酶完全失活。

##### 17.01.03.01.04 内因子 intrinsic factor, IF

由壁细胞分泌的一种糖蛋白。与进入胃内的维生素 B12 结合形成复合物，保护维生素 B12 不被小肠水解酶破坏，促进其在回肠末端吸收，若其分泌不足，会导致血浆中维生素 B12 减少，引起巨幼红细胞性贫血。

##### 17.01.03.02 胃肠激素 gastrointestinal hormone

由胃肠道黏膜的内分泌细胞合成和释放的具有生物活性的化学物质的统称。其中对消化器官功能影响较大的胃肠激素有促胃液素、促胰液素、缩胆囊素和抑胃肽。

#### 17.01.04 病理学

##### 17.01.04.01 癌前病变 precancerous lesion

一种容易发生癌变的黏膜病理组织学改变。但其本身尚不具备恶性特征，是由良性转变为癌过程中的病理变化。

##### 17.01.04.01.01 胃黏膜上皮化生 epithelial metaplasia of gastric mucosa

长期慢性炎症使胃黏膜表层上皮和腺上皮被肠型上皮细胞或幽门腺细胞所代替的现象。包括肠上皮化生和假幽门腺化生两种，表现为胃固有腺体被肠腺样腺体所代替，或胃底腺黏膜内出现幽门腺结构，是慢性胃炎的胃黏膜常见病理学特征，其分布范围越广，发生胃癌的危险性越高。

##### 17.01.04.01.02 胃黏膜上皮内瘤变 gastric intraepithelial neoplasia

又称“不典型增生”“上皮内异型增生（intraepithelial dysplasia）”。以胃黏膜上皮细胞出现异型性，分化异常，黏膜腺体结构紊乱为主要病理特征的一种胃癌的癌前病变。可分为轻度、中度和重度。

##### 17.01.04.01.02.01 胃高级别上皮内瘤变 gastric high-grade intraepithelial neoplasia

又称“胃黏膜上皮重度异型增生”。镜下以黏膜腺体结构异型性明显，细胞由柱状变为立

方形，细胞核大、核浆比增高、核仁明显，核分裂象增多为表现的上皮改变。可见病理性核分裂，特别重要的是细胞核延伸至腺体腔侧面、细胞极性丧失。

17.01.04.01.02.02 胃低级别上皮内瘤变 gastric low-grade intraepithelial neoplasia  
又称“胃黏膜上皮轻度异型增生”。镜下以胃黏膜轻微的结构紊乱和轻到中度的细胞学非典型性为主，细胞核伸长、有极性、位于基底部的上皮改变。有轻到中度核分裂活性，结构和细胞学异常局限于上皮层下 1/3。

17.01.04.02 早期胃癌分型 classification of early gastric cancer  
早期胃癌根据病灶大体形态进行的分型。包括隆起型（I 型）、表浅型（II 型）和凹陷型（III 型）。其中表浅型可分为表浅隆起型（IIa 型）、表浅平坦型（IIb 型）和表浅凹陷型（IIc 型）三种亚型。不同类型的早期胃癌，其生物学行为、发生、发展及预后有所差异。

17.01.04.02.01 隆起型早期胃癌 protruded type of early gastric cancer  
I 型早期胃癌。病灶呈不规则隆起，边界清楚可见，表面呈结节状，一般直径在 2cm 以上，无蒂或有蒂，隆起厚度常高于周围正常黏膜厚度的两倍以上。

17.01.04.02.02 表浅隆起型早期胃癌 superficially elevated type of early gastric cancer  
IIa 型早期胃癌。表浅型早期胃癌的一种亚型，病灶较平坦，可稍隆起，但隆起厚度不超过周围正常黏膜厚度的两倍。

17.01.04.02.03 表浅平坦型早期胃癌 superficially flat type of early gastric cancer  
IIb 型早期胃癌。表浅型早期胃癌的一种亚型，无肉眼可见的隆起或凹陷，常为较为平坦的斑块或糜烂，黏膜色泽变化不明显，可伴有瘢痕，境界常不清楚。

17.01.04.02.04 表浅凹陷型早期胃癌 superficially depressed type of early gastric cancer  
IIc 型早期胃癌。表浅型早期胃癌的一种亚型，病灶呈浅表凹陷，但深度只限于黏膜层内，形成癌性糜烂，此型最为常见。

17.01.04.02.05 凹陷型早期胃癌 excavated type of early gastric cancer  
III 型早期胃癌。病灶不规则，有明显的浅凹陷，表面经常有出血和覆盖污秽的渗出物，常可见其边缘的黏膜中断。

17.01.04.03 胃癌博尔曼分型 Borrmann classification of gastric cancer  
进展期胃癌的大体病理分型方法。根据肿瘤在黏膜面的形态特征和胃壁内的浸润方式分为四种类型，包括息肉（肿块）型、局限溃疡型、浸润溃疡型和弥漫浸润型，由德国医生博尔曼（Borrmann）于 1926 年首先提出。

17.01.04.03.01 息肉型胃癌 polypoid carcinoma of stomach  
又称“肿块型胃癌”。博尔曼 I 型进展期胃癌。肿瘤主要向胃腔隆起，成息肉状、伞状或结节状生长，常见表面坏死或浅表溃疡，基底较宽，浸润不明显，界限较清楚。此型胃癌生长较缓慢，转移发生较晚，组织学类型以乳头状、乳头管状或管状腺癌常见。

17.01.04.03.02 局限溃疡型胃癌 fungating carcinoma of stomach  
博尔曼 II 型进展期胃癌。肿瘤表面有明显的溃疡形成，溃疡边缘隆起呈现堤坝状，肿瘤界限较清楚、局限，向周围浸润不明显，组织学类型以分化型腺癌为主。

17.01.04.03.03 浸润溃疡型胃癌 ulcerating carcinoma of stomach  
博尔曼 III 型进展期胃癌。肿瘤表面有明显的溃疡形成，但溃疡边缘呈坡状隆起，部分被浸润破坏，肿瘤界限不清，向周围浸润较明显，癌组织在黏膜下的浸润范围超过肉眼所见的肿瘤边界，组织学类型以低分化腺癌和印戒细胞癌常见。

17.01.04.03.04 弥漫浸润型胃癌 diffusely infiltrating carcinoma of stomach  
博尔曼 IV 型进展期胃癌。肿瘤向胃壁各层弥漫浸润性生长，无明显的肿块隆起或溃疡形成，胃壁增厚变硬，黏膜皱襞小或不规则。若全胃受累及，胃腔变狭小，失去弹性，似革囊状，称为皮革胃。组织学类型以低分化腺癌、硬癌或印戒细胞癌常见。

#### 17.01.04.04 胃癌劳伦分型 Lauren classification of gastric cancer

一种以细胞形态、组织结构、生物学行为及流行病学特征为依据的胃癌分型方法。将胃癌分为肠型、弥漫型和混合型三种类型，由芬兰医生劳伦（Lauren）于1965年首先提出。

##### 17.01.04.04.01 肠型胃癌 intestinal type of gastric cancer

肿瘤细胞起源于肠化生黏膜的胃癌。劳伦分型的一种类型。一般有明显的腺管结构，为柱状或立方形，游离缘常可见刷状缘、似肠上皮的吸收细胞，有的癌细胞似肠化生的杯状细胞，癌旁黏膜常伴有广泛萎缩性胃炎和肠上皮化生。多见于老年男性，其发病与环境及饮食等因素密切相关，手术切除后预后相对较好。

##### 17.01.04.04.02 弥漫型胃癌 diffuse type of gastric cancer

肿瘤细胞起源于固有黏膜的胃癌。劳伦分型的一种类型。肿瘤为分化差的小圆形细胞，细胞间黏着力差，缺乏细胞连接，不形成腺管，呈弥漫性生长，癌旁黏膜无或仅有小片萎缩性胃炎和肠上皮化生。多见于年轻女性，易出现转移，预后差，部分有家族聚集倾向。

##### 17.01.04.04.03 混合型胃癌 mixed type of gastric cancer

劳伦分型中肿瘤细胞兼有肠型和弥漫型特征的胃癌。

##### 17.01.04.05 胃腺癌 gastric adenocarcinoma

来源于腺上皮的胃癌。是WHO组织学类型之一。是最常见的类型。癌细胞呈立方形或柱状，胞质内或腺管中常有少量黏液分泌，包括乳头状腺癌、管状腺癌、黏液腺癌、低粘附性癌和混合型腺癌。

##### 17.01.04.05.01 胃乳头状腺癌 gastric papillary adenocarcinoma

镜下表现为乳头状结构的胃腺癌组织学类型。癌细胞呈立方形或高柱状，排列在纤细的树枝状间质的周围。一般分化较好，癌细胞尚保持极向，癌灶深部常伴有明显的腺管结构。

##### 17.01.04.05.02 胃管状腺癌 gastric tubular adenocarcinoma

镜下表现为管状结构的胃腺癌组织学类型。由不同直径扩张或裂隙样和分支状的腺管组成，腺泡结构也可出现，癌细胞呈柱状、立方状或被腔内黏液压成扁平状。

##### 17.01.04.05.03 胃黏液腺癌 gastric mucinous adenocarcinoma

镜下表现为肿瘤组织含有大量细胞外黏液的胃腺癌组织学类型。黏液或在腺腔内，或形成大小不等的黏液结节，由纤维间质分隔，癌细胞漂浮在黏液物质中。癌细胞分化较低者呈印戒细胞样，分化较高者呈柱状，形成腺管或乳头，与印戒细胞癌相比，其预后较好。

##### 17.01.04.05.04 胃印戒细胞癌 gastric signet-ring cell carcinoma

因胞质内含有大量黏液，核被挤压于胞质一侧呈“印戒”样而得名的胃腺癌。属于胃低粘附性癌，癌细胞呈小巢状或索条状排列，具有较强的弥漫性浸润倾向。

##### 17.01.04.05.05 胃低分化腺癌 poorly differentiated gastric adenocarcinoma

分化较差的胃腺癌组织学类型。组织学呈髓样癌实性细胞巢或小巢状及索条状排列，基本没有腺管结构，多数癌细胞胞质内含有黏液，核一般比较小，呈类圆形或不正形，染色质丰富，核分裂相多见。

##### 17.01.04.06 胃鳞状细胞癌 gastric squamous cell carcinoma

来源于鳞状上皮的胃癌。是WHO组织学类型之一。是胃癌中较少见的组织病理学类型，多局限于胃窦部，一般认为由胃黏膜上皮在慢性炎症基础上发生鳞状化生而形成，预后较差。

##### 17.01.04.07 胃腺鳞癌 gastric adenosquamous carcinoma

同一癌灶内既有腺癌也有鳞癌成分的胃癌。是WHO组织学类型之一。腺癌和鳞癌两种成分的量几乎相等，或其中之一不少于1/3，两种成分可以呈碰撞瘤样结构，互相邻接，但多数表现为胃腺癌中伴有鳞状分化的肿瘤细胞。其生物学行为主要取决于腺癌的分化程度。

#### 17.01.04.08 胃未分化癌 gastric undifferentiated carcinoma

在组织形态及功能上均缺乏分化特征、不能确定其组织发生来源的胃癌。是 WHO 组织学类型之一。

### 17.02 疾病及分类

#### 17.02.01 先天性疾病

##### 17.02.01.01 十二指肠重复畸形 duplication of duodenum

又称“十二指肠重复囊肿 (duodenal duplication cyst)”。十二指肠区域形成的包含与正常消化道相同组织结构特征的球形或管形空腔肿物。是临床少见的十二指肠先天性发育畸形，常位于十二指肠内侧或后侧，多数为囊肿性。多见于 1 岁以内，男婴略高于女婴，手术是唯一的治疗方法。

##### 17.02.01.02 先天性肥大性幽门狭窄 congenital hypertrophic pyloric stenosis

由于幽门肌肥厚和水肿引起的胃输出道梗阻。本病多见于婴儿出生后 6 个月内，病因尚不清楚，有家族集中的倾向。

#### 17.02.02 创伤性疾病

##### 17.02.02.01 胃创伤 gastric trauma

由内力或外来暴力等各种致伤因素引起的胃损伤。

##### 17.02.02.02 十二指肠损伤 duodenal trauma

由内力或外来暴力等各种致伤因素引起的十二指肠损伤。因十二指肠毗邻肝、胆、胰及大血管，损伤常合并一个或多个脏器损伤。

#### 17.02.03 非肿瘤性疾病

##### 17.02.03.01 慢性萎缩性胃炎 chronic atrophic gastritis

胃固有腺体减少，可伴有化生、炎症细胞浸润的胃炎。内镜下可见胃黏膜萎缩变薄、透见黏膜下血管。可分为闭合型萎缩和开放型萎缩。

##### 17.02.03.02 慢性肥厚性胃炎 chronic hypertrophic gastritis

又称“胃黏膜肥厚症”“梅内特里耶病 (Ménétrier disease)”。以胃黏膜腺体增生、伸长引起胃黏膜增厚为主要特征的慢性炎症。由法国病理学家皮埃尔·梅内特里耶 (Pierre Ménétrier) 于 1888 年首先报道。

##### 17.02.03.03 消化性溃疡 peptic ulcer

主要发生于胃及十二指肠部位的急性或慢性溃疡。因溃疡的形成与胃酸和胃蛋白酶的消化作用有关而得名，可发生于食管、胃、十二指肠、胃-空肠吻合口附近以及含有胃黏膜的麦克尔憩室，其中胃、十二指肠球部溃疡最为常见。

###### 17.02.03.03.01 胃溃疡 gastric ulcer

多种致病因素导致的深及黏膜肌层或更深的胃黏膜缺损。好发于胃窦与胃体交界小弯处。

###### 17.02.03.03.02 十二指肠溃疡 duodenal ulcer

多种致病因素导致的十二指肠黏膜及黏膜肌层的缺损。好发于十二指肠球部的前壁或后壁。

###### 17.02.03.03.03 对吻溃疡 kissing ulcer

在十二指肠球部前后壁或胃腔相对称的部位同时出现的溃疡。在胃内好发于胃体部及幽门前后壁。

###### 17.02.03.03.04 难治性消化性溃疡 refractory peptic ulcer

经规范抗溃疡治疗而仍未愈合的消化性溃疡。多见于穿透性溃疡、球后及幽门管溃疡、多发溃疡等特殊类型的溃疡。

- 17.02.03.03.05 复发性消化性溃疡 recurrent peptic ulcer  
经治疗完全愈合后，于原位再发的消化性溃疡。
- 17.02.03.03.06 穿透性溃疡 penetrating ulcer  
向深处发展穿透胃十二指肠壁全层的消化性溃疡。因被邻近的器官或组织所阻隔而不与腹腔相通，形成包裹粘连。
- 17.02.03.03.07 复合性溃疡 compound ulcer  
胃溃疡和十二指肠溃疡同时存在的消化性溃疡。多见于男性，幽门狭窄或梗阻的发生率较高。
- 17.02.03.03.08 幽门管溃疡 pyloric channel ulcer  
位于胃幽门管处的溃疡。症状与十二指肠溃疡相似。胃酸分泌较高，餐后发生疼痛。早期出现呕吐，易出现幽门梗阻、出血和穿孔等并发症，对药物治疗反应较差。
- 17.02.03.03.09 球后溃疡 post-bulbar duodenal ulcer  
发生在十二指肠降部、水平部的溃疡。多位于十二指肠降部的初始段及乳头附近，溃疡多在后内侧壁，可穿透入胰腺。易出血。
- 17.02.03.03.10 无症状性溃疡 asymptomatic ulcer  
无腹痛或消化不良症状的溃疡。常以上消化道出血、穿孔等并发症为首发症状，可见于任何年龄，以长期服用非甾体抗炎药者及老年人多见。
- 17.02.03.03.11 急性胃十二指肠溃疡穿孔 acute perforation of gastroduodenal ulcer  
溃疡病穿透胃十二指肠全层出现的急性并发症。多见于十二指肠球部前壁偏小弯侧，或近幽门的胃前壁，穿孔后胃、十二指肠内容物进入腹腔，导致急性腹膜炎。
- 17.02.03.03.12 胃十二指肠溃疡大出血 massive hemorrhage of gastroduodenal ulcer  
以严重消化道出血为表现的胃十二指肠溃疡并发症。因溃疡基底血管受侵蚀破裂所致，大多数为动脉出血，以大量呕血、黑便、血红蛋白明显下降、休克前期或休克为主要临床表现。
- 17.02.03.03.13 胃十二指肠溃疡瘢痕性幽门梗阻 pyloric obstruction caused by gastroduodenal ulcer scar  
由溃疡瘢痕导致的以胃流出道梗阻为表现的胃十二指肠溃疡并发症。幽门附近的溃疡瘢痕愈合后缩窄，造成胃收缩时胃内容物因流出道梗阻而不能通过，并因此引发呕吐、营养障碍、水电解质紊乱和酸碱失衡等一系列改变。
- 17.02.03.04 胃扭转 gastric volvulus  
胃正常位置的固定机制障碍或胃邻近器官病变使胃移动，导致胃沿不同轴向发生部分或全部的异常旋转。引起腹痛、腹胀、呕吐等上消化道梗阻症状。
- 17.02.03.05 急性胃扩张 acute gastric dilatation  
非机械性梗阻所致的胃急性扩大，伴内容物大量潴留的疾病。临床上较少见，多发生于腹部手术后、暴饮暴食后以及长期卧床者。
- 17.02.03.06 胃恒径动脉综合征 caliber-persistent artery syndrome  
又称“迪厄拉富瓦病（Dieulafoy disease）”。以间歇性反复性呕血或柏油样便为主要症状的综合征。起病突然，无明显征兆。绝大多数位于贲门下 6cm 范围内的胃小弯侧后壁，因恒径动脉破裂出血引起。由法国医生乔治·迪厄拉富瓦（Georges Dieulafoy）于 1898 年首先报道。
- 17.01.03.06.01 恒径动脉 caliber-persistent artery  
进入黏膜下层的动脉分支内径并没有逐渐变细并在胃黏膜下形成毛细血管网而保持其内径的先天性发育异常。
- 17.02.03.07 胃石症 gastrolithiasis

在胃内形成的异物团块。常见胃石包括植物纤维团块和毛团块。

#### 17.02.03.08 胃结核 gastric tuberculosis

结核分枝杆菌侵及胃部引起的结核病变。由于胃液对结核分枝杆菌具有杀伤作用，故较为少见。多无特异临床表现。病理上分为溃疡型、粟粒结节型、肿块型和炎性增殖型。胃镜活检有助于诊断。包括贲门结核、幽门结核、胃底结核、胃体结核等。

#### 17.02.03.09 十二指肠结核 duodenal tuberculosis

结核分枝杆菌侵及十二指肠引起的结核病变。分为溃疡型、肥厚型和溃疡肥厚型。好发于近端。临床上多无特异表现。

#### 17.02.03.10 胃憩室 gastric diverticulum

胃壁的局限性袋状扩张或囊样突出。大多数患者无症状，仅在做胃部钡餐检查或胃镜时发现。临床表现主要为上腹剑突下钝痛、胀痛及烧灼感，或有阵发性加剧，可伴有恶心、呕吐甚至吞咽困难。

#### 17.02.03.11 十二指肠憩室 duodenal diverticulum

发生于十二指肠的突出于肠壁外的圆形、椭圆形或管形的袋状物。单发多见，多见于十二指肠降部凹面，亦有发生在水平部或升部。

#### 17.02.03.29 肠系膜上动脉综合征 superior mesenteric artery syndrome, SMA syndrome

又称“良性十二指肠淤滞症（benign duodenal stasis）”。因十二指肠水平部受肠系膜上动脉压迫导致肠腔梗阻，造成十二指肠近端淤滞、扩张的疾病。临床上出现上腹部胀满、腹痛、恶心与呕吐等一系列症状。其主要原因是肠系膜上动脉发出位置过低，肠系膜上动脉与主动脉之间夹角过小。

#### 17.02.04 肿瘤性疾病

##### 17.02.04.01 胃息肉 gastric polyp

起源于胃黏膜上皮的突入胃腔内的隆起性病变。内镜下可见黏膜表面圆形或椭圆形隆起性病变，少数呈分叶状，有蒂或无蒂。

##### 17.02.04.01.01 胃腺瘤性息肉 gastric adenomatous polyp

胃增生的黏膜上皮呈上皮内瘤变的良性局限性病变。内镜下多为平坦隆起型，隆起的表面较光滑，呈结节状或颗粒样表现。

##### 17.02.04.01.02 胃增生性息肉 gastric hyperplastic polyp

起源于胃小凹细胞的突入胃腔内的隆起性病变。内镜下表现为草莓状、局部隆起性病变，表面可有糜烂和白苔。

##### 17.02.04.01.03 胃炎性息肉 gastric inflammatory polyp

又称“胃炎性纤维性息肉”。以血管和纤维组织增生和多种形态的炎症反应为特征的非瘤样息肉。通常位于胃窦，大多单发。

##### 17.02.04.01.04 胃底腺息肉 fundic gland polyp

起源于胃底腺的突入胃腔内的隆起性病变。内镜下颜色正常、表面光滑，多无蒂。

##### 17.02.04.02 胃癌 gastric cancer

源于胃黏膜上皮组织的恶性肿瘤。

##### 17.02.04.02.01 早期胃癌 early gastric cancer

局限于黏膜或黏膜下层的浸润性胃癌。无论是否有淋巴结转移。

##### 17.02.04.12.02 进展期胃癌 advanced gastric cancer

癌组织侵达固有肌层或更深的胃癌。无论是否有淋巴结转移。

##### 17.02.04.12.03 多发性胃癌 multifocal gastric cancer

胃内同时有两个以上癌灶的胃癌。它们之间在肉眼和组织学上均无联系，间隔以正常黏膜，发生于隆起型者比溃疡型者多见。

#### 17.02.04.12.04 家族性胃癌 familial gastric cancer

呈家族聚集性的胃癌。与遗传因素相关。具有发病年龄早、弥漫型胃癌为主、分化差、近端胃多见等特点。

#### 17.02.04.13 库肯勃瘤 Krukenberg tumor

发生于卵巢的来源于胃肠道肿瘤的转移瘤。胃是最常见的原发部位，组织学诊断标准为存在卵巢浸润，镜下见产生黏蛋白的印戒细胞，卵巢间质伴有肉瘤样增生。好发于 30~49 岁绝经前女性，预后差。由德国医生弗里德里希·恩斯特·库肯勃(Friedrich Ernst Krukenberg)于 1896 年首先报道。

#### 17.02.04.14 残胃癌 remnant gastric cancer

因良性疾病行胃大部切除术 5 年以上或胃癌术后 10 年以上残胃出现的原发癌。

#### 17.02.04.15 原发性胃淋巴瘤 primary gastric lymphoma

原发于胃壁内淋巴滤泡的非上皮性恶性肿瘤。是最常见的结外淋巴瘤之一，可伴胃引流区域的淋巴结转移，但不包括全身性淋巴系统恶性肿瘤在胃壁内的继发病变。

#### 17.02.04.15.01 胃黏膜相关淋巴样组织淋巴瘤 mucosa associated lymphoid tissue lymphoma, MALT lymphoma

胃原发的低度恶性的 B 细胞淋巴瘤。起源于胃黏膜相关淋巴样组织，黏膜下层出现淋巴滤泡，逐渐向四周蔓延并侵犯全层。瘤体两面的黏膜或浆膜可以隆起但外观完整，随着病情进展黏膜表面可形成溃疡、出血或浸透全层致穿孔。

#### 17.02.04.16 胃肠道间质瘤 gastrointestinal stromal tumor, GIST

一类起源于胃肠道间叶干细胞的肿瘤。由于特异性酪氨酸激酶受体或血小板源性生长因子突变而引起。多由梭形细胞、上皮样细胞组成，细胞分化抗原(CD117、CD34)常呈阳性。恶性程度不一。

#### 17.02.04.17 胃平滑肌瘤 gastric leiomyoma

胃平滑肌来源的良性肿瘤。是最常见的胃间叶组织来源的良性肿瘤，多见于胃窦和胃体，圆形或椭圆形，一般小于 2cm，较大的肿瘤黏膜表面可形成溃疡。

#### 17.02.04.18 胃平滑肌肉瘤 gastric leiomyosarcoma

原发于胃平滑肌组织的恶性肿瘤。临床少见，多见于胃底和胃体，单发或多发，大小不等。

#### 17.02.04.19 神经内分泌肿瘤 neuroendocrine neoplasm, NEN

起源于肽能神经元和神经内分泌细胞的具有异质性的肿瘤。具有恶性潜能。这类肿瘤的特点是能储存和分泌不同的肽和神经胺。

#### 17.02.04.20 十二指肠腺癌 duodenal adenocarcinoma

起源于十二指肠黏膜上皮的腺癌。常为单发，可由腺瘤恶变而来，组织学上可见腺瘤-腺癌转化及腺癌中的残存腺瘤组织。多发生于降部乳头周围，球部最少见。

### 17.03 临床表现

#### 17.03.01 症状

##### 17.03.01.01 恶心 nausea

上腹部不适和紧迫欲吐的感觉。可伴有迷走神经兴奋的症状，如皮肤苍白、出汗、流涎、血压降低及心动过缓等，常为呕吐的前驱症状。

##### 17.03.01.02 呕吐 vomiting

通过胃的强烈收缩迫使胃和部分小肠内容物经食管、口腔排出体外的症状。

##### 17.03.01.03 呕血 hematemesis

上消化道疾病或全身性疾病所致的出血，血液经口腔呕出的症状。常伴有黑便，严重时

有急性周围循环衰竭的表现。

#### 17.03.01.04 消瘦 emaciation

由于各种原因造成体重低于正常低限的一种状态。

#### 17.03.01.05 贫血 anemia

循环中红细胞数量减少或血红蛋白浓度下降的病理状态。其正常值因年龄、性别、地区（尤其是海拔高低）的不同而略有不同。

#### 17.03.01.06 消化不良 dyspepsia

一种由胃肠动力障碍引起的疾病状态。临床表现为间断发作的上腹部不适或疼痛、饱胀、反酸、暖气等。包括功能性和器质性两类。

#### 17.03.02 体征

##### 17.03.02.01 舟状腹 scaphoid abdomen

仰卧时前腹壁凹陷几乎贴近脊柱，肋弓、髂嵴和耻骨联合显露，使腹外形如舟状的体征。是恶病质等慢性消耗性疾病的常见体征。

##### 17.03.02.02 胃肠型 gastrointestinal pattern

在胃肠道发生梗阻时，梗阻近端的胃或肠段饱满而隆起，在腹部视诊时可显示出各自的轮廓的体征。

##### 17.03.02.03 振水音 succussion splash

在胃内有多量液体及气体存留时，患者仰卧，医生以一耳凑近上腹部，同时以冲击触诊法振动胃部，即可听到的气、液撞击的声音。亦可将听诊器件置于上腹部进行听诊。

#### 17.03.03 特殊表现

##### 17.03.03.01 恶病质 cachexia

又称“恶液质”。因饥饿或疾病造成严重人体耗竭的状态。病理生理学特征是摄入食物减少、营养素代谢异常和肌肉萎缩。可能给疾病的临床结局带来不利影响。

##### 17.03.03.02 吻合口漏 anastomotic leakage

消化道吻合口愈合不良引起的消化道内容物向腹腔渗漏的现象。

##### 17.03.03.03 输入袢梗阻 afferent loop obstruction

消化道术后，因输入袢炎症肿胀或粘连扭曲成角而引起梗阻，导致近端扩张、消化液淤滞的病症。

##### 17.03.03.04 吻合口梗阻 anastomotic obstruction

因消化道吻合口水肿、狭窄导致的内容物无法通过的病症。

##### 17.03.03.05 输出袢梗阻 efferent loop obstruction

因炎症水肿、黏连压迫或扭曲成角等原因造成的吻合口远端输出袢内容物无法通过的病症。

##### 17.03.03.06 胃排空延迟 delayed gastric emptying, DGE

排除机械性梗阻的前提下，胃内容物排空障碍的病症。

##### 17.03.03.07 倾倒综合征 dumping syndrome

由于胃大部切除术后失去了幽门的节制功能，导致胃内容物排空过快，引起的以胃肠道症状和神经循环系统症状为特点的一系列临床综合征。是胃大部切除术后并发症之一，多见于比尔罗特Ⅱ式吻合术后。

##### 17.03.03.07.01 早期倾倒综合征 early dumping syndrome

在进食后 30 分钟以内发生的倾倒综合征。主要症状是上腹饱胀不适、腹泻、心悸、乏力、出汗、头昏、晕厥、大汗淋漓、面色苍白、呼吸深大等。原因为胃大部切除术后大量高渗食物过快地进入十二指肠或空肠，刺激肠道内分泌细胞分泌大量 5-羟色胺、缓激肽样多肽、血管活性肽等激素，使大量细胞外液渗入肠腔、循环血容量骤减而引起胃肠功能和血



管舒张功能的紊乱。

#### 17.03.03.07.02 晚期倾倒综合征 late dumping syndrome

又称“低血糖综合征”。在餐后 2~4 小时发生的倾倒综合征。表现为心慌、出汗、眩晕、无力、苍白、手颤等。其原因是胃大部切除术切除了胃窦，含糖食物快速进入空肠后被过快吸收使血糖急速升高，刺激胰岛  $\beta$  细胞释放大量胰岛素，而当血糖下降后，胰岛素未能相应减少，故出现上述症状。

#### 17.03.03.08 碱性反流性胃炎 alkaline reflux gastritis

碱性肠液、胰液和胆汁反流入残胃，胆盐、卵磷脂破坏胃黏膜屏障，氢离子逆向扩散而引起的化学性炎症。多见于比尔罗特 II 式吻合术后数月或数年发生，临床表现为呕吐胆汁样液伴上腹部及胸骨后烧灼样疼痛，进食后加重，抑酸剂治疗无效。

#### 17.03.03.09 Roux 淤滞综合征 Roux stasis syndrome

鲁氏 Y 形吻合术后 Y 形肠襻运动异常，产生逆向蠕动导致其内容物排空障碍而引起的综合征。主要表现为腹痛、腹胀、恶心、呕吐及食欲减退等胃肠道排空障碍症状。

#### 17.03.03.10 彼德森疝 Petersen hernia

鲁氏 Y 形吻合后 Roux 袢与横结肠系膜之间形成间隙，远端小肠通过其内而引起的腹内疝。由德国外科医生瓦尔特·彼得森 (Walther Petersen) 于 1900 年首次描述。

### 17.04 诊断

#### 17.04.01 影像学检查

##### 17.04.01.01 上消化道造影 upper gastrointestinal radiography

又称“上消化道钡餐造影”。采用口服产气粉和钡剂的方法达到双重造影效果，对口咽、食管、胃和十二指肠等疾病进行 X 线诊断的方法。

##### 17.04.01.02 钡餐 barium meal

经消化道应用的钡剂，主要成分为硫酸钡，当填充食管、胃肠道内腔时，在 X 线下可与周围组织形成明显对比，勾画出食管、胃肠道内腔和内壁结构细节，从而达到疾病检出和诊断的目的。

##### 17.04.01.03 充盈缺损 filling defect

在 X 线造影检查中，钡剂涂布的轮廓有局限性向内凹陷的影像表现，是腔内局限性肿块向腔内突出，造成局部钡剂不能充盈所致。恶性肿瘤造成的充盈缺损常不规则，而息肉造成的充盈缺损边界光滑规整。

##### 17.04.01.04 龛影 niche

在 X 线造影检查中，钡剂涂布的轮廓局限性外凸的影像表现。是消化性溃疡及肿瘤坏死性溃疡形成的腔壁凹陷，使钡剂充填后滞留其内所致。

#### 17.04.02 特殊检查

##### 17.04.02.01 幽门螺杆菌 Helicobacter pylori

一种螺旋形的革兰氏阴性菌，微需氧，特异定植于胃黏膜。宽 0.5 $\mu\text{m}$ ，长 2~6.5 $\mu\text{m}$ 。其主要特点是具有多条带鞘的鞭毛和高活性的尿素酶；其体形和鞭毛使其具有穿透黏膜并在黏液中运动的能力，尿素酶活性为其定植和生存提供帮助，与萎缩性胃炎、胃癌等多种胃病有关。

##### 17.04.02.02 尿素呼气试验 urea breath test, UBT

利用幽门螺杆菌尿素酶分解碳-13/碳-14 尿素产生标记二氧化碳通过肺排出的原理，采集并定量测出呼出气体中碳-13/碳-14 含量，诊断胃内有无幽门螺杆菌感染的检查方法。

##### 17.04.02.03 胃镜检查 gastroscopy

用于食管、胃和部分十二指肠的观察及操作的内镜检查技术。是诊断上消化道疾病最常用和最准确的方法，可以完成定性及分级诊断，并且可以进行镜下活检及治疗。

#### 17.04.02.04 电子内镜 electronic endoscope

通过微小的物镜光学系统将被观察的对象成像到光电转换器件上，以电线将信号传送到图像处理系统中，在监视器上输出处理后图像的内镜。

#### 17.04.02.05 纤维内镜 fiber endoscope

基于全反射导光原理，使用导光纤维束制成的软式内镜。

#### 17.04.02.06 胶囊内镜 capsule endoscope

胶囊形状的、经口进入消化道，通过收集拍摄图片进行检查的内镜。

#### 17.04.02.07 激光共聚焦显微内镜 confocal laser endomicroscope, CLE

头端整合共聚焦激光探头，并通过特殊的荧光剂，使用激光激发产生人体局部组织学图像的内镜。

#### 17.04.02.08 放大胃镜 magnifying gastroscope

可将胃黏膜放大并观察胃黏膜腺体表面小凹结构和黏膜微血管网形态特征细微变化的内镜。

#### 17.04.02.09 色素内镜检查[术] chromoendoscopy;dye endoscopy

又称“染色内镜检查术”。通过将色素染料导入内镜下的目标黏膜，使病灶与正常黏膜对比更加突出的内镜检查技术。

#### 17.04.02.10 荧光内镜检查[术] fluorescence endoscopy

利用组织的激光诱导自体荧光或应用外源性光敏剂后荧光光谱的差异性来判别组织性质的内镜检查技术。能发现和鉴别普通内镜难以发现的癌前病变及一些隐匿的恶性病变。

#### 17.04.02.11 窄带光谱成像 narrow band imaging, NBI

利用滤光器过滤掉内镜光源所发出的红蓝绿光波中的宽带光谱，仅留下窄带光谱用于诊断消化道各种疾病的内镜成像技术。

#### 17.04.02.12 超声内镜[检查] endoscopic ultrasound, EUS

在消化内镜头端安装上微型高频超声探头，对可疑的病变部位进行近距离的超声实时探测的诊断技术。

## 17.05 治疗

### 17.05.01 内科治疗

#### 17.05.01.01 质子泵抑制剂 proton pump inhibitor

通过与胃壁细胞中 H<sup>+</sup>-K<sup>+</sup>-ATP 酶 α 亚单位的巯基以共价键结合而使酶失活，进而抑制胃酸、胃蛋白酶分泌，用以治疗胃酸过多引起的消化性溃疡等疾病的药物。

#### 17.05.01.02 鼻胃管 nasogastric tube

从鼻腔经食管留置于胃的导管。可以经此给予肠内营养或进行胃肠减压。

#### 17.05.01.03 胃肠减压[术] gastrointestinal decompression

将胃管从鼻腔或口腔插入，连接一次性胃肠减压器，在负压和虹吸原理的作用下将胃内容物引出患者体外的治疗方法。

### 17.05.02 内镜治疗

#### 17.05.02.01 [胃肿瘤]内镜黏膜切除术 endoscopic mucosal resection for gastric tumor, EMR for gastric tumor

在内镜下将黏膜病灶整块或分块切除的方法。用于胃肠道浅表肿瘤诊断和早期胃癌的治疗。

- 17.05.02.02 [胃肿瘤]内镜黏膜下剥离术 endoscopic mucosal dissection for gastric tumor, ESD for gastric tumor  
选择使用的特殊电切刀, 内镜下逐渐分离黏膜层与固有肌层之间的组织, 将病变黏膜及黏膜下层完整剥离的方法。
- 17.05.02.03 内镜经黏膜下隧道肿瘤切除术 submucosal tunneling endoscopic resection, STER  
通过建立黏膜下隧道, 在内镜直视下进行黏膜下肿瘤切除, 最终进行黏膜夹闭的技术。
- 17.05.02.04 经皮内镜空肠造口术 percutaneous endoscopic jejunostomy, PEJ  
在内镜引导下, 经皮穿刺放置空肠造瘘管的微创技术。用于肠内营养和/或减压。
- 17.05.02.05 经皮内镜胃造口术 percutaneous endoscopic gastrostomy, PEG  
在胃镜引导下, 经皮穿刺放置胃造瘘管的微创技术。用于肠内营养和/或减压。
- 17.05.02.06 内镜扩张术 endoscopic dilatation  
在内镜直视下或借助内镜引进导丝, 放置扩张器, 达到扩张狭窄以缓解症状的一种治疗技术。
- 17.05.02.07 内镜注射止血术 endoscopic injection hemostasis  
利用内镜经特殊注射针, 将药物注射在出血病灶上或四周, 以达止血或避免再度出血的一种治疗技术。
- 17.05.02.08 内镜高频电灼术 endoscopic high-frequency electrocautery  
在内镜下, 利用高频电刀的切割能力进行组织分离的技术。
- 17.05.02.09 内镜全层切除术 endoscopic full-thickness resection, EFTR  
通过内镜对消化道进行穿透性全层切除, 并在内镜下进行缺损缝合的手术。
- 17.05.03 手术治疗
- 17.05.03.01 迷走神经切断术 vagotomy  
通过切断迷走神经消除神经性或体液性胃酸分泌, 治疗消化性溃疡的手术。根据阻断水平可分为四型: 迷走神经干切断术、选择性迷走神经切断术、高选择性迷走神经切断术以及保留交感神经的壁细胞迷走神经切断术。
- 17.05.03.02 胃切除术 gastrectomy; gastric resection  
切除全部或部分胃的手术。
- 17.05.03.02.01 全胃切除术 total gastrectomy, TG  
切除包含贲门到幽门的全部胃的手术。
- 17.05.03.02.02 远端胃切除术 distal gastrectomy, DG  
保留贲门、切除包括幽门在内的胃远端部分的手术。
- 17.05.03.02.02.01 比尔罗特 I 式吻合[术] Billroth I anastomosis  
远端胃大部切除术后, 将残胃和十二指肠吻合的消化道重建方式。由奥地利医生克里斯蒂安·阿尔伯特·特奥多尔·比尔罗特 (Christian Albert Theodor Billroth) 于 1881 年首先报道。
- 17.05.03.02.02.02 比尔罗特 II 式吻合[术] Billroth II anastomosis  
远端胃大部切除术后, 将残胃和上段空肠吻合, 并将十二指肠残端缝合关闭的消化道重建方式。由奥地利医生克里斯蒂安·阿尔伯特·特奥多尔·比尔罗特 (Christian Albert Theodor Billroth) 于 1881 年首先报道。
- 17.05.03.02.02.03 鲁氏 Y 形吻合[术] Roux-en-Y anastomosis  
全胃或远端胃切除术后常见的吻合方式之一。因吻合后消化道形态形似字母 Y 而得名, 具体吻合方法是距十二指肠悬韧带 10~15cm 处切断空肠, 远端空肠与残胃(食管)吻合。将距空肠-胃(食管)吻合口约 45~60cm 处的空肠与近端空肠吻合。由瑞士外科医生塞萨

尔·鲁（César Roux）于 1892 年提出。

17.05.03.02.02.04 胃空肠非离断鲁氏 Y 形吻合[术] gastrojejunal uncut Roux-en-Y anastomosis

在毕二式加布朗吻合的基础上行输入袢阻断的一种手术方式。因该术式未离断空肠而得名，可应用于胃切除后的消化道重建，具有保留空肠电节律连续性的特点，可能改善传统鲁氏 Y 形吻合导致的 Roux 淤滞综合征。

17.05.03.02.02.05 布劳恩吻合[术] Braun anastomosis

比尔罗特 II 式吻合时，在小肠输入和输出袢之间作 3~5cm 大小的侧侧吻合。以期减轻碱性反流性胃炎的发生，由德国外科医生海因里希·布劳恩（Heinrich Braun）于 1892 年首先报道。

17.05.03.02.03 近端胃切除术 proximal gastrectomy, PG

保留幽门，切除包括贲门在内的胃近端部分的手术。

17.05.03.02.03.01 双通道吻合 double tract anastomosis

切除近端大部分胃后，离断空肠上段，将远端空肠与食管、残胃、近端空肠依次吻合的手术方式。是近端胃切除后的一种防反流的消化道重建方式。

17.05.03.02.03.02 空肠间置术 jejunal interposition reconstruction

将一段空肠间置于食管与残胃之间，分别与食管和残胃做吻合的手术方式。是近端胃切除后的一种消化道重建方式，该术式以期减少食管残胃吻合术后反流性食管炎的发生。

17.05.03.02.03.03 管状胃食管吻合术 tubular gastroesophageal anastomosis

从幽门向上切除胃小弯侧形成管状胃，并行食管-管状胃吻合的手术方式。是食管或近端胃切除术后的一种抗反流的消化道重建方式。

17.05.03.02.04 保留幽门胃切除术 pylorus-preserving gastrectomy, PPG

保留胃近端 1/3 和幽门胃窦部 3-4cm 的中段胃切除手术。

17.05.03.02.05 胃局部切除术 local resection of stomach

针对病变所在部位的胃非全周性切除手术。

17.05.03.02.06 胃楔形切除术 wedge resection of stomach

针对病变所在部位的胃局部切除术。应用切割闭合器对病灶及其邻近部分胃组织的切除，主要应用于胃良性病变及部分胃肠道间质瘤的手术治疗。

17.05.03.02.07 腹腔镜辅助胃切除术 laparoscopic assisted gastrectomy, LAG

使用腹腔镜和腹部小切口的手术方式对胃进行部分或全部切除的手术。

17.05.03.02.08 全腹腔镜胃切除术 totally laparoscopic gastrectomy, TLG

完全使用腹腔镜手术对胃进行部分或全部切除的手术。包括腹腔镜下切除及消化道重建。

17.05.03.02.09 机器人胃切除术 robotic gastrectomy

应用手术机器人操作系统辅助进行胃部分或全部切除的手术。

17.05.03.02.10 腹腔镜与内镜联合手术 laparoscopic endoscopic collaborative surgery, LECS

又称“双镜联合手术”。应用腹腔镜和内镜联合进行胃部肿瘤或其他病变切除的手术。

17.05.03.03 胃癌标准根治术 standard radical gastrectomy

以根治为目的，要求必须切除 2/3 以上的胃，并且进行 D2 淋巴结清扫的胃癌根治术。

17.05.03.04 胃癌改良根治术 modified radical gastrectomy

针对分期较早的肿瘤，要求切除部分胃或全胃，同时进行 D1 或 D1 与 D2 之间淋巴结清扫的胃癌根治术。

17.05.03.05 胃癌扩大根治术 extended surgery for gastric cancer

在标准根治基础上，联合脏器切除和/或 D2 以上淋巴结清扫的胃癌根治术。

17.05.03.06 胃癌姑息切除术 palliative gastrectomy

对于无法根治切除的胃癌病例，针对肿瘤导致出血、梗阻、穿孔等并发症进行的手术。主要的手术方式包括胃姑息性切除、胃空肠吻合短路手术和空肠营养管置入术等。

#### 17.05.03.07 胃癌减瘤术 cytoreductive surgery for gastric cancer

针对存在不可治愈因素的胃癌病例，在没有出现肿瘤并发症时所进行的胃切除手术。

#### 17.05.03.08 前哨淋巴结导航手术 sentinel node navigation surgery, SNNS

通过示踪剂注射对肿瘤部位的前哨淋巴结引流区域进行显影，并进行相关淋巴结引流区清扫，从而相对缩小早期胃癌淋巴结清扫范围的精准手术方式。

#### 17.05.03.09 胃造口术 gastrostomy

通过内镜或开放法在胃内置入导管并经腹壁引出体外，以达到胃减压及营养支持目的的手术方式。

#### 17.05.03.10 胃空肠吻合术 gastrojejunostomy

建立胃与空肠直接连接通道的手术。

#### 17.05.03.11 幽门成形术 pyloroplasty

切断幽门环肌以扩大幽门出口的手术。

## 18 小肠外科

### 18.01 形态生理学

#### 18.01.01 解剖学

##### 18.01.01.01 空肠 jejunum

连接十二指肠与回肠的一段小肠。始于十二指肠空肠曲，位于横结肠系膜下区，主要位于左上腹和脐部，全长约 2m。

##### 18.01.01.02 回肠 ileum

连接空肠与盲肠的一段小肠。大部分位于下腹部与盆腔，肠管逐渐变细，肠壁逐渐变薄，远端通过回盲瓣与盲肠相接，全长约 3m。

##### 18.01.01.03 肠系膜 mesentery

将空、回肠连于腹后壁的双层腹膜结构。面积较大，整体呈扇形。其内有肠系膜上血管的分支和属支、淋巴管、淋巴结和神经等。

##### 18.01.01.04 左肠系膜窦 left mesenteric sinus

位于小肠系膜根左侧，向下开口的斜方形窦。其内侧界为小肠系膜根，外侧界为降结肠，上界为横结肠及其系膜的左 1/3 部，下界为乙状结肠及其系膜，后界为腹后壁。

##### 18.01.01.05 右肠系膜窦 right mesenteric sinus

呈三角形，位于小肠系膜根右侧的窦。内侧界为小肠系膜根，外侧界为升结肠，上界为横结肠及系膜的右 2/3 部，后界为腹后壁。此窦周围几乎是封闭的，窦内为小肠袢所占据。当此间隙有炎症时，可形成肠间脓肿或局限性腹膜炎。

#### 18.01.02 组织学

##### 18.01.02.01 小肠黏膜 small intestinal mucosa

小肠管壁中最靠近管腔的，由上皮、固有层和黏膜肌层组成的一层解剖结构。表面积极大，有利于发挥其消化吸收的功能。

##### 18.01.02.02 小肠腺 small intestinal gland

大量存在于小肠黏膜中的微小腺体。位于固有层，开口于相邻绒毛之间的基底部，主要由柱状细胞、杯状细胞和帕内特细胞构成。

#### 18.01.02.02.01 帕内特细胞 Paneth cell

小肠腺的特征性细胞。位于腺底部，具有免疫功能，其分泌颗粒含有防御素、溶菌酶，对肠道微生物有杀灭作用。以奥地利医生帕内特命名。

#### 18.01.02.03 肠绒毛 intestinal villus

小肠黏膜表面的许多细小的突起。可以分泌黏液,保护及润滑黏膜,促进氨基酸和葡萄糖等物质的吸收等。表面为单层柱状上皮,轴心为黏膜固有层结缔组织,形状不一,以十二指肠和空肠近段最发达。

#### 18.01.02.03.01 小肠中央乳糜管 intestinal central lacteal

小肠绒毛内的纵行毛细淋巴管。以盲端起始于绒毛顶部,向下穿过黏膜肌进入黏膜下层形成淋巴管丛。肠上皮吸收的水溶性物质主要经此入血。

#### 18.01.02.04 小肠上皮 intestinal epithelium

小肠黏膜表面的单层柱状上皮。由吸收细胞、杯状细胞和少量内分泌细胞组成。

#### 18.01.02.04.01 吸收细胞 absorptive cell

小肠上皮中数量最多的高柱状细胞。核卵圆形,位于基部,胞质中含丰富的线粒体和滑面内质网,主要参与消化吸收,也参与分泌性免疫球蛋白 A 的释放过程。

#### 18.01.02.04.02 杯状细胞 goblet cell

分布于小肠黏膜柱状上皮细胞之间的黏液分泌细胞。细胞呈上大下小的形态,是一种单细胞腺,其主要功能是合成并分泌粘蛋白,形成黏膜屏障以保护上皮细胞。

#### 18.01.02.04.03 小肠内分泌细胞 intestinal enteroendocrine cell

小肠黏膜内具有内分泌功能的细胞。分布在绒毛上皮及肠腺内,种类较多,不同的小肠内分泌细胞产生不同的激素。

#### 18.01.02.04.03.01 肠嗜铬细胞 enterochromaffin cell

主要分布于胃、小肠和结肠,分泌 5-羟色胺和 P 物质的内分泌细胞。其分泌物具有促进胃肠运动、扩张血管和促进胃液分泌的作用。

#### 18.01.02.04.03.02 I 细胞 I cell

分布于十二指肠和空肠,具有分泌胆囊收缩素,促进胆囊收缩和胰酶分泌功能的内分泌细胞。

#### 18.01.02.04.03.03 K 细胞 K cell

分布于十二指肠、空肠,具有分泌抑胃肽,促进胰岛素分泌、抑制胃酸分泌功能的内分泌细胞。

#### 18.01.02.04.03.04 Mo 细胞 Mo cell

分布于空肠、回肠,分泌胃动素,参与控制胃肠收缩节律的内分泌细胞。

#### 18.01.02.04.03.05 N 细胞 N cell

分布于回肠,具有分泌神经降压素,抑制胃酸分泌和胃运动功能的内分泌细胞。

#### 18.01.02.04.03.06 S 细胞 S cell

分布于十二指肠、空肠,具有分泌促胰液素,促进胰导管分泌水和碳酸氢根、中和胃酸功能的内分泌细胞。

#### 18.01.02.05 小肠干细胞 small intestinal stem cell

小肠黏膜内具有多种分化功能的细胞。位于肠黏膜隐窝基底部。

#### 18.01.02.06 肠神经系统 enteric nervous system

起源于神经嵴干细胞,由肠神经元和神经胶质细胞组成的神经丛。包含肌间神经丛、黏膜下神经丛等。

### 18.01.03 生理学

#### 18.01.03.01 小肠液 intestinal juice

小肠上皮及腺体的分泌物。呈弱碱性，成人每日分泌量 1-3L，含有大量水和电解质等，具有保护、消化和稀释作用。

#### 18.01.03.02 紧张性收缩 tonic contraction

胃肠道平滑肌经常处于一定程度的缓慢持续收缩的状态。是其他运动进行的基础，使胃肠道保持一定的形状和位置。

#### 18.01.03.03 移行性复合运动 migrating motor complex, MMC

以间歇性强力收缩伴有较强时间的静息期为特点的周期性运动。非消化期小肠运动的主要形式。其受神经、体液因素调节，生理意义在于驱使小肠残留物、脱落细胞和肠道分泌物进入结肠，保持小肠干净并限制肠内细菌过度生长。

#### 18.01.03.04 分节运动 segmental motility

一种小肠特有的以环形肌为主的节律性收缩和舒张交替进行的运动。空腹时几乎不存在，进食后才逐步增强，其作用包括使消化液与食糜充分混合、使食糜与小肠紧密接触以及促进血液和淋巴液回流、对食糜有一定推进作用。

#### 18.01.03.05 [小肠]蠕动 peristalsis of small intestine

由小肠的环形肌和纵行肌由上而下依次发生的推进性收缩运动。作用是推进食糜向大肠方向运动。

#### 18.01.03.06 蠕动冲 peristaltic rush

一种小肠特有的强有力、快速、传播远的蠕动。可一次将食糜从小肠始段推送到末端，甚至达到大肠。

#### 18.01.03.07 跨细胞途径 transcellular pathway

又称“跨细胞通路”“跨细胞路径”。营养物质和水通过绒毛柱状上皮细胞的顶端膜进入细胞，再通过细胞基底侧膜进入血液或淋巴的吸收途径。是小肠吸收营养物质和水的途径之一。

#### 18.01.03.08 细胞旁途径 paracellular pathway

又称“细胞旁通路”“细胞旁路径”。营养物质和水通过相邻上皮细胞之间的紧密连接进入细胞间隙，然后转入血液或淋巴的吸收途径。是小肠吸收营养物质和水的途径之一。

## 18.02 疾病及分类

### 18.02.01 先天性疾病

#### 18.02.01.01 先天性肠闭锁 congenital intestinal atresia

胚胎期肠管发育在再管化过程中部分肠道终止发育造成肠腔完全阻塞的疾病。可发生于肠道任何部位，但以回肠最多见，十二指肠次之，结肠罕见。新生儿常见的肠梗阻原因之一。

#### 18.02.01.02 先天性肠狭窄 congenital intestinal stenosis

胚胎期肠管发育阶段空化不全致肠腔部分阻塞的疾病。也可能与胎儿时期肠管血循环障碍有关，发病率远较肠闭锁低。一般多位于十二指肠，次为回肠，再次为空肠，结肠较少见，少数呈多发性。

#### 18.02.01.03 先天性肠旋转不良 congenital malrotation of the intestine

胚胎期肠发育过程中以肠系膜上动脉为轴心的正常旋转运动发生障碍所造成的先天性肠道畸形。因肠道位置发生变异，肠系膜附着不全，导致十二指肠梗阻、中肠扭转、游动盲肠、空肠梗阻，亦可发生肠反向旋转。多发于新生儿期，为新生儿肠梗阻的常见原因之一。

#### 18.02.01.04 先天性回肠末端憩室 congenital diverticulum of terminal ileum

又称“梅克尔憩室，Meckel diverticulum”。位于末端回肠对肠系膜缘的憩室样突起结构。由于卵黄管退化不全，其肠端未闭合引起。

18.02.01.05 小肠重复畸形 duplication of small intestine

在小肠的近系膜侧出现一种圆形或管状结构的空腔器官的畸形。空腔器官与其毗邻的小肠有相同的组织结构,其血液供应亦非常密切。可发生于小肠任何部位,但以回肠最为多见。

18.02.02 非肿瘤性疾病

18.02.02.01 小肠梗阻 small bowel obstruction

任何原因引起的小肠内容物通过障碍引起的疾病。根据病因可分为机械性、动力性和血运性肠梗阻,根据肠管有无血运障碍分为单纯性和绞窄性肠梗阻,可引起局部和全身性的病理生理改变。

18.02.02.01.01 机械性肠梗阻 mechanical ileus

由于各种原因使肠腔狭小或堵塞所致的肠梗阻。

18.02.02.01.01.01 粘连性肠梗阻 adhesive ileus

由于各种原因引起腹腔内肠粘连导致的肠梗阻。属于机械性肠梗阻。

18.02.02.01.02 动力性肠梗阻 dynamic ileus

由于神经抑制或毒素刺激导致肠壁肌肉运动紊乱,使肠蠕动丧失或肠管痉挛所致的肠梗阻。无器质性肠腔狭小。可分为麻痹性与痉挛性两种。常见于腹腔手术后、腹部创伤或弥漫性腹膜炎患者,也可由电解质紊乱等代谢因素所致。

18.02.02.01.03 血运性肠梗阻 vascular ileus

由于肠系膜血管血栓形成或栓塞,出现肠管血运障碍,肠管失去蠕动能力而导致的肠梗阻。

18.02.02.01.04 单纯性肠梗阻 simple ileus; simple intestinal obstruction

仅有肠内容物通过受阻,而无肠管血运障碍的肠梗阻。可因肠壁病变、肠腔内因素或肠壁外病变所导致。

18.02.02.01.05 绞窄性肠梗阻 strangulated ileus

因肠系膜血管或肠壁小血管受压、血管腔栓塞或血栓形成而使相应肠段出现血运障碍的肠梗阻。可导致肠坏死、穿孔。

18.02.02.01.06 闭袢性肠梗阻 close-loop ileus

一段肠袢两端(远、近端)完全被堵塞导致肠内容物通过障碍的肠梗阻。由于支配闭袢肠管的血管受压,闭袢肠段容易发生缺血,绞窄坏死。

18.02.02.02 小肠扭转 small bowel volvulus

小肠袢沿其肠系膜纵轴顺时针或逆时针方向扭转导致的急症。扭转肠袢的两端及肠系膜血管均受压,肠管发生完全或部分闭塞和血运障碍而造成的闭袢性绞窄性肠梗阻。

18.02.02.03 肠套叠 intussusception

一部分肠管及其肠系膜套入与其相连的肠腔内,并造成肠内容物通过障碍而导致的疾病。可分为原发性和继发性,前者多见于幼儿,可能与肠蠕动的节律失调有关,后者多见于成人,由肿物、憩室或异物等所致。

18.02.02.04 肠系膜血管缺血性疾病 mesenteric vascular ischemic disease

由各种原因引起的肠道急性或慢性血流灌注不足、回流受阻,所致的肠壁缺血坏死和肠管运动功能障碍的一系列疾病。临床上可表现为血运性肠梗阻。

18.02.02.04.01 急性肠系膜上动脉闭塞 acute superior mesenteric artery occlusion

由于血栓脱落堵塞肠系膜上动脉或动脉本身血栓形成所致的急性肠道缺血的疾病。可在短时间内出现肠管缺血坏死,是肠缺血最常见的原因。

18.02.02.04.02 非闭塞性急性肠缺血 nonocclusive acute mesenteric ischemia

肠系膜动静脉主干无明显阻塞的急性肠缺血,病因包括一系列间接引起肠系膜血管收缩的因素,如心肌梗死、充血性心力衰竭、心律失常、休克等,使肠管处于低灌注状态

18.02.02.04.03 肠系膜上静脉血栓形成 superior mesenteric venous thrombosis



血流动力学改变或血液高凝状态等引起肠系膜上静脉形成血栓，进而导致肠道缺血的疾病。多继发于肝硬化门脉高压、血液系统疾病等，导致肠管静脉回流障碍，肠壁明显水肿、充血，部分可致肠坏死

#### 18.02.02.05 急性出血性肠炎 acute hemorrhagic enteritis

一种好发于小肠的局限性急性出血坏死性炎症。病变主要在空肠或回肠，甚至整个小肠，偶尔也可累及结肠。病因不清，其发病与肠道缺血、感染等因素有关。主要临床症状为血便，进展较快，可出现肠坏死、弥漫性腹膜炎等。

#### 18.02.02.06 小肠憩室 small bowel diverticulum

由于肠腔内压力的影响或胚胎时期发育不良使小肠壁薄弱处向外膨出形成的盲囊。多为先天性，最常见的小肠憩室是梅克尔憩室，大多无症状，少部分可引发憩室炎、憩室穿孔、肠梗阻或消化道出血等

#### 18.02.02.07 肠气囊肿症 pneumatosis cystoides intestinalis

又称“肠壁囊样积气症”。气体在肠道黏膜下或浆膜上积聚形成囊腔的疾病。常继发于其他肠道疾病或在肠道损伤的基础上发生，可有血便、腹胀或腹痛。内镜下可见大小不一、透明样的黏膜下隆起，表面黏膜正常，触之较软。

#### 18.02.02.08 短肠综合征 short bowel syndrome

小肠被广泛切除或小肠短路手术后，残存的功能性肠管不能维持病人营养需要的吸收不良综合征。

#### 18.02.02.09 肠衰竭 intestinal failure

肠道功能下降至难以维持消化、吸收营养的最低需要量的临床征象。可分为两型：（1）以短肠综合征为代表的功能性肠道减少；（2）各种因素导致的运动功能受损和广泛实质损伤。

#### 18.02.03 肿瘤性疾病

##### 18.02.03.01 小肠腺瘤 adenoma of small intestine

发生于小肠黏膜上皮或肠腺体上皮的良性肿瘤。好发于十二指肠和空肠，可多发或单发，多无症状，部分可引起肠套叠致肠梗阻。

##### 18.02.03.02 小肠脂肪瘤 lipoma of small intestine

源自小肠黏膜下或浆膜下脂肪组织的良性肿瘤。好发部位依次为回肠、空肠和十二指肠，肿瘤呈息肉样、结节状或浸润性生长，一般预后良好。

##### 18.02.03.03 小肠血管瘤 hemangioma of small intestine

小肠黏膜下血管发育异常所致的良性肿瘤。大部分发生于空肠和回肠，主要症状为消化道出血。

##### 18.02.03.04 小肠平滑肌瘤 leiomyoma of small intestine

发生于小肠壁肌层或黏膜肌层的良性肿瘤。个别来源于血管的肌层，主要临床表现为消化道出血、小肠梗阻、腹部肿块和肠套叠等。

##### 18.02.03.05 小肠腺癌 adenocarcinoma of small intestine

起源于小肠黏膜上皮的恶性肿瘤。多发生于十二指肠，恶性程度高，预后较差。

##### 18.02.03.06 小肠淋巴瘤 lymphosarcoma of small intestine

起源于肠壁黏膜下层中淋巴组织的恶性肿瘤。可以是原发，也可以是全身性疾病的一部分，好发于回肠，症状主要由于溃烂和梗阻而引起。

### 18.03 临床表现

#### 18.03.01 体征

- 18.03.01.01 蛙腹 frog belly  
腹腔内有大量积液时,腹部的临床表现。表现为平卧位时腹壁松弛,液体下沉于腹腔两侧,致侧腹壁明显膨出,腹部外观扁而宽。多见于肝硬化、低蛋白血症的病人。
- 18.03.01.02 腹部膨隆 abdominal protuberance  
平卧时前腹壁明显高于肋缘至耻骨联合平面,外观呈凸起状的临床表现。
- 18.03.01.03 腹部凹陷 abdominal concavity  
仰卧时前腹壁明显低于肋缘与耻骨联合的水平面的临床表现。分为全腹凹陷和局部凹陷。
- 18.03.01.04 腹式呼吸 diaphragmatic respiration;abdominal breathing  
以横膈运动为主,吸气时上腹部隆起较明显的一种呼吸运动。
- 18.03.01.05 肠型 intestinal pattern  
肠道的形态在腹壁映现的临床表现。多为局限性隆起,位置不定、大小不一、长短不等。触之表面光滑、呈囊性,叩诊多呈鼓音。一般见于肠梗阻。
- 18.03.01.06 蠕动波 peristaltic wave  
肠梗阻时梗阻近端肠管的蠕动加强,可在腹壁看到肠蠕动过程中呈现的波浪式运动。
- 18.03.01.07 板状腹 board-like rigidity  
腹膜刺激而引起腹肌痉挛,腹壁明显紧张,甚至强直如木板的临床表现。
- 18.03.01.08 揉面感 dough kneading sensation; doughy sensation  
腹部触诊时腹壁柔韧而具抵抗力、不易压陷的感觉。多见于结核性腹膜炎或癌性腹膜炎。
- 18.03.01.09 液波震颤 fluid thrill  
患者平卧,医师一手掌面贴于患者一侧腹壁,另一手四指并拢屈曲,用指端叩击对侧腹壁,贴于腹壁的手掌有被液体波动冲击感的临床表现。提示腹腔内有大量游离液体。
- 18.03.01.10 移动性浊音 shifting dullness  
因体位改变而出现浊音区移动的临床表现。为确定腹腔有无游离积液的重要检查方法。
- 18.03.01.11 肠鸣音 gurgling sound  
肠蠕动时,肠管内气体和液体随之而流动,产生的气过水声。
- 18.03.01.11.01 肠鸣音亢进 hyperactivity of gurgling sound  
肠鸣音次数多且响亮、高亢,甚至呈金属音的临床表现。
- 18.03.01.11.02 肠鸣音减弱 decreased gurgling sound  
肠鸣音明显少于正常的临床表现。
- 18.03.01.11.03 肠鸣音消失 disappearance of gurgling sound  
持续听诊 3-5 分钟未听到肠鸣音的临床表现。
- 18.03.01.12 腹膜刺激征 signs of peritoneal irritation  
又称“腹膜炎三联征”。急性腹膜炎的典型体征。包括腹肌紧张、腹部压痛和反跳痛。
- 18.03.01.12.01 腹肌紧张 abdominal hypermyotonia  
腹膜刺激征表现之一。腹壁触诊时感觉患者全腹或局部腹壁紧张或有抵抗感,多见于腹膜炎。
- 18.03.01.12.02 反跳痛 rebound tenderness  
触诊腹部出现深压痛后手指于原处稍停片刻,使压痛感趋于稳定,然后迅速将手抬起后患者感觉骤然加重的疼痛感的临床表现。是腹膜壁层已受炎症累及的征象。

## 18.04 诊断

- 18.04.01.01 小肠造影 small intestine contrast radiography  
使用硫酸钡悬浊液以显示小肠的一种 X 射线造影检查。用以观察整个小肠的形态和功能,

可在不同的时相结合俯卧位、仰卧位和不同角度的体位观察不同位置的小肠。

#### 18.04.01.02 小肠镜检查[术] enteroscopy

用于小肠疾病检查的内镜技术。可经肛、经口或两者联合进镜，检查和诊断各类小肠病变，并可完成活检、切除、止血、扩张等操作。

### 18.05 治疗

#### 18.05.01 外科治疗

##### 18.05.01.01 肠造口术 enterostomy

使肠腔与腹壁相通的手术。

##### 18.05.01.02 导管式空肠造口术 tube jejunostomy

通过导管将空肠腔与腹壁相通的手术。主要包括荷包缝合联合肠壁隧道式、双荷包缝合式以及穿刺导管式三种术式。

##### 18.05.01.03 小肠部分切除术 partial resection of small intestine

切除病变部分小肠的手术。

##### 18.05.01.04 小肠吻合术 anastomosis of small intestine

小肠部分切除后两断端进行吻合以恢复肠管连续性的手术。可分为对端吻合、侧侧吻合和端侧吻合。

##### 18.05.01.05 肠粘连松解术 lysis of intestinal adhesions

松解肠管之间粘连的手术方式。

##### 18.05.01.06 肠梗阻旁路手术 bypass operation for intestine obstruction

将梗阻近端扩张肠管与梗阻远端肠管吻合以恢复肠管通畅性的手术。一般用于肠粘连无法分离、导致梗阻的病变无法切除或患者无法耐受复杂手术时。

##### 18.05.01.07 小肠排列术 plication of small intestine

针对对复杂肠粘连患者，将小肠按顺序排列，同时行小肠内减压的手术方式。可预防术后小肠再次粘连梗阻，分为肠排列内固定法和肠排列外固定法。

##### 18.05.01.07.01 肠排列外固定法 external fixation of intestinal arrangement

在肠襻或系膜间缝合以固定肠襻、有序排列小肠的手术方式。

##### 18.05.01.07.02 肠排列内固定法 internal fixation of intestinal arrangement

将小肠排列管贯穿全小肠肠腔，起到支撑并减压的作用，待肠粘连形成后，肠襻可按排列管顺序排列的手术方式。

##### 18.05.01.08 肠瘘楔形切除缝合术 wedge excision and suturing of intestinal loop with fistula

将肠瘘部肠管游离后，在瘘管基底部肠壁上沿瘘管周围与肠管纵轴方向一致做梭形切口，切开肠壁，切除瘘管后吻合的手术方式。适用于瘘口所在肠襻组织健康，疤痕少，游离度好的肠外瘘患者，瘘口直径不超过肠径的一半。

##### 18.05.01.09 肠瘘旷置术 exclusion of intestinal fistula

将有肠瘘的肠段旷置在腹腔内，吻合肠瘘的远、近端肠管，使肠液不再通过肠瘘部位的手术方式。适用于肠瘘所在肠襻粘连严重无法分离的情况。

##### 18.05.01.10 肠襻浆膜层覆盖修补术 repair of fistula with intestinal loop serosa

将一段肠襻覆盖在单纯修补或未修补的瘘孔上，环绕瘘口缝合上提肠襻的浆膜与瘘口所见的肠壁以加强瘘口的愈合的手术方式。适用于十二指肠等固定肠襻的肠瘘。

##### 18.05.01.11 带蒂肠浆肌层片覆盖修补术 repair of fistula with padicled intestinal sero-muscular patch

截取一段保证血供良好的小肠，沿对系膜缘剖开，刮除肠黏膜，制成肠浆肌层片，将浆膜

面覆盖于瘻口并缝合固定的手术方式。适用于所在肠襻不能切除或切除有困难的肠痿。

#### 18.05.01.12 小肠移植 small intestine transplantation

将部分或全部的自体或异体小肠通过血管吻合、肠道吻合等技术进行重建的手术。

## 19 结直肠与腹膜后肿瘤外科

### 19.01 形态生理学

#### 19.01.01 解剖学

##### 19.01.01.01 结肠 colon

消化道下段的管腔结构。上接续小肠，下止于直肠。包括盲肠、升结肠、横结肠、降结肠和乙状结肠。主要功能为摄取水、钾和一些脂溶性维生素。

##### 19.01.01.01.01 盲肠 cecum

结肠的起始段，近端与回肠相接，有回盲瓣作为活瓣分隔，具有防止大肠内含物倒流的作用。与阑尾相连，远端与升结肠相接。

##### 19.01.01.01.01.01 回盲部 ileocecum; ileocecal junction; ileocecus

回肠末端与盲肠交接的部位。在人体位于右下腹部。是肠管的炎症(如周围炎、憩室炎等)、肿瘤、套叠等疾病的好发部位，而盲肠与阑尾又是回盲部的主要器官。

##### 19.01.01.01.01.02 阑尾 appendix

又称“蚓突”。根部连于盲肠的后内侧壁，远端游离并闭锁的细长弯曲的盲管。在右下腹。

##### 19.01.01.01.02 升结肠 ascending colon

在右髂窝起自盲肠上端，沿右侧腹后壁上升至结肠肝曲的一段结肠。

##### 19.01.01.01.03 横结肠 transverse colon

结肠肝曲至结肠脾曲之间的一段结肠。横结肠全部为腹膜包被，并由横结肠系膜定于腹后壁，活动度大。

##### 19.01.01.01.04 降结肠 descending colon

起自结肠脾曲至左髂嵴处移行为乙状结肠的一段结肠。

##### 19.01.01.01.05 乙状结肠 sigmoid colon

自左髂嵴处起自降结肠，至第三骶椎平面续于直肠的一段结肠。

##### 19.01.01.01.06 结肠袋 haustrum of colon

结肠由横沟隔开向外膨出的囊状突起。此现象系因结肠带短于结肠而造成。是识别结肠和小肠的重要结构之一。

##### 19.01.01.01.07 结肠带 colic band

由大肠壁纵行肌增厚所形成的结构。沿大肠纵轴平行排列，共三条。

##### 19.01.01.01.08 肠脂垂 epiploic appendice

沿结肠带两侧分布的许多由浆膜包含脂肪组织所形成的小突起。

#### 19.01.01.02 直肠 rectum

大肠位于乙状结肠和肛门之间的部分。位于盆底后部。主要功能为进一步吸收水分，并通过主观控制肛门的舒张，将粪便排出体外。

##### 19.01.01.03 肛管 anal canal

直肠壶腹下端以下的狭细部分。其上界为直肠穿过盆膈的平面，下界为肛门，全长约4cm。被肛门括约肌包绕，平时处于收缩状态，有控制排气、排便的作用。

##### 19.01.01.04 肛门 anus

肛管的下口。周围有肛门内、外括约肌和肛提肌。

19.01.01.04.01 肛门括约肌复合体 **anal sphincter complex**

由肛门内外括约肌构成的解剖结构。其外层为肛门外括约肌，为骨骼肌，内层为肛门内括约肌，为平滑肌。

19.01.01.04.01.01 肛门内括约肌 **internal anal sphincter**

由肠壁环行肌增厚形成的环绕肛管上 3/4 段，从肛门直肠交界向下延伸到括约肌间沟的平滑肌。属于不随意的平滑肌，有较高的张力，正常情况下呈持续收缩状态。其有协助排便的功能，但无括约肛门的功能。

19.01.01.04.01.02 肛门外括约肌 **external anal sphincter**

环绕在肛门内括约肌周围的骨骼肌。有较强的控制排便功能。根据位置不同，可分为皮下部、浅部和深部。

19.01.01.05 肠系膜上动脉 **superior mesenteric artery**

腹主动脉供应不成对脏器的三大动脉分支之一。自第十二胸椎平面、腹腔干的稍下方发自腹主动脉的前面，经肠系膜根部上端入肠系膜。

19.01.01.05.01 回结肠动脉 **ileocolic artery**

肠系膜上动脉供应回盲部和阑尾的分支。自肠系膜上动脉中下段的右侧壁发出，分布至阑尾、回盲部及升结肠。

19.01.01.05.02 右结肠动脉 **right colic artery**

肠系膜上动脉供应升结肠与横结肠的分支。发自肠系膜上动脉中段的左侧壁，经腹后壁行向右，分布至升结肠和结肠肝曲。

19.01.01.05.03 中结肠动脉 **middle colic artery**

肠系膜上动脉供应横结肠的分支。发自肠系膜上动脉的上段，经横结肠系膜分布至横结肠右 2/3。

19.01.01.06 肠系膜下动脉 **inferior mesenteric artery**

腹主动脉供应不成对脏器的三大动脉分支之一。在第二腰椎平面高度发自腹主动脉前壁，行向左下分布至横结肠、降结肠、乙状结肠和直肠。

19.01.01.06.01 左结肠动脉 **left colic artery**

肠系膜下动脉供应结肠的分支。发自肠系膜下动脉近端左侧壁，沿腹后壁左行，随即分为升、降二支，分布至横结肠右 1/3、结肠脾曲和降结肠。

19.01.01.06.02 乙状结肠动脉 **sigmoid artery**

肠系膜下动脉供应乙状结肠的分支。通常为数支，发自肠系膜下动脉的左侧壁，沿腹后壁进入乙状结肠系膜，分布至乙状结肠。

19.01.01.06.03 直肠上动脉 **superior rectal artery**

肠系膜下动脉供应直肠上部的分支。是肠系膜下动脉主干直接延续。

19.01.01.07 肠系膜上静脉 **superior mesenteric vein**

收集十二指肠至结肠脾曲以上肠管、部分胃和胰腺区域血流的静脉。与脾静脉一起构成门静脉。走行于小肠系膜内，与同名动脉伴行。

19.01.01.07.01 回结肠静脉 **ileocolic vein**

由盲肠静脉和阑尾静脉汇合而成的静脉。与同名动脉伴行，向上延续于肠系膜上静脉主干。

19.01.01.07.02 右结肠静脉 **right colic vein**

收集升结肠区域血流的静脉。与胃网膜右静脉形成的胃结肠干共同注入肠系膜上静脉。

19.01.01.07.03 中结肠静脉 **middle colic vein**

收集横结肠区域血流的静脉。向左与左结肠静脉吻合，向右与右结肠静脉相连，注入肠系膜上静脉或胃结肠干。

- 19.01.01.07.04 胃结肠干 gastrocolic trunk  
又称“亨勒干 (trunk of Henle)”。胃网膜右静脉在注入肠系膜上静脉之前, 先与右结肠静脉汇合形成的静脉干。由德国解剖学家雅各布·亨勒 (Jacob Henle) 于 1868 年首次报道。
- 19.01.01.07.05 胰十二指肠上前静脉 superior anterior pancreaticoduodenal vein  
收集胰头前上部及十二指肠区域血流的静脉。注入胃结肠干。
- 19.01.01.07, 06 副右结肠静脉 accessory right colic vein  
又称“上右结肠静脉 (superior right colic vein)”。收集肝区结肠区域血流的静脉。注入胃结肠干。
- 19.01.01.08 肠系膜下静脉 inferior mesenteric vein  
引流直肠、乙状结肠和降结肠的静脉血, 起自直肠上静脉, 与同名动脉伴行, 跨小骨盆上行的静脉。在胰头后方注入脾静脉或肠系膜上静脉, 少数注入上述两静脉汇合处的夹角。
- 19.01.01.08.01 左结肠静脉 left colic vein  
收集降结肠区域血流的静脉, 汇入肠系膜下静脉。
- 19.01.01.09 上腹下丛 superior hypogastric plexus  
位于第五腰椎体的前面、腹主动脉末端及其分叉处的神经丛。
- 19.01.01.10 下腹下丛 inferior hypogastric plexus  
男性位于直肠、精囊腺、前列腺及膀胱后部两侧; 女性则位于直肠、子宫颈、阴道穹窿和膀胱后部两侧的神经丛。其分支分布于盆腔脏器。
- 19.01.01.11 肠系膜下神经丛 inferior mesenteric plexus  
围绕肠系膜下动脉的神经丛。主要来源于主动脉丛, 并分成许多次级神经丛, 分布于由动脉供应的所有部分。
- 19.01.01.12 盆神经 pelvic nerve  
又称“盆内脏神经”。由 S2~S4 的骶副交感核发出的节前纤维组成的神经丛。与交感神经纤维一起行走至盆内脏器, 在脏器附近或壁内的副交感神经节交换神经元, 节后纤维分布于结肠左曲以下的消化管、盆内脏器及外阴等。
- 19.01.01.13 肾筋膜 renal fascia  
又称“杰罗塔筋膜 (Gerota fascia)”。包于肾和肾上腺的周围, 并以结缔组织小梁及隔障穿过脂肪囊与肾纤维囊相连的筋膜结构。是固定肾的主要结构。由罗马尼亚解剖学家迪米特里耶·杰罗塔 (Dimitrie Gerota) 于 1895 年报道。
- 19.01.01.14 直肠系膜 mesorectal fascia  
直肠固有筋膜包裹形成的“信封样”结构。系膜内含有相关的血管、淋巴组织、神经和脂肪等组织。直肠固有筋膜头侧与结肠系膜筋膜相延续, 尾侧与盆底壁筋膜融合。
- 19.01.01.15 特尔特筋膜 Toldt fascia  
将结肠系膜与下面的后腹膜分离的、含有淋巴管道的结缔组织层。是胚胎发育过程中, 中肠扭转后由其系膜与其后的组织(系膜或壁层腹膜)融合形成的。由奥地利解剖学家卡尔·特尔特 (Carl Toldt) 于 1879 年首次报道。
- 19.01.01.16 直肠后间隙 retrorectal space  
位于直肠固有筋膜和泌尿生殖筋膜脏层之间的间隙。
- 19.01.02 组织胚胎学
- 19.01.02.01 大肠腺 large intestine gland  
位于大肠固有层内的腺体组织。呈单管状, 含吸收细胞、大量杯状细胞、少量干细胞和内分泌细胞, 无帕内特细胞。分泌黏液, 保护黏膜是其的重要功能。
- 19.01.02.02 黏膜下神经丛 submucosal plexus  
位于肠道黏膜下层, 由副交感神经元和无髓神经纤维组成的神经丛, 可调节黏膜肌层的收

缩和黏膜腺的分泌活动。

#### 19.01.03 生理学

##### 19.01.03.01 排便 defecation

粪便刺激直肠感受器，引起便意，大脑皮质控制排便活动，通过盆神经传出冲动，使降结肠、直肠收缩，肛门括约肌舒张，将粪便排出体外的过程。

##### 19.01.03.02 胃结肠反射 gastrocolic reflex

进食后胃充盈反射性引起结肠的运动增强的生理过程。

##### 19.01.03.03 肛管直肠抑制反射 anorectal inhibitory reflex

直肠充盈后，反射性引起肛门内括约肌松弛，肛管压力下降的生理过程。

##### 19.01.03.04 直肠顺应性 rectal compliance

直肠在直肠压力无明显变化的情况下，能够容纳不同容积的能力。

##### 19.01.03.05 大肠液 large intestinal juice

由大肠腺分泌的液体。主要作用在于其中的黏蛋白，能保护肠黏膜不受损伤并润滑大便，有利于粪便在肠内的移动。

##### 19.01.03.06 肠道屏障 gut barrier

肠道能够防止肠内的有害物质如细菌和毒素穿过肠黏膜进入人体内其他组织、器官和血液循环的结构和功能的总和。由机械屏障、化学屏障、免疫屏障与生物屏障共同构成。

##### 19.01.03.06.01 肠黏膜机械屏障 intestinal mucosal mechanical barrier

由肠道黏膜上皮细胞、细胞间紧密连接和黏液层构成的肠道屏障。是肠道抵御外环境中病原体或者有害物质侵入肠黏膜组织的关键，也是维持肠上皮的选择通透性及其屏障功能的结构基础。

##### 19.01.03.06.02 肠黏膜免疫屏障 intestinal mucosal immune barrier

由肠相关淋巴组织及其分泌的分泌型免疫球蛋白 A，细胞因子等免疫生成物质构成的肠道屏障。

##### 19.01.03.06.03 肠黏膜化学屏障 intestinal mucosal chemical barrier

由消化道分泌的胃酸、溶菌酶、黏多糖和蛋白质分解酶、胆汁以及胰腺潘氏细胞产生的抗菌肽组成的肠道屏障。

##### 19.01.03.06.04 肠黏膜生物屏障 intestinal mucosal biological barrier

由消化道内正常菌群构成的肠道屏障。

## 19.02 疾病及分类

#### 19.02.01 先天性疾病

##### 19.02.01.01 结肠旋转不良 malrotation colon

胚胎期肠发育过程中，由于结肠的正常旋转停滞或受到干扰，导致肠道位置发生变异的疾病。可引起新生儿完全或不全性的肠梗阻。

##### 19.02.01.02 先天性巨结肠 congenital megacolon

又称“希尔施普龙病（Hirschsprung's disease）”。结肠远端肠管神经节细胞缺如或功能异常，导致肠管持续痉挛，粪便淤滞于近端结肠，近端结肠肠管代偿性扩张、肠壁增厚得疾病。是小儿常见的先天性肠道疾病之一。由丹麦医生哈罗尔·希尔施普龙（Harold Hirschsprung）于 1886 年首次报道。

##### 19.02.01.02.01 常见型巨结肠 common congenital megacolon

无神经节细胞的病变肠管累及整个直肠、乙状结肠，导致肠管持续痉挛，粪便淤滞于近端结肠，近端结肠肠壁增厚、肠腔扩张的疾病。

- 19.02.01.02.02 短段型巨结肠 short-segment congenital megacolon  
无神经节细胞的病变肠管累及直肠末端至直肠壶腹部，导致肠管持续痉挛，粪便淤滞于近端结肠，近端结肠肠壁增厚、肠腔扩张的疾病。
- 19.02.01.02.03 长段型巨结肠 long-segment congenital megacolon  
无神经节细胞的病变肠管累及从直肠到降结肠，甚至横结肠，导致肠管持续痉挛，粪便淤滞于近端结肠，近端结肠肠壁增厚、肠腔扩张的疾病。
- 19.02.01.02.04 全结肠型巨结肠 total colonic congenital megacolon  
无神经节细胞的病变肠管累及全部结肠、直肠及末端回肠，导致肠管持续痉挛，粪便淤滞于近端结肠，近端结肠肠壁增厚、肠腔扩张的疾病。
- 19.02.01.03 先天性直肠肛管畸形 congenital anorectal malformations  
胚胎时期后肠发育障碍所致的消化道畸形。
- 19.02.01.03.01 肛门闭锁 imperforate anus  
又称“锁肛”“无肛门症”。新生儿肛门、肛管、直肠下端闭锁的疾病。该病是常见的先天性消化道畸形。患儿出生后无胎粪排出，很快出现呕吐、腹胀等胃肠梗阻症状，体检发现肛区部分为皮肤覆盖。
- 19.02.01.03.02 肛门狭窄 anal stenosis  
肛门和肛管直径变小的疾病。会导致粪便通过困难，大便性状变细，排便时肛门疼痛。分为先天性狭窄和后天性狭窄。
- 19.02.01.03.03 先天性结肠狭窄 congenital colonic stenosis  
新生儿结肠直径变小导致结肠不全性梗阻的疾病。主要由胚胎时期肠道空化不全或胎儿肠系膜血液循环障碍引起。
- 19.02.01.03.04 先天性结肠闭锁 congenital colonic atresia  
新生儿结肠存在腔内隔膜，或肠管中断导致结肠完全性梗阻的疾病。主要由胚胎时期肠道空化不全或胎儿肠系膜血液循环障碍引起。
- 19.02.01.04 结肠直肠重复症 colorectal duplication  
于结直肠系膜侧存在与消化道结构相似的囊状、球状或管状物的疾病。是一类临床罕见的先天性消化道发育畸形。
- 19.02.01.05 肠源性囊肿 enterogenous cyst  
又称“深在性囊性结肠炎”。发生于结肠，病理特征为深达黏膜下层、固有肌层甚至浆膜层的黏液性囊肿。囊壁被覆黏膜上皮细胞，囊肿周围纤维组织增生，慢性炎性细胞浸润。
- 19.02.01.06 胎粪性肠梗阻 meconium ileus  
极度黏稠的富含蛋白质的胎便阻塞肠腔引起的回肠末端肠梗阻。常为囊性纤维病的肠道表现之一。
- 19.02.01.07 直肠尿道瘘 rectourethral fistula  
直肠和尿道之间出现病理性窦道、尿道和直肠相通的一种病理状态。粪便可从窦道从直肠进入尿道。
- 19.02.01.08 直肠尿道球部瘘 bulbar recto-urethral fistula  
直肠和尿道球部之间出现的病理性窦道。直肠盲端位于尿道球部海绵体肌之上，耻骨直肠肌包绕直肠盲端瘘口、肛门内括约肌缺如。
- 19.02.01.09 直肠尿道前列腺部瘘 prostatic recto-urethral fistula  
直肠和尿道前列腺部之间出现的病理性窦道。瘘管开口于后尿道，无肛门内括约肌，外括约肌不明显。
- 19.02.01.10 直肠膀胱颈瘘 recto-bladder neck fistula  
直肠和膀胱颈之间出现的病理性窦道。直肠和膀胱颈相通，大便可经瘘管进入膀胱，进而



从尿道排出。

#### 19.02.01.11 幼年性息肉 juvenile polyp

又称“先天性息肉”。大肠黏膜上皮的错构瘤。主要发生于儿童，息肉好发于直肠和乙状结肠，多数发生在距肛缘 5cm 以内的直肠内。是小儿下消化道出血最常见的原因。

#### 19.02.01.12 尾肠囊肿 tailgut cyst

又称为“直肠后囊性错构瘤”，“尾肠重复囊肿”。直肠后间隙先天性囊性病变。为胚胎时期胃肠的残迹。囊壁内衬主要由胃肠道上皮、鳞状、柱状或移行上皮组成。

#### 19.02.01.13 骶尾脊索瘤 sacrococcygeal chordoma

发生于骶尾部的脊索肿瘤。起源于胚胎残留的脊索组织，肿瘤往往生长缓慢，疼痛以及局部的肿块，为主要的临床症状。手术治疗后复发率较高。

#### 19.02.01.14 骶前脊膜膨出 anterior sacrococcygeal spinal meningocele

由于骶管的部分骨质缺如,造成硬脊膜囊由骨质缺如部位向外膨出形成的疾病。属于先天性神经管闭合不全的一种，典型的症状包括便秘、下背部疼痛和头痛，紧张或咳嗽时疼痛加剧。

#### 19.02.02 非肿瘤性疾病

##### 19.02.02.01 急性阑尾炎 acute appendicitis

阑尾的急性炎症性疾病。为临床常见的急腹症。表现为转移性右下腹痛及阑尾点压痛、反跳痛，多数患者白细胞和中性粒细胞计数增高。一般分四种类型：急性单纯性阑尾炎，急性化脓性阑尾炎，坏疽及穿孔性阑尾炎和阑尾周围脓肿。

##### 19.02.02.01.01 急性单纯性阑尾炎 acute simple appendicitis

又称“急性蜂窝织炎性阑尾炎（acute phlegmonous appendicitis）”“急性非复杂性阑尾炎（acute uncomplicated appendicitis）”。急性炎症局限于黏膜下层的阑尾炎。为轻型阑尾炎或急性阑尾炎的早期病变。阑尾有轻度肿胀，黏膜表面有出血点及小溃疡，浆膜表面充血或有少量纤维蛋白渗出物。

##### 19.02.02.01.02 急性化脓性阑尾炎 acute suppurative appendicitis

急性炎症累及阑尾全层的阑尾炎。阑尾肿胀显著，外层浆膜高度充血，有多量纤维素和脓性渗出物。阑尾各层组织间皆有大量中性粒细胞弥漫性浸润，并有炎性水肿及纤维素渗出，阑尾腔内积液。本病常由单纯性阑尾炎发展而来。

##### 19.02.02.01.03 坏疽性阑尾炎 gangrenous appendicitis

因血供障碍导致阑尾管壁坏死的急性阑尾炎。坏死部分呈暗红色或紫黑色，易发生穿孔，形成弥漫性腹膜炎。

##### 19.02.02.01.04 穿孔性阑尾炎 perforated appendicitis

因血供障碍导致阑尾管壁全层坏死而局部破裂的坏疽性阑尾炎。

##### 19.02.02.01.05 阑尾周围脓肿 periappendicular abscess;periappendiceal abscess

急性阑尾炎时阑尾周围形成脓肿或炎性包块的疾病。临床表现为腹胀、腹痛、腹膜刺激征象，压痛性包块和全身感染中毒症状等。

##### 19.02.02.02 异位阑尾炎 ectopic appendicitis

异常位置的阑尾发生的急性炎症性疾病。胚胎发育异常时，阑尾不降至右侧盆腔内，而滞留于腹腔的其他部位，此类阑尾炎在诊断上有一定困难，临床上较多见的异位阑尾为盆腔位，肝下位和左侧位。

##### 19.02.02.03 阑尾残株炎 appendix stump inflammation

阑尾切除后阑尾残端发生的炎症性疾病。主要由于阑尾根部残留过长引起。

##### 19.02.02.04 慢性阑尾炎 chronic appendicitis

阑尾急性炎症消退后遗留的阑尾慢性炎症性疾病。

- 19.02.02.05 放射性肠炎 radiation enteritis  
放疗后引起的小肠、结直肠的放射性损伤。
- 19.02.02.05.01 急性放射性肠炎 acute radiation enteritis, ARE  
因放射性肠道损伤引起的急性肠炎。以腹泻、腹痛为主要表现，常在放疗开始后较短一段时间内出现。急性期的症状多数在3个月内恢复，症状呈一过性、自愈性等特点。
- 19.02.02.05.02 慢性放射性肠炎 chronic radiation enteritis, CRE  
急性放射性肠道损伤持续发展3个月以上，导致肠道狭窄、溃疡、纤维化或肠痿形成的肠炎。
- 19.02.02.06 克罗恩病 Crohn disease, CD  
又称“节段性回肠炎(segmental ileitis)”“局限性肠炎(regional enteritis)”“肉芽肿性结肠炎(granulomatous colitis)”。一种原因不明的胃肠道慢性炎症性疾病。从口腔到肛门均可受累，通常累及回肠和结肠。其炎症反应多为局灶性、不对称、透壁性炎症，偶有肉芽肿形成。临床表现以慢性腹泻最为常见。本病可反复发作，迁延不愈。由美国胃肠病医生伯里尔·克罗恩(Burrill Crohn)于1932年首次报道。
- 19.02.02.07 溃疡性结肠炎 ulcerative colitis, UC  
原因不明的、主要累及肠壁黏膜层和黏膜下层的慢性非特异性结肠炎症性疾病。内镜下黏膜呈弥漫、连续性糜烂或浅溃疡，多自直肠开始，连续分布，向近段结肠发展，可累及全结肠。分为直肠型、左半结肠型和广泛结肠型。
- 19.02.02.08 中毒性巨结肠 toxic megacolon  
又称“中毒性结肠扩张”。具有全身中毒症状及全结肠或节段性结肠扩张的疾病。大多由炎症性肠病和感染性结肠炎引起。本病起病急，发展快，如不及时诊断及处理，预后凶险，病死率高。
- 19.02.02.09 嗜酸性[细胞]结肠炎 eosinophilic colitis  
以周围血嗜酸性粒细胞增多以及结肠的弥漫性嗜酸性细胞浸润为表现的结肠炎症性疾病。青壮年好发，儿童少见。
- 19.02.02.10 显微镜下结肠炎 microscopic colitis  
以慢性水样腹泻、结肠镜下结肠黏膜正常而病理学检查在显微镜下可见特异性改变的一组临床病理综合征。包括胶原性结肠炎和淋巴细胞性结肠炎2个亚型。均有上皮内淋巴细胞增生，黏膜固有层内急、慢性炎症细胞浸润的特征。
- 19.02.02.11 胶原性结肠炎 collagenous colitis  
结肠黏膜带状胶原沉积的结肠炎症性疾病。临床表现为长期慢性水样腹泻。内镜、放射学及化验检查无特殊发现。超微结构和免疫组化可证实沉积物为胶原纤维。
- 19.02.02.12 中性粒细胞减少性小肠结肠炎 neutropenic enterocolitis  
由严重骨髓抑制所致的小肠和结肠穿壁性炎症。主要见于各种不同的骨髓增生性疾病和恶性实体性肿瘤以及接受器官和骨髓移植的成人患者中。
- 19.02.02.13 转流性结肠炎 diversion colitis  
各种原因引起的粪便转流，使远端肠管旷置，所引起一种非感染性结肠炎。常是无症状的，有时也会有黏液排出和便血。多见于小肠造口术后的患者。
- 19.02.02.14 细菌性结肠炎 bacterial colitis  
由各种细菌感染引起的急慢性结肠炎症性疾病。依据病原菌可分为产肠毒素性和侵袭性两大类。
- 19.02.02.15 肠结核 intestinal tuberculosis  
结核分枝杆菌侵及肠道引起的结核病变。以回盲部最常见，起病慢，可以合并全身结核症状如发热、盗汗等。随病变发展可出现消化系统症状，如腹胀、腹痛、腹泻或便秘、腹部

肿块等。纤维结肠镜检查有助于确诊。分为增殖型、溃疡型和混合型三种类型。

#### 19.02.02.16 肠伤寒 *typhoid fever*

由伤寒杆菌引起的急性全身性传染病。伤寒杆菌经口进入肠道，侵入回肠末段的淋巴滤泡和淋巴集结，引起炎性水肿。主要经水及食物传播。

#### 19.02.02.17 病毒性肠炎 *viral enteritis*

由多种病毒引起的急性肠道炎症性疾病。临床特点为起病急、恶心、呕吐、腹痛、腹泻，排水样便或稀便，也可有发热及全身不适待症状，病程短，病死率低。

#### 19.02.02.18 寄生虫性肠炎 *parasitic enteritis*

由寄生虫侵犯肠道引起的炎症性疾病。临床表现为急性和慢性腹泻。病原体主要为溶组织内阿米巴、日本血吸虫、贾第鞭毛虫、隐孢子虫、弓形体、蛔虫、钩虫等。

#### 19.02.02.19 肛周脓肿 *perianal abscess*

肛管直肠周围软组织或其间隙内发生的脓液积聚。是肛管直肠周围急性炎症的表现。切开引流后常形成慢性肛瘘。常是多种病菌混合感染。

##### 19.02.02.19.01 肛周皮下脓肿 *perianal subcutaneous abscess*

位于肛管皮下及肛门周围皮下间隙的脓肿。为肛门直肠周围脓肿最常见的类型。

##### 19.02.02.19.02 骨盆直肠间隙脓肿 *pelvirectal abscess*

位于骨盆直肠间隙的脓肿。多由肛腺脓肿或坐骨直肠间隙脓肿穿破肛提肌进入骨盆直肠间隙引起。

##### 19.02.02.19.03 坐骨直肠窝脓肿 *ischioirectal abscess*

位于坐骨直肠窝的肛周脓肿。

##### 19.02.02.19.04 括约肌间脓肿 *intersphincteric abscess*

位于内外肛门括约肌之间的脓肿。常由粪便损伤肛窦而造成感染，感染沿着肛腺扩散至内外括约肌间隙形成脓肿，此时肛窦成为内口。也可沿着联合肌内侧、外侧或中间扩散形成其他脓肿。

##### 19.02.02.19.05 黏膜下脓肿 *submucosal abscess*

位于黏膜下的脓肿。呈半球形隆起。扪诊时，波动感明显，脓肿较表浅而易破溃。

##### 19.02.02.19.06 肛管后间隙脓肿 *posterior anal abscess*

位于肛管后间隙的脓肿。多数由肛门后部肛窦或肛腺感染所致。可分为肛管后深间隙脓肿和肛管后浅间隙脓肿。

##### 19.02.02.19.07 直肠后脓肿 *retroirectal abscess*

肛提肌以上深部脓肿。多由肛腺感染向后穿破进入直肠后隙引起，也可由直肠炎、直肠溃疡、直肠外伤引起。

##### 19.02.02.19.08 肛提肌上脓肿 *supralelevator abscess*

位于肛提肌上间隙的脓肿。包括骨盆直肠间隙脓肿、直肠后间隙脓肿和多个间隙复合的马蹄形脓肿。

#### 19.02.02.20 会阴部坏死性筋膜炎 *perineal necrotizing fasciitis*

发生于会阴部的一种以广泛而迅速的皮下组织和筋膜坏死为特征的软组织感染。常伴有全身中毒性休克。多为多种细菌的混合感染，其中主要是化脓性链球菌和金黄色葡萄球菌等需氧菌。本病只损害皮下组织和筋膜，不累及感染部位的肌肉组织是其重要特征。

#### 19.02.02.21 肛瘘 *anal fistula*

肛管与体表之间形成的病理性管道。

##### 19.02.02.21.01 高位肛瘘 *high anal fistula*

瘘管及其支管在肛提肌和肛管直肠环上方的肛瘘。

##### 19.02.02.21.02 低位肛瘘 *low anal fistula*

- 瘻管管道内口位于肛门外括约肌深层以下的肛瘻。
- 19.02.02.21.03 肛管括约肌间型肛瘻 intersphincteric fistula  
内口位于齿状线，瘻管在内外括约肌间行走，外口在肛门周围皮肤的肛瘻。
- 19.02.02.21.04 经肛管括约肌型肛瘻 transsphincteric fistula  
瘻管经外括约肌及坐骨肛管间隙，外口在肛门周围皮肤的肛瘻。
- 19.02.02.21.05 肛管括约肌上型肛瘻 suprasphincteric fistula  
肛瘻瘻管内口位于括约肌平面，瘻管穿行于耻骨直肠肌和肛提肌之间，外口在肛门周围皮肤的肛瘻。
- 19.02.02.21.06 肛管括约肌外型肛瘻 extrasphincteric fistula  
内口在齿状线上直肠壁，外口在肛周远处皮肤上，瘻管在内外括约肌外，经肛提肌而下的肛瘻。
- 19.02.02.22 痔 hemorrhoid  
直肠下端和肛管黏膜下的痔静脉丛淤血扩张而形成的柔软静脉团。主要症状为便血、肛门疼痛或不适，根据发生部位分为内痔、外痔和混合痔。
- 19.02.02.22.01 内痔 internal hemorrhoid  
发生于肛门齿状线以上的痔。主要表现为鲜血便和肿物脱出。
- 19.02.02.22.02 外痔 external hemorrhoid  
位于齿线以下的痔。主要表现为便血、肛门异物感或肿痛。
- 19.02.02.22.03 混合痔 mixed hemorrhoid  
发生于肛门同一方位齿线上线下的痔。以静脉曲张形成团块，内外相连、无明显分界为主要表现。临床表现为便血及肛门部肿物，可有肛门坠胀、异物感或疼痛，可伴有局部分泌物或瘙痒。
- 19.02.02.22.03.01 嵌顿性混合痔 incarcerated mixed hemorrhoid  
内痔或混合痔脱于肛外发生嵌顿的痔。由于括约肌收缩使静脉回流受阻，但动脉血仍不断流入，使脱出的痔充血增大，直至输入的动脉血管被压闭，导致出血及血栓形成。
- 19.02.02.23 肛裂 anal fissure  
齿状线以下肛管皮肤破裂形成棱形裂口或溃疡的疾病。裂口常位于肛门前后正中线上，方向与肛管纵轴平行，常引起肛周剧痛。
- 19.02.02.23.01 慢性肛裂 chronic anal fissure  
肛裂病程长或反复发作，形成肛管溃疡，肛乳头肥大、前哨痔的疾病。
- 19.02.02.23.01.01 肛乳头肥大 hypertrophy of anal papilla; hypertrophied anal papilla  
又称“肛乳头瘤”“乳头状纤维瘤”。肛乳头因慢性刺激引起的炎性增生性疾病。为肛门常见的良性肿瘤。主要表现为排便不尽感，肛门瘙痒，甚至肛乳头嵌顿。
- 19.02.02.23.01.02 前哨痔 sentinel pile  
肛缘皮肤皱襞增生、增大增厚形成的结缔组织性外痔。
- 19.02.02.23.02 急性肛裂 acute anal fissure  
肛裂急性发作，肛管皮肤裂口新鲜，尚未形成慢性溃疡的疾病。
- 19.02.02.24 肛窦炎 anal sinusitis  
又称“肛隐窝炎”。肛门齿状线部位的肛隐窝炎症性病变。肛窦炎常引起肛周脓肿等肛门感染性疾病。
- 19.02.02.25 肠易激综合征 irritable bowel syndrome, IBS  
一种以腹痛或腹部不适伴排便习惯改变（腹泻或便秘或两者兼有）为特征的功能性肠病。该病缺乏可解释症状的形态学改变和生化异常。大多数患者还伴有精神症状或异常，如沮丧和焦虑等。

- 19.02.02.26 慢传输型便秘 slow transit constipation, STC  
由于肠道传输功能障碍、肠内容物通过缓慢而导致的排便功能障碍。
- 19.02.02.27 出口梗阻型便秘 outlet obstructed constipation, OOC  
由于盆底组织器官、肛管括约肌、直肠的形态功能异常导致的盆底出口梗阻为特征的排便功能障碍。
- 19.02.02.28 混合型便秘 mixed constipation  
同时具有结肠传输功能减慢和盆底组织器官、肛管括约肌、直肠的形态功能异常导致的排便功能障碍。
- 19.02.02.29 直肠前突 rectocele, RC  
由于盆底支持组织,如直肠阴道隔、会阴区筋膜等出现薄弱、损伤等,导致直肠前壁与阴道后壁部分向前突出形成疝样结构。
- 19.02.02.30 耻骨直肠肌综合征 puborectal muscle syndrome, PRS  
以耻骨直肠肌痉挛性肥大,盆底出口梗阻为特征的排便障碍性疾病。
- 19.02.02.31 直肠内脱垂 internal rectal prolapse, IRP  
直肠黏膜层或全层套叠入远端直肠腔或肛管内而未脱出肛门的一种疾病。
- 19.02.02.32 直肠外脱垂 external rectal prolapse, ERP  
肛管、直肠、甚至乙状结肠下段向外翻出脱垂于肛门之外的疾病。直肠全层脱出,因括约肌收缩,直肠壁静脉回流受阻,不及时回纳,可发生坏死、出血,甚至破裂。
- 19.02.02.33 直肠阴道瘘 rectovaginal fistula, RVF  
直肠和阴道之间由上皮组织构成出现异常的病理性通道。直肠内气体、粪便或脓液可通过窦道由阴道排出,炎症和刺激可引起全身症状及性功能障碍。
- 19.02.03 肿瘤性疾病
- 19.02.03.01 肠息肉 intestinal polyp  
从黏膜表面突出到肠腔内的隆起状病变。
- 19.02.03.01.01 腺瘤性息肉 adenomatous polyp  
增生的黏膜上皮呈上皮内瘤变的良性局限性病变。
- 19.02.03.01.01.01 管状腺瘤 tubular adenoma  
主要由管状腺体增生形成的腺瘤。绒毛成分占 20%以下。腺瘤呈球形、椭球形或不规则形,表面光滑或呈分叶状,色粉红,质实,常有长度粗细不等的蒂附着于肠黏膜上。
- 19.02.03.01.01.02 绒毛状腺瘤 villous adenoma  
主要由绒毛腺体增生形成的腺瘤。绒毛成分占 50%以上。绒毛状腺瘤常较大,无蒂,上皮有不同程度的异型增生。
- 19.02.03.01.01.03 绒毛状管状腺瘤 villioustubular adenoma  
兼有管状腺瘤和绒毛状腺瘤两种组织学特点的腺瘤。
- 19.02.03.01.02 增生性息肉 hyperplastic polyp  
以腺体呈锯齿状结构且上皮无异型性为特征的结肠或直肠黏膜隆起性病变。
- 19.02.03.01.03 锯齿状息肉 serrated polyps  
同时具有增生性息肉的锯齿状结构以及传统腺瘤异型性上皮特征的腺瘤。
- 19.02.03.01.04 结直肠息肉病 colorectal polyposis  
结肠内布满数量较多(通常在 100 枚以上)、大小不一的隆起性病变。
- 19.02.03.01.05 炎性泄殖腔源息肉 inflammatory cloacogenic polyp  
继发于黏膜脱垂的炎性息肉,通常发生在近肛门处,有明显的溃疡或糜烂。
- 19.02.03.02 阑尾黏液囊肿 appendiceal mucocele  
由于炎症或肿瘤因素导致黏液样物质在阑尾腔内积聚形成的囊性包块。根据组织病理学分

类可分为：单纯性阑尾黏液囊肿，黏液囊肿伴上皮增生，囊腺瘤和囊腺癌。

19.02.03.02.01 腹膜假黏液瘤 pseudomyxoma peritonei

发生在腹腔壁层、大网膜及肠壁浆膜面的低度恶性黏液性肿瘤。表现为腹腔内大量胶样黏蛋白形成假性腹水。一般与阑尾黏液囊肿和卵巢黏液性囊腺瘤或卵巢囊腺癌有关，治疗后易复发。

19.02.03.03 阑尾腺癌 appendiceal adenocarcinoma

起源于阑尾的浸润性腺上皮恶性肿瘤。

19.02.03.04 结直肠腺癌 colorectal adenocarcinoma

发生于结直肠上皮的腺癌。

19.02.03.05 结直肠鳞状细胞癌 colorectal squamous cell carcinoma

简称“结直肠鳞癌”。原发于结直肠黏膜的向鳞状细胞分化的恶性上皮性肿瘤。

19.02.03.06 结直肠肉瘤样癌 colorectal carcinosarcoma

起源于结直肠上皮组织，同时具备肉瘤样成分的癌。

19.02.03.07 多原发结直肠癌 multiple primary colorectal cancer

结直肠内同时存在两个或两个以上的原发病灶的癌。发生在不同部位、不连续，其间有正常肠壁。

19.02.03.08 遗传性非息肉病性大肠癌 hereditary non-polyposis colorectal cancer, HNPCC

又称“林奇综合征(Lynch syndrome)”。因错配修复基因种系突变引起的个体具有结直肠癌及某些其他癌症明显遗传易感性的一种常染色体显性遗传病。美国医生亨利·林奇(Henry Lynch)于20世纪后期在本病研究中做出巨大贡献，故名。

19.02.03.09 胶质瘤息肉病综合征 glioma-polyposis syndrome

又称“特科特综合征(Turcot syndrome)”。一组以胃肠道息肉病伴中枢神经系统恶性肿瘤为特征的常染色体显性遗传病。包括由错配修复基因 MLH1、PMS2、MSH2 或 MSH6 双等位基因种系突变引起的脑肿瘤-息肉病综合征1型和由 APC 基因杂合性种系突变引起的脑肿瘤-息肉病综合征2型。由加拿大医生雅克·特科特(Jacques Turcot)于1959年首次提出。

19.02.03.10 息肉-色素沉着-脱发-爪甲营养不良综合征 polyposis-pigmentation-alopecia-onycholrophiasyndrome

又称“克朗凯特-卡纳达综合征(Cronkhite-Canada syndrome)”。以胃肠道多发错构瘤性息肉和外胚层病变为特征的一种综合征。临床以胃肠道多发息肉伴皮肤色素沉着、脱发、指(趾)甲萎缩等为主要特征。由美国医生克朗凯特(Cronkhite)和卡纳达(Canada)于1955年首次报道。

19.02.03.11 色素沉着-息肉综合征 pigmentation polyposis syndrome

又称“口周色素沉着肠道息肉综合征(perioral pigmentation-intestinal polyposis syndrome)”“口周黑子病(periorificial lentiginosis)”“波伊茨-耶格综合征( Peutz-Jeghers syndrome)”。以皮肤黏膜色素沉着和胃肠道多发性错构瘤性息肉为特征的常染色体显性遗传病。由荷兰医生波伊茨(Peutz)和耶格(Jeghers)最早于1921年提出。

19.02.03.12 家族性结肠息肉病 Familial Polyposis Coli, FPC

又称“加德纳综合征(Gardner syndrome)”“家族性多发性结肠息肉-骨瘤-软组织瘤综合征”。主要表现为结肠息肉、软组织肿瘤和骨瘤三联征的综合征。属常染色体显性遗传病，结肠息肉恶变率很高。由美国医生埃尔登·加德纳(Eldon Gardner)于1951年首次报道。

19.02.03.13 泄殖腔源性癌 cloacogenic carcinoma

发生于肛门区鳞状细胞癌的一种亚型。起源于肛管-直肠交界区的移行上皮，主要位于肛管内。老年人好发。

19.02.03.14 肛门原位癌 carcinoma in situ of anus

肛门皮肤的鳞状细胞原位癌。通常发展缓慢，可在若干年内局限在上皮内，病理检查显示为一种无规律的表皮增生。

19.02.03.15 肛门腺癌 anal adenocarcinoma

起源于肛管表面黏膜、肛门腺及瘻管内腺体的恶性上皮性肿瘤。

19.02.03.16 肛门鳞癌 squamous cell carcinoma of anus

发生于齿状线下方的肛管及肛门周围的鳞状细胞癌。

19.02.03.17 肛门腺鳞癌 anal adenosquamous carcinoma

发生于肛门的一种双向分化的上皮性癌。组织学表现为同时存在鳞状细胞癌、腺癌成分及中间型成分。

19.02.03.19 原发性腹膜后肿瘤 primary retroperitoneal tumor

原发于腹膜后的肿瘤。多为软组织恶性肿瘤，最常见为间叶组织来源的肉瘤。

19.02.03.19.01 脂肪肉瘤 liposarcoma

脂肪细胞异常增生形成的恶性肿瘤。通常为深在性、无痛性、逐渐长大的肿物，体积较大。

19.02.03.19.02 平滑肌肉瘤 leiomyosarcoma

起源于肠壁平滑肌、肠壁血管平滑肌或肠壁黏膜肌的恶性间叶组织肿瘤。

19.02.03.19.03 节细胞神经瘤 ganglioneuroma

相对成熟的节细胞和神经纤维组成的间叶组织肿瘤。

## 19.03 临床表现

### 19.03.01 症状

19.03.01.01 肛门瘙痒[症] pruritus ani

肛门周围皮肤的瘙痒感。

19.03.01.02 大便失禁 fecal incontinence

又称“排便失禁”“肛门失禁”。由于肛门或神经损伤，导致不能控制粪便和气体排出的临床表现。

19.03.01.03 腹泻 diarrhea

排便频率增加，粪质稀薄或带有黏液、脓血或未消化的食物等症状的统称。

19.03.01.04 腹胀 abdominal distension

一种以腹部膨胀感为主要表现的临床常见症状。

19.03.01.05 便血 hematochezia

消化道出血由肛门排出现象。包括黑便，大便带血，或全血便。一般见于下消化道出血，特别是结肠与直肠的出血，但偶尔可见上消化道出血。便血的颜色取决于消化道出血的部位、出血量与血液在肠道停留的时间。

19.03.01.05.01 黑便 melena

解出的大便呈黑色的临床表现。常见于消化道出血，由于血液在肠内停留时间较长，红细胞破坏后，血红蛋白在肠道内与硫化物结合形成硫化亚铁，使粪便呈黑色，有时因附有黏液而发亮，类似柏油，俗称“柏油样便（tarry stool）”。

19.03.01.06 脓血便 bloody purulent stool

混有脓性分泌物及血液的粪便。多由肠道炎症引起，如细菌性痢疾、炎症性肠病等，有时见于结直肠肿瘤。

19.03.01.07 黏液便 mucous stool

大便中混有肉眼可见的黏液的临床表现。

19.03.01.08 排便不尽感 feeling of unfinished defecation

因肛门口持续刺激引起腹部有排便感，排便后感觉仍不缓解的症状。

19.03.01.09 直肠刺激征 rectal irritation

大便急迫，排便不尽感，有时每日排便数十次，但每次量不多的临床表现。部分患者可表现为腹泻及便秘交替出现。

19.03.01.10 便秘 constipation

粪便干燥坚硬，排出困难，排便次数减少的临床表现。

19.03.01.11 低位直肠前切除术综合征 low anterior resection syndrome, LARS

患者在切除部分或者全部直肠后出现的一系列症状。这些症状主要分为两类：1.急迫失禁型：表现为大便频繁（多者可能一天数十次）、大便急迫（有便意立刻得去厕所）、大便失禁，大便集中（在数小时内多次排便），伴或者不伴排气增多。2.排空障碍型：表现为几天内不排便，紧接着又多次排便的症状。

## 19.04 诊断

### 19.04.01 体格检查

19.04.01.01 直肠指诊 digital rectal examination

又称“肛诊”。用食指由肛门伸入直肠的检查方法。

19.04.01.02 双合诊检查 bimanual examination

一手的两指或一指放入阴道，另一手在腹部配合的一种检查。目的在于检查阴道、宫颈、宫体、输卵管、卵巢及宫旁结缔组织以及盆腔有无异常。

19.04.01.03 三合诊检查 trimanual examination

一手的一指放入直肠、一指放入阴道，另一手在腹部配合的一种检查。有助于检查盆腔较后部及子宫直肠窝的情况。

### 19.04.02 实验室检查

19.04.02.01 大便常规检查 stool routine examination

通过肉眼和显微镜对粪便成分进行判断的检查。对消化道疾病和肠道寄生虫病的诊断和治疗观察有重要意义。

19.04.02.02 腹水常规检查 routine examination of ascites

针对人体腹腔内液体基本情况的检查。包括外观，比重，粘蛋白定性实验，细胞计数，白细胞计数等。

19.04.02.03 大便潜血试验 fecal occult blood test

用特定试剂对大便中的血红蛋白成分进行检测的试验。

### 19.04.03 影像学检查

19.04.03.01 腹部平片 abdominal plain film

未使用造影剂进行的腹部 X 射线摄片检查。

19.04.03.02 结肠钡灌肠造影 colon barium enema

从肛门注入钡剂，在 X 射线下观察结肠形态的检查方法。可以用于检查结直肠内占位性病变等。

19.04.03.04 气钡双重造影 double-contrast barium examination

又称“结肠双对比造影”。从肛门注入稀释钡剂，然后注入气体，利用体位使空气上升，钡剂下降，分段摄取结肠双重造影片的检查方法。是检查直肠与结肠的形态，有无梗阻，狭窄或占位的一种方法。

19.04.03.05 计算机体层结肠成像 computed tomography colonography, CTC



利用多排螺旋计算机体层成像技术将充气扩张的全结肠薄层扫描后的原始数据经相应的计算机软件处理后获得的一系列重建图像的技术。

- 19.04.03.06 计算机体层仿真结肠镜 **computed tomographic virtual colonoscopy, CTVC**  
应用多层螺旋 CT 扫描发现和诊断结肠病变，先用气体充盈扩张清洁的结肠，然后进行全结肠的仰卧位及俯卧位薄层扫描，并利用原始的横断面二维图像、多平面重建二维图像及特定的三维仿真内窥镜图像的技术。
- 19.04.03.07 排粪造影 **defecography**  
通过向患者直肠注入造影剂，对患者“排便”时肛管直肠部位进行动、静态结合观察的检查方法。
- 19.04.03.08 动态磁共振排粪造影 **dynamic MR defecography**  
在直肠内灌入混有磁共振造影剂的灌肠剂，行动态排粪成像，可全面分析排粪时盆底运动及形态变化，提供盆底结构及功能信息的技术。是评价盆底功能障碍的最佳影像学检查手段。
- 19.04.03.09 直肠腔内超声[检查] **endorectal ultrasound, ERUS**  
使用双平面扫描超声探头或环形扫描超声探头置入直肠腔内，显示直肠中下段病变、直肠周围临近组织的检查。在直肠癌分期以及肛周良性疾病的诊断中具有重要意义。
- 19.04.03.10 肛管内超声[检查] **endoanal ultrasound, EAUS**  
使用双平面扫描超声探头或环形扫描超声探头置入肛管内，显示肛门及肛周组织的检查。可用于肛瘘，肛周脓肿，肛门扩肌障碍等检查。
- 19.04.04 特殊检查
- 19.04.04.01 肛管直肠测压 **anorectal manometry**  
将压力测定装置放入直肠内，令肛门收缩与放松，检查内外括约肌、盆底、直肠功能与协调情况的检查方法。有助于分辨出口型便秘的类型。
- 19.04.04.02 盆底肌电图 **pelvic floor electromyography**  
通过记录盆底肌肉在静息、排便状态下电活动变化，来了解盆底肌肉的功能状态及神经支配情况的检查方法。用于了解括约肌缺损部位及范围。
- 19.04.04.03 结肠传输试验 **colon transit test**  
通过口服的方法向胃肠道中投入不透 X 射线的标志物，然后定时观察和计算标志物在结肠中运行、分布的情况，借以观察结肠的传输情况的试验。
- 19.04.04.04 肛门镜检查[术] **anoscopy**  
将肛门镜置入肛管内，对直肠及肛管进行观察的检查方法。是肛门直肠疾病的常规检查方法之一，适用于肛管、直肠末端及齿状线附近的病变，还可进行活体组织检查。
- 19.04.04.05 结肠镜检查 **colonoscopy**  
经肛门将肠镜循腔插入结肠，从黏膜侧观察结肠病变的检查方法。几乎可以满足全部结肠区域的检查需要。
- 19.04.04.06 直肠镜 **proctoscope;rectoscope**  
用于检查直肠的内镜。长约 20cm，末端装有光源和微型摄像机，可用于检查直肠部位的病变，可取组织检验。
- 19.04.04.07 硬质乙状结肠镜 **rigid sigmoidoscope**  
用于检查肛管直肠、乙状结肠的，镜体不可弯曲扭转的内镜。对直肠瓣和壶腹区病变辨识度高，但观察深度和范围劣于软镜。

## 19.05 治疗

### 19.05.01 肛门成形术 anoplasty

又称“会阴直肠成形术”“倒V形切口会阴肛门成形术”。用于治疗先天性肛门直肠闭锁的外科手术。在会阴部浅窝处做纵行切口，分离切开肛管外括约肌前方，分开肛提肌，达直肠盲端，游离直肠，切断盲端，将直肠壁全层与皮肤边缘缝合固定。

### 19.05.02 后矢状入路肛门直肠成形术 posterior sagittal anorectoplasty, PSARP

从骶尾部至会阴部入路，治疗先天性中高位无肛的手术。

### 19.05.03 拖出型直肠乙状结肠切除术 rectosigmoidectomy with pull-through procedure

又称“斯温森手术（Swenson procedure）”。用于治疗先天性巨结肠的手术。将结肠套叠式从肛门拖出，切除病变肠管，行结肠低位直肠吻合的术式。由美国医生奥瓦尔·斯温森（Orvar Swenson）于1948年首先报道。

### 19.05.04 经直肠外结肠拖出切除术 colectomy with post-rectal pull-through procedure

又称“迪阿梅尔手术（Duhamel procedure）”。用于治疗先天性巨结肠的手术。分离直肠后间隙，将结肠自直肠后拖出，切除病变结肠，行结肠直肠吻合的术式。由法国医生贝尔纳·迪阿梅尔（Bernard Duhamel）于1956年首先报道。

### 19.05.05 经直肠肌鞘结肠拖出切除术 colectomy with transanal pull-through procedure

又称“索阿韦手术（Soave procedure）”。用于治疗先天性巨结肠的手术。腹腔内游离结肠，剥离直肠黏膜，把结肠从直肠肌鞘内拖出，切除病变结肠，行结肠低位直肠吻合的术式。由意大利医生弗朗哥·索阿韦（Franco Soave）于1963年首先报道。

### 19.05.06 结肠切除盆腔内低位吻合术 colectomy with intrapelvic anastomosis

又称“雷拜因手术（Rehbein procedure）”。用于治疗先天性巨结肠的手术。腹腔内游离肠管，于子宫（膀胱）直肠凹腹膜返折上切除肠段并行吻合的术式。由德国医生弗里策·雷拜因（Fritz Rehbein）于1953年首先报道。

### 19.05.07 结肠切除术 colectomy

切除全部或部分结肠的手术。

#### 19.05.07.01 右半结肠切除术 right hemicolectomy

切除回肠末端、盲肠、升结肠、横结肠右半部的手术。

##### 19.05.07.01.01 根治性右半结肠切除术 radical right hemicolectomy

又称“右半结肠癌根治术”。切除回肠末端、盲肠、升结肠、横结肠右半部及部分大网膜和胃网膜血管，切断及切除回盲动脉、右结肠动脉、中结肠动脉右支及其伴随的淋巴结的手术。

#### 19.05.07.02 横结肠切除术 transverse colectomy

切除横结肠、结肠肝曲、结肠脾曲的手术。

##### 19.05.07.02.01 根治性横结肠切除术 radical transverse colectomy

又称“横结肠癌根治术”。切除横结肠、结肠肝曲、结肠脾曲及其系膜，切断及切除中结肠动脉及其伴随淋巴结的手术。

#### 19.05.07.03 左半结肠切除术 left hemicolectomy

切除结肠左半部、降结肠的手术。

##### 19.05.07.03.01 根治性左半结肠切除术 radical left hemicolectomy

又称“左半结肠癌根治术”。切除横结肠左半部、降结肠，切断及切除左结肠动脉、中结肠动脉左支及其伴随的淋巴结的手术。

#### 19.05.07.04 乙状结肠切除术 sigmoidectomy

切除乙状结肠和直肠上段的手术。

- 19.05.07.04.01 根治性乙状结肠切除术 radical sigmoidectomy  
又称“乙状结肠癌根治术”。切除范围为乙状结肠和直肠上段及其系膜，切断及切除左结肠动脉及其伴随淋巴结的手术。
- 19.05.07.05 次全结肠切除术 subtotal colectomy  
将病变的回肠末端及升结肠、横结肠、降结肠及乙状结肠或直肠的一部分切除的手术。
- 19.05.07.06 全结肠切除术 total colectomy  
将病变的回肠末端及升结肠、横结肠、降结肠、乙状结肠和直肠全切除的手术。
- 19.05.07.06.01 [全结肠切除]回肠储袋肛管吻合术 [total colectomy] ileal pouch-anal anastomosis  
将病变的回肠末端及升结肠、横结肠、降结肠、乙状结肠和直肠全切除后，将回肠末端制作储袋与肛管进行吻合的手术。
- 19.05.07.07 完整结肠系膜切除 complete mesocolic excision, CME  
锐性分离结肠脏层筋膜与腹膜后筋膜（壁筋膜）、行血管高位结扎（或中央结扎）及进行足够范围淋巴结清扫的手术。要求保证脏层筋膜完整，防止结肠系膜破裂造成肿瘤播散。
- 19.05.08 直肠切除术 proctectomy; rectectomy; rectum resection  
部分或全部切除直肠的手术。
- 19.05.08.01 根治性直肠切除术 radical proctectomy; radical rectectomy; radical rectum resection  
又称“直肠癌根治术”。切除直肠、直肠系膜、相应肠系膜及血管，行区域淋巴结清扫的手术。
- 19.05.08.01.01 腹会阴联合切除术 abdomen perineal resection, APR  
又称“迈尔斯手术（Miles procedure）”。经腹及经会阴部将肛管、肛提肌和低位直肠系膜整块切除，结肠永久性造口的手术。由英国外科医生威廉·欧内斯特·迈尔斯（William Ernest Miles）于1907年首次提出。
- 19.05.08.01.02 哈特曼手术 Hartmann procedure  
切除直肠肿瘤病变后，远侧直肠断端缝闭，近侧结肠拉出腹壁行结肠造口的手术。主要用于直肠癌姑息或根治性切除。由法国外科医生亨利·阿尔贝·哈特曼（Henri Albert Hartmann）于1923年首次报道。
- 19.05.08.01.03 直肠低位前切除术 low anterior resection, LAR  
又称“迪克森手术（Dixon procedure）”。完整切除直肠及系膜的手术。由美国外科医生克劳德·迪克森（Claude Dixon）于1948年首次提出。
- 19.05.08.01.04 全直肠系膜切除 total mesorectal excision, TME  
一种治疗直肠癌的技术理念。要求手术切除肿瘤所在足够长度的肠管同时，还要在直肠脏层筋膜和壁层筋膜之间分离，并切除脏层筋膜所包绕的脂肪、血管及淋巴组织并保证脏层筋膜的完整性，保证远端直肠系膜切除5cm。
- 19.05.08.01.05 环周切缘 circumferential radial margin, CRM  
肿瘤浸润最深处与直肠系膜切除边界间的最短距离。当该距离小于1mm以内有癌浸润时，则视为环周切缘阳性。
- 19.05.08.01.06 经肛结肠肛管吻合术 transanal coloanal anastomosis, PARKS  
经腹腔切除直肠肿瘤肠管，将左半结肠充分游离后从肛门拖出体外，进行结肠肛管吻合的手术。
- 19.05.08.01.07 结肠经肛拖出吻合术 transanal pull-through resection and anastomosis  
会阴部在齿状线处切断直肠，保留了肛门括约肌及周围组织，将切除肿瘤后的结肠断端由会阴拖出缝合于皮肤切缘上的手术。

- 19.05.08.01.08 经括约肌间切除术 intersphincteric resection, ISR  
经肛管内外括约肌之间行直肠及系膜切除的手术。该术式保留肛门外括约肌及部分内括约肌,从而达到肿瘤根治及保留肛门的目的是。
- 19.05.08.01.09 保留盆腔自主神经直肠癌手术 pelvic autonomic nerve preservation for rectal cancer  
在全直肠系膜切除解剖入路前提下,全程保护手术路径中的盆腔自主神经,包括上腹下神经丛主干、腹下神经及下腹下神经丛的手术。在保证肿瘤根治的基础上,最大限度保护患者排尿功能、排便功能及性功能。
- 19.05.08.01.10 直肠癌侧方淋巴结清扫术 lateral lymph node dissection for rectal cancer  
清扫侧方区域淋巴结包括骶骨两侧、骶骨前、髂内动脉周围、骶骨岬等处淋巴结的手术。适用于直肠癌侧方淋巴结转移的治疗。
- 19.05.09 结直肠肿瘤经自然腔道取标本手术 natural orifice specimen extraction surgery in colorectal neoplasm, NOSES  
使用腹腔镜器械或软质内镜等设备完成腹腔内手术操作,经自然腔道(直肠或阴道)取标本的腹壁无辅助切口手术。该手术与常规腹腔镜手术最大的区别就在于标本经自然腔道取出,避免了取标本的腹壁辅助切口。
- 19.05.10 经肛内镜手术 transanal endoscopic surgery, TAES  
应用内镜经肛门途径进行的手术。
- 19.05.10.01 经肛内镜显微手术 transanal endoscopic microsurgery, TEM  
采用内镜操作平台经肛门途径治疗结直肠良恶性疾病的手术。
- 19.05.10.02 经肛微创手术 transanal minimally invasive surgery, TAMIS  
将腹腔镜单孔通道置于肛管,利用常规腹腔镜器械经肛门途径进行的手术。
- 19.05.10.03 经肛全直肠系膜切除术 transanal total mesorectal excision, taTME  
经肛门途径由下往上分离直肠系膜而完成全直肠系膜切除的手术。
- 19.05.10.04 经肛局部切除术 transanal local excision  
通过直视下或利用肛管内镜经肛门途径进行的病变局部切除的手术。
- 19.05.11 经骶后入路局部切除术 anorectal operation through sacrococcygeal route  
经骶尾入路的局部切除病变组织的术式。
- 19.05.12 全盆腔廓清术 total pelvic exenteration, TPE  
切除盆腔肿瘤及盆腔全部脏器的手术方式。包括盆腔肿块、内生殖器官、膀胱、远侧输尿管、直肠及部分乙状结肠、转移淋巴结、盆底腹膜、提肛肌及外阴,并做消化道及尿路重建或造口。
- 19.05.13 后盆腔廓清术 posterior pelvic exenteration, PPE  
切除盆腔肿瘤及盆腔内子宫及附件、直肠等脏器,保留盆腔泌尿系统的盆腔清扫术。
- 19.05.14 前盆腔廓清术 anterior pelvic exenteration, APE  
切除盆腔肿瘤及盆腔泌尿系统,保留直肠和肛门的盆腔清扫术。
- 19.05.15 结肠造口术 colostomy  
在腹壁将结肠做人造开口的术式。
- 19.05.16 回肠造口术 ileostomy  
在腹壁上将回肠做人造开口的术式。
- 19.05.17 肛周脓肿切开引流术 incision and drainage of perianal abscess  
切开肛周脓肿进行充分引流的手术。
- 19.05.18 肛瘘切开术 anal fistulotomy  
利用探针从外口插入,内口通出,沿探针槽沟方向将瘘管全层切开的手术。用于治疗低位

肛瘻。

19.05.18.01 [肛瘻]挂线疗法 seton therapy [for anal fistula]

在肛瘻的内口和外口之间挂橡皮筋或有腐蚀性的药线，利用其机械性压迫作用，经过几周或几个月，逐渐切开肛瘻的方法。用于治疗高位肛瘻。

19.05.19 肛瘻切除术 fistulectomy

切开瘻管并将瘻管壁全部切除至健康组织的手术。用于治疗低位肛瘻。

19.05.20 肛瘻剥离内口结扎黏膜瓣滑动前移缝合术 fistulectomy with internal opening closure and sliding mucosal flap strengthening

完整切除瘻管和内口后，应用黏膜瓣移位修补直肠处缺损的手术。

19.05.21 [肛门]括约肌间瘻管结扎术 ligation of intersphincteric fistula tract, LIFT

通过在内外括约肌之间的间隙内结扎并切断瘻管，搔刮清除外部残余瘻管内坏死组织，再充分引流的手术。用于治疗瘻管已经形成的括约肌间瘻与经括约肌瘻，包括大多数复杂性肛瘻，以及经其他术式治疗后失败的病例，但不适于没有形成瘻管的早期肛瘻。

19.05.22 肛裂切除术 excision of fissure

将肛裂和伴随的病变组织全部切除的手术。用于治疗慢性溃疡性肛裂，肛裂底层和四周已有瘢痕组织形成，经长期非手术疗法无效者，或伴有肛乳头肥大、前哨痔及肛瘻者。

19.05.23 侧方肛门内括约肌切开术 lateral internal sphincterotomy

切开内括约肌解除痉挛及收缩的手术。包括后位内括约肌切断术、侧位内括约肌切断术及侧位皮下内括约肌切断术。用于治疗肛裂伴有肛管括约肌痉挛。

19.05.24 部分侧方肛门内括约肌切开术 partial lateral internal sphincterotomy

切断部分内括约肌，切口两侧放射状钳夹(将肛裂创面、哨兵痔、肥大肛乳头等钳夹在内)并结扎，残端切除，创面开放引流的手术。用于治疗肛裂。

19.05.25 开放式痔切除术 open hemorrhoidectomy

切除内痔和外痔组织，在痔蒂部缝扎，齿线上黏膜缺损可闭合，皮肤切口开放的手术。

19.05.26 闭合式痔切除术 closed hemorrhoidectomy

切除内痔和外痔组织，在痔蒂部缝扎，通过连续缝合闭合皮肤切口的手术。

19.05.27 经肛门吻合器直肠切除术 stapled transanal rectal resection, STARR

利用吻合器对直肠黏膜或黏膜下组织选择性切除的手术。不破坏肛垫正常生理功能，避免术后肛管直肠狭窄。用于治疗内痔、混合痔、直肠内脱垂和直肠前突引起的出口梗阻。

19.05.28 选择式微创痔上黏膜切除吻合术 tissue-selecting therapy, TST

利用了特制的肛肠镜形成不同的开环式窗口，利用吻合探头，锁定痔核，针对痔核的大小和多少来调节痔黏膜的切除范围进行痔切除的手术。用于治疗以非环状脱垂为主的痔病。

19.05.29 吻合器痔上黏膜环切术 procedure for prolapse and hemorrhoid, PPH

用吻合器将痔上方的直肠黏膜脱垂带做环形切除的手术。

19.05.30 吻合器痔切除或固定术 stapled hemorrhoidectomy or fixation

利用环切吻合器将增大的多余病理组织切除，同时将剩余的肛垫组织闭合的手术。还可以将单个或多个痔切闭。

19.05.31 外剥内扎切除术 dissection and ligation of hemorrhoid

对外痔进行剥离或者切除，对内痔进行结扎的手术。

19.05.32 环形痔切除术 circumferential hemorrhoidectomy

将肛缘皮肤沿外痔部分的周围作一切口，由外向直肠侧剥离静脉丛，直至齿状线附近，随后按钳夹法或切除缝合法将内痔部分连同已分离的外痔组织一并切除的手术。用于治疗环形混合痔。

19.05.33 血栓性外痔摘除术 excision of thrombosed external hemorrhoid

在血栓处做切口将血栓挤出或完整切除的手术。用于治疗急性期血栓性外痔，疼痛剧烈，肿块没有缩小趋势者。

19.05.34 经肛门痔动脉结扎术 haemorrhoidal artery ligation

通过结扎阻断供应痔核的动脉血管，阻断痔供血，从而促使痔组织萎缩并减轻痔脱垂症状的手术。

19.05.35 内痔注射疗法 injection therapy for internal hemorrhoid

将药物注射于痔核基底部从而使痔核硬化萎缩、坏死脱落的疗法。

19.05.36 [内痔]胶圈套扎疗法 rubber band ligation for internal hemorrhoid

通过器械将小型胶圈套入痔的根部，利用胶圈较强的弹性阻断内痔的血运，使痔缺血、坏死、脱落的手术。

19.05.37 肛管括约肌修补术 repair of anal sphincter

拉拢断端括约肌缝合修补的手术。用于治疗外伤或手术切断所致的肛管括约肌损伤，其缺损范围不超过肛管括约肌周径的 1/3，肌肉纤维仍能收缩者。

19.05.38 肛门后方盆底修补术 postanal repair of pelvic floor sphincter

缝合髂骨尾骨肌及耻骨直肠肌，使肛管直肠角前移，恢复正常角度，再缝合缩短外括约肌的手术。用于治疗严重的神经性肛门失禁及直肠脱垂固定术后仍有较重的肛门失禁者。

19.05.39 肛门括约肌成形术 anal sphincteroplasty

采用股薄肌或臀大肌移植于肛管周围代替或加强括约肌功能的手术。用于治疗括约肌不能修补的肛门失禁的患者。

19.05.40 S 形皮片移植肛管成形术 anoplasty with S skin grafting

将 S 形带蒂皮片移植于肛管内的手术。用于治疗肛门皮肤缺损和黏膜外翻引起肛门失禁者以及感觉性肛门失禁者。

19.05.41 骶后纵切肛门成形术 posterior sacral sagittal anoplasty

通过从骶骨到肛门窝的正中矢状切口完全显露肛肠区域，切开直肠后方的所有肌肉结构的手术。用于高位肛肠畸形的治疗。

19.05.42 腹会阴拖出肛门成形术 abdominoperineal pull-through anoplasty

将直肠拖出于会阴部切口之外进行肛门重建的手术。用于治疗直肠的盲端位置较高或与膀胱、尿道、阴道有瘘管相通者。

19.05.43 Y-V 皮瓣肛管成形术 anoplasty with V-Y cutaneous advancement flap

利用 Y-V 型皮瓣对肛门进行成形重建的手术。用于治疗齿状线以下肛管狭窄或瘢痕挛缩者。

19.05.44 直肠内狭窄后方切开术 intrarectal posterior incision of stricture

于后中线将环状狭窄做纵行切开，对狭窄肠管进行扩张，并用橡皮管维持扩张的手术。用于治疗肛管直肠狭窄。

19.05.45 直肠前突修补术 repair of rectocele

又称“直肠前膨出修补术”。在齿线上方行纵行切口，游离黏膜瓣对凹陷进行修补的手术。用于治疗直肠前突。

19.05.46 粘连松解术 adhesiolysis

解除腹腔内肠管与肠管，肠管与腹膜，肠管与脏器之间发生的不正常粘附的外科手术。

## 20 肝外科

### 20.01 形态生理学

#### 20.01.01 解剖学

##### 20.01.01.01 肝 liver

又称“肝脏”。人体内最大的消化腺。大部分位于右季肋区和腹上区，小部分位于左季肋区。有分泌胆汁、分解糖与储存糖原、解毒及吞噬、防御等重要功能。

##### 20.01.01.01.01 奎诺分段 Couinaud segmentation

一种以肝内脉管系统的分布为基础的肝功能性分段方法。该法把肝分成 8 个相对独立、相互联系的肝段,是指导临床肝切除的基本原则。由法国学者克劳德·奎诺(Claude Couinaud)于 1954 年首先提出。

##### 20.01.01.01.01.01 右半肝 right hemiliver

又称“右肝”。以肝正中裂为界的右侧肝组织。包括右前叶和右后叶。

##### 20.01.01.01.01.01.01 [肝]右前叶 right anterior lobe [of liver]

位于肝中静脉和肝右静脉平面之间的肝叶。包括奎诺分段中的右前叶上段和右前叶下段。

##### 20.01.01.01.01.01.01.01 [肝]右前叶上段 superior segment of right anterior lobe [of liver]

又称“肝 8 段”“S8 段”。位于肝右前叶,门静脉右支头侧,肝中静脉和肝右静脉之间的肝段。

##### 20.01.01.01.01.01.01.02 [肝]右前叶下段 inferior segment of right anterior lobe [of liver]

又称“肝 5 段”“S5 段”。位于肝右前叶,门静脉右支尾侧,肝中静脉和肝右静脉之间的肝段。

##### 20.01.01.01.01.01.02 [肝]右后叶 right posterior lobe [of liver]

位于肝右静脉右侧的肝叶。包括奎诺分段中的右后叶上段和右后叶下段。

##### 20.01.01.01.01.01.02.01 [肝]右后叶上段 superior segment of right posterior lobe [of liver]

又称“肝 7 段”“S7 段”。位于肝右后叶,门静脉右支头侧,肝右静脉右侧的肝段。

##### 20.01.01.01.01.01.02.02 [肝]右后叶下段 inferior segment of right posterior lobe [of liver]

又称“肝 6 段”“S6 段”。位于肝右后叶,门静脉右支尾侧,肝右静脉右侧的肝段。

##### 20.01.01.01.01.02 左半肝 left hemiliver

又称“左肝”。以肝正中裂为界的左侧肝组织。包括左内叶和左外叶。

##### 20.01.01.01.01.02.01 [肝]左外叶 left lateral lobe [of liver]

位于镰状韧带平面左侧的肝叶。包括奎诺分段中的左外叶上段和左外叶下段。

##### 20.01.01.01.01.02.01.01 [肝]左外叶上段 superior segment of left lateral lobe [of liver]

又称“肝 2 段”“S2 段”。位于肝左外叶,门静脉左支头侧,肝左静脉左侧的肝段。

##### 20.01.01.01.01.02.01.02 [肝]左外叶下段 inferior segment of left lateral lobe [of liver]

又称“肝 3 段”“S3 段”。位于肝左外叶,门静脉左支尾侧,肝左静脉右侧的肝段。

##### 20.01.01.01.01.02.02 [肝]左内叶 left medial lobe [of liver]

又称“肝 4 段”“S4 段”。位于镰状韧带平面和肝中静脉平面之间的肝叶。

##### 20.01.01.01.01.02.02.01 [肝]左内叶上段 superior segment of left medial lobe [of liver]

又称“肝 4a 段”“S4a 段”。位于肝左内叶,门静脉左支头侧,肝左静脉和肝中静脉之间的肝段。

##### 20.01.01.01.01.02.02.02 [肝]左内叶下段 inferior segment of left medial lobe [of liver]

又称“4b 段”“S4b 段”。位于肝左内叶,门静脉左支尾侧,肝左静脉和肝中静脉之间的

肝段。

20.01.01.01.01.03 [肝]尾状叶 caudate lobe [of liver]

又称“肝1段”“S1段”。位于肝门之后、静脉韧带裂与腔静脉沟之间的肝段。在肝内被背裂隔成独立单位。其背侧紧邻下腔静脉，腹侧的尾侧端紧邻第一肝门，腹侧的头侧端紧邻第二肝门。自左向右分为施皮格尔叶（Spiegel lobe）、腔静脉旁部和尾状突三部分。

20.01.01.01.01.03.01 施皮格尔叶 Spiegel lobe

位于小网膜后方，延伸到肝后下腔静脉和静脉韧带左侧的部分尾状叶。由十七世纪比利时解剖学家阿德里安·范登施皮格尔（Adriaan van den Spiegel）首先描述。

20.01.01.01.01.03.02 腔静脉旁部 paracaval portion

位于下腔静脉腹侧，头侧紧邻肝中静脉与肝右静脉的部分尾状叶。

20.01.01.01.01.03.03 尾状突 caudate process

位于右门静脉背侧，下腔静脉右侧，向肝右后叶突起的部分尾状叶。

20.01.01.01.02 [肝]方叶 quadrate lobe [of liver]

位于肝门之前，肝圆韧带裂与胆囊窝之间的肝。

20.01.01.01.03 里德尔叶 Riedel lobe

右肝向下覆盖在右肾前方的舌状突起。是常见的肝解剖变异。由德国外科医生卡尔·路德维希·里德尔（Carl Ludwig Riedel）在1888年首次描述。

20.01.01.02 镰状韧带 falciform ligament

位于膈穹窿下方和肝上面之间矢状位的双层腹膜结构。位于前正中线右侧，其前部沿腹前壁上份向下连于脐，侧面观呈镰刀状，其游离缘的下缘肥厚，内含肝圆韧带。

20.01.01.03 肝圆韧带 ligamentum teres hepatis

胎儿时期的脐静脉闭锁而成的韧带状结构。经肝镰状韧带的游离缘内行至脐。

20.01.01.04 冠状韧带 coronary ligament

由膈下壁腹膜与肝膈面脏腹膜移行而成的结构。呈冠状位，由上、下两层腹膜构成。上层向前与镰状韧带右层相延续，下层起于小网膜后层。

20.01.01.05 静脉韧带 venous ligament; ligamentum venosum

又称“亚兰蒂乌斯韧带（Arantius ligament）”。由静脉导管闭锁而成的韧带。位于肝下面的静脉韧带裂内，门静脉左支和下腔静脉之间。由十六世纪意大利外科学家尤利乌斯·凯撒·亚兰蒂乌斯（Julius Caesar Arantius）首先描述。

20.01.01.06 肝腔静脉韧带 hepatocaval ligament

又称“幕内雅敏韧带（Makuuchi ligament）”。位于肝后下腔静脉中上1/3处的韧带。起自肝右叶，绕过下腔静脉右侧壁和后壁，至左侧壁与左侧尾状叶相连，其内会有肝静脉分支汇入肝后下腔静脉。由日本外科医生幕内雅敏1991年首次描述。

20.01.01.07 [肝]三角韧带 triangular ligament [of liver]

冠状韧带向左右两侧延伸，与壁腹膜延续融合形成的短小腹膜皱襞。包括左三角韧带和右三角韧带。

20.01.01.07.01 [肝]左三角韧带 left triangular ligament [of liver]

位于肝左叶上段左侧缘与膈之间，由左侧冠状韧带两层向左侧延伸融合构成的短小腹膜皱襞。

20.01.01.07.02 [肝]右三角韧带 right triangular ligament [of liver]

位于肝右后叶下段与侧腹壁之间，由右侧冠状韧带两层融合构成的短小腹膜皱襞。

20.01.01.08 肝肾韧带 hepatorenal ligament

冠状韧带在肝后面的下界反折至右肾上部形成的腹膜结构。

20.01.01.09 肝胃韧带 hepatogastric ligament



- 从肝门向下延伸到胃小弯的左侧小网膜。内有胃左血管、胃右血管、淋巴结、神经等。
- 20.01.01.10 右肝上间隙 **right suprahepatic space**  
位于镰状韧带右侧部分的肝上间隙。其左界为镰状韧带，后方为冠状韧带，右侧向下与右结肠旁沟交通。
- 20.01.01.11 右肝下间隙 **right subhepatic space**  
位于右肝下的解剖间隙。左侧为肝圆韧带，上方为肝右叶脏面，下界为横结肠及其系膜，后上部为肝肾隐窝，向上可达肝右叶后面与膈之间，向下通右结肠旁沟。
- 20.01.01.12 左肝上间隙 **left suprahepatic space**  
位于镰状韧带左侧的肝上间隙。左冠状韧带将其分为前后间隙。
- 20.01.01.12.01 左肝上前间隙 **anterior left suprahepatic space**  
位于左冠状韧带前方的左肝上间隙。
- 20.01.01.12.02 左肝上后间隙 **posterior left suprahepatic space**  
位于左冠状韧带后方的左肝上间隙。
- 20.01.01.13 左肝下间隙 **left subhepatic space**  
左肝下方的解剖间隙。以小网膜和胃为界，又分为左肝下前间隙和左肝下后间隙。
- 20.01.01.13.01 左肝下前间隙 **anterior left subhepatic space**  
小网膜和胃前方的左肝下间隙。
- 20.01.01.13.02 左肝下后间隙 **posterior left subhepatic space**  
又称“网膜囊”。位于小网膜和胃后方的间隙。
- 20.01.01.14 左膈下腹膜外间隙 **left subphrenic extraperitoneal space**  
位于胃裸区与膈之间的间隙。
- 20.01.01.15 右膈下腹膜外间隙 **right subphrenic extraperitoneal space**  
位于肝裸区与膈之间的间隙。
- 20.01.01.16 门-腔静脉间隙 **portacaval space**  
门静脉主干和下腔静脉之间的间隙。
- 20.01.01.17 肝胰襞 **hepatopancreatic fold**  
由肝总动脉或肝固有动脉从腹后壁向前进入小网膜时所形成的腹膜皱襞。
- 20.01.01.18 肝肾隐窝 **hepatorenal recess**  
又称“莫里森囊（Molison pouch）”。肝右叶与右肾之间的间隙。由二十世纪初英国外科医生詹姆斯·拉瑟福德·莫里森（James Rutherford Morison）命名。
- 20.01.01.19 胆囊窝 **fossa for gallbladder**  
位于肝右纵沟的前部，容纳胆囊的浅窝。
- 20.01.01.20 [肝]腔静脉窝 **fossa venae cavae [of liver]**  
位于肝右纵沟的后部，容纳下腔静脉的浅窝。
- 20.01.01.21 [肝]脐静脉窝 **fossa venae umbilicalis [of liver]**  
位于肝左纵沟内，容纳脐静脉的浅窝。
- 20.01.01.22 肝压迹 **impressio hepatica**  
肝周围脏器挤压肝，在肝表面形成的凹陷。
- 20.01.01.22.01 胃压迹 **impressio gastrica; gastric impression**  
位于肝左叶脏面，胃底和胃体上部挤压肝形成的肝压迹。
- 20.01.01.22.02 结肠压迹 **impressio colica; colic impression**  
位于肝右叶脏面，结肠肝曲和横结肠起始部挤压形成的肝压迹。
- 20.01.01.22.03 肾压迹 **impressio renalis; renal impression**  
位于肝右叶脏面，右肾挤压形成的肝压迹。

- 20.01.01.22.04 食管压迹 *impressio oesophagea; esophageal impression*  
位于肝左叶脏面，食管挤压形成的肝压迹。
- 20.01.01.23 第一肝门 *first porta hepatis*  
位于肝的脏面，门静脉、肝管、肝固有动脉等结构出入肝的“H”形解剖部位。
- 20.01.01.23.01 肝蒂 *hepatic pedicle*  
出入第一肝门的肝管、血管、淋巴管和神经被结缔组织包绕形成的结构。
- 20.01.01.22.02 格利森鞘 *Glisson sheath*  
包绕门静脉、肝动脉和胆管的纤维结缔组织形成的鞘样结构。由英国医生弗朗西斯·格利森（Francis Glisson）在 1654 年首次描述。
- 20.01.01.22.03 肝门板 *hilar plate*  
覆盖于第一肝门肝蒂表面的增厚的结缔组织层。
- 20.01.01.23 第二肝门 *second porta hepatis*  
肝左、中、右静脉注入下腔静脉的解剖部位。
- 20.01.01.24 第三肝门 *third porta hepatis*  
位于肝腔静脉窝下段，肝短静脉汇入下腔静脉的解剖部位。
- 20.01.01.25 [肝]正中裂 *median fissure [of liver]*  
肝膈面下腔静脉左侧缘至胆囊切迹中点的连线与肝后下腔静脉围成的假想切面。内有肝中静脉走行。肝在结构上被此切面分为左右两叶。
- 20.01.01.25.01 坎蒂尔线 *Cantlie line*  
在肝膈面，下腔静脉中点至胆囊切迹中点的连线。其基本对应正中裂。由苏格兰外科医生詹姆斯·坎蒂尔（James Cantlie）在 1897 年首次描述。
- 20.01.01.26 [肝]左叶间裂 *left interlobar fissure [of liver]*  
镰状韧带稍左侧、肝圆韧带切迹与肝左静脉汇入下腔静脉处围成的假想切面。内有左叶间静脉和肝门静脉左支矢状部走行，将左半肝分为左内叶和左外叶。
- 20.01.01.27 [肝]右叶间裂 *right interlobar fissure [of liver]*  
下腔静脉右壁至肝右下角和胆囊切迹中点之间中外 1/3 交界处的连线，转至脏面，连于第一肝门右端，所围成的假想切面。内有肝右静脉走行，将右半肝分开右前叶和右后叶。
- 20.01.01.28 [肝]右段间裂 *right intersegmental fissure [of liver]*  
在脏面，第一肝门右端至肝右缘中点的连线，转至膈面，水平连于正中裂中份，所围成的假想切面。此裂相当于肝门静脉右支主干平面。将肝右前、右后叶分为右前叶上下段和右后叶上下段。
- 20.01.01.29 [肝]左段间裂 *left intersegmental fissure [of liver]*  
下腔静脉左壁至肝左缘上中 1/3 交点的连线，转至脏面向内止于左纵沟中点稍后上方，所围成的假想切面。裂内有肝左静脉走行，将左外叶分为左外叶上段和左外叶下段。
- 20.01.01.30 [肝]背裂 *dorsal fissure [of liver]*  
位于尾状叶前方，自第二肝门至第一肝门连线，所围成的假想切面。将尾状叶与左内叶和右前叶分开。
- 20.01.01.31 鲁维埃沟 *Rouviere sulcus*  
肝门右侧的横行肝裂。其内走行的是右后叶的肝蒂，沟底是右肝蒂的下缘或者右后肝蒂分支的起始部。由法国外科医生亨利·鲁维埃（Henri Rouvière）在 1924 年首次报道。
- 20.01.01.32 肝左静脉 *left hepatic vein*  
收集肝左外叶全部及左内叶少部分静脉血的静脉。于第二肝门处汇入下腔静脉，主干位于左段间裂内。
- 20.01.01.33 肝中静脉 *middle hepatic vein; intermediate hepatic vein*

收集肝左内叶和右前叶静脉血的静脉。常与肝左静脉形成共干汇入下腔静脉，其位于正中裂的上半部。

20.01.01.34 肝右静脉 right hepatic vein

收集肝右后叶静脉血的静脉。其主干位于右叶间裂内。

20.01.01.35 尾状叶静脉 caudate lobe vein

收集尾状叶静脉血的小静脉。由尾状叶中部汇入下腔静脉。

20.01.01.36 肝短静脉 short hepatic vein

收集尾状叶和右后叶脏面区的静脉血的小静脉。直接汇入下腔静脉。

20.01.01.36.01 右后下静脉 inferior right hepatic vein;IRHV

主要引流肝右后叶下段和肝右后叶上段下部肝短静脉。直接汇入下腔静脉右侧壁。其并不存在于所有个体中。

20.01.01.37 脐裂静脉 umbilical fissure vein;UFV

又称“裂静脉”“肝左内侧上静脉”。收集肝左内叶、左外叶下段静脉血的静脉。沿着脐裂走行，汇入肝左静脉、肝中静脉或肝左肝中静脉共干处。在肝解剖分段中可将其作为左内叶和左外叶的一个解剖学标志。

20.01.01.38 前裂静脉 anterior fissure vein;AFV

位于肝右前叶上段腹侧亚段和背侧亚段之间的静脉。大部分汇入肝中静脉。在肝解剖分段中可将其作为肝右前叶上段腹侧和背侧亚段的重要分界标志。

20.01.01.39 肝总动脉 common hepatic artery

腹腔干供应肝和胆囊以及胃和十二指肠的分支。是腹腔干三大分支中较为粗短的一支。行向右，旋即分为肝固有动脉和胃十二指肠动脉。

20.01.01.40 肝固有动脉 proper hepatic artery

肝总动脉供应肝和胆囊的分支。在幽门部的上方发自肝总动脉，上行进入小网膜，分布至肝、胆囊及肝外胆道。

20.01.01.40.01 左肝动脉 left hepatic artery

一般由肝固有动脉分出，供应左半肝动脉血的动脉。

20.01.01.40.02 右肝动脉 right hepatic artery

一般由肝固有动脉分出，供应右半肝动脉血的动脉。

20.01.01.41 尾状叶动脉 arteria lobi caudatita

主要供应尾状叶动脉血的动脉。

20.01.01.42 迷走肝动脉 aberrant hepatic artery

直接起源于腹腔干及胃肠道供血动脉的变异肝动脉。

20.01.01.43 胆囊动脉 cystic artery

位于胆囊三角内，常由右肝动脉发出，供应胆囊的动脉。

20.01.02 组织胚胎学

20.01.02.01 肝细胞 hepatocyte

肝实质细胞。构成肝小叶的主要细胞，细胞体积较大，直径 20~30 μm，呈多面体形，细胞高度分化，各种细胞器发达，细胞的功能复杂多样，具有分泌胆汁、合成多种血浆蛋白，进行糖、脂肪、氨基酸、维生素、激素与药物代谢等功能。

20.01.02.02 肝非实质细胞 hepatic nonparenchymal cell

肝组织内除了肝细胞以外的细胞。包括肝星状细胞、成纤维细胞、肌成纤维细胞、肝巨噬细胞、内皮细胞和陷窝细胞等。

20.01.02.02.01 肝窦内皮细胞 liver sinusoidal endothelial cell;LSEC

构成肝窦壁的窦壁内衬细胞。细胞表面分布有 150~175nm 的小孔，作为动态过滤器，实

现血液与实质细胞之间的液体、溶质和颗粒的交换。

#### 20.01.02.02.02 肝巨噬细胞 hepatic macrophage

又称“库普费尔细胞(Kupffer cell)”。定植于肝内的巨噬细胞。来自血液单核细胞，是体内固定型巨噬细胞中最大的细胞群体。由德国生物学家卡尔·威廉·冯·库普费尔(Karl Wilhelm von Kupffer)于1876年首次描述。

#### 20.01.02.02.03 肝陷窝细胞 liver pit cell

又称“大颗粒淋巴细胞(large granular lymphocyte,LGL)”。肝的自然杀伤细胞。细胞表面具有自然杀伤细胞的CD8分子，胞质内含大的嗜苯胺蓝颗粒，细胞主要位于肝血窦周围，伪足可穿透内皮细胞深入窦周间隙内。

#### 20.01.02.02.04 肝星状细胞 hepatic stellate cell;HSC

又称“贮脂细胞(fat storing cell)”、“窦周细胞”、“伊东细胞(Ito cell)”。肝内胞浆内富含维生素A脂滴的一类细胞。位于狄氏腔中，呈梭形或多边形，其细长的突起向外延伸环绕在血窦内皮细胞外面。

### 20.01.03 生理学

#### 20.01.03.01 肝糖原 hepatic glycogen

在肝中以糖原形式储存的葡萄糖聚合物。在调节血糖浓度以及维持其稳定中具有重要作用。

#### 20.01.03.02 球蛋白 globulin

不溶或微溶于水，可溶于稀盐溶液，可以在半饱和中性硫酸铵溶液中沉淀的一类球状单纯蛋白质。包括由肝细胞产生的补体、糖蛋白、脂蛋白、金属结合蛋白、酶类和由B淋巴细胞、浆细胞产生和分泌的免疫球蛋白等。

#### 20.01.03.03 铜蓝蛋白 ceruloplasmin;Cp

由肝实质细胞合成的单链含铜多肽。由于含铜而呈蓝色。血浆铜95%存在于该蛋白中。

### 20.01.04 病理学

#### 20.01.04.01 肝细胞水肿 hepatocyte swelling

由于缺氧、感染、中毒等因素，肝细胞不能维持离子和液体平衡，导致液体内渗，细胞体积增大为特征的病理改变。见于慢性肝炎活动期、酒精性肝炎、药物性肝炎、肝移植后缺血和再灌注损伤等。

#### 20.01.04.02 肝细胞嗜酸性变 hepatocyte eosinophilia

肝细胞受损后，胞浆由于水分脱失而浓缩，细胞皱缩体积变小，核固缩，胞质嗜酸性增强，胞浆颗粒性消失为特征的病理改变。

#### 20.01.04.03 肝细胞脂肪变性 hepatocyte steatosis

肝细胞胞浆内脂质聚集致肝细胞内脂肪空泡形成的病理改变。

#### 20.01.04.04 肝细胞羽毛状变性 feathery degeneration of hepatocyte

淤胆时，胆酸的毒性作用所致的肝细胞的病理改变。细胞明显肿胀、淡染，胞质稀疏呈纤维网状，淤积的胆汁可在肝细胞肿胀的基础上形成弥漫的泡沫状，形似羽毛，并伴有胆色素沉积。多见于胆汁性肝硬化患者。

#### 20.01.04.05 肝细胞透明变性 hyaline degeneration of hepatocyte

又称“肝细胞玻璃样变(hyalinization in hepatocyte)”。肝细胞内糖原过多贮积而致肝细胞呈透明样变的病理改变。见于肝糖原贮积病、糖尿病和肝细胞癌。

#### 20.01.04.06 肝细胞毛玻璃样变性 groundglass degeneration of hepatocyte

肝细胞胞浆呈均匀淡伊红色如毛玻璃样的病理改变。常见于慢性乙型肝炎、乙型肝炎病毒携带者、乙型肝炎后肝硬化。

#### 20.01.04.07 肝细胞气球样变性 ballooning degeneration of hepatocyte

由于肝细胞受损后水分增多引起肝细胞肿胀形似气球的病理改变。表现为肝细胞肿大、胞浆疏松化，进一步发展肝细胞肿大如球形，胞浆几乎透明。

**20.01.04.08 酒精性透明小体 alcoholic hyaline body**

又称“马洛里小体（Mallory body）”。慢性酒精中毒变性肝细胞质内的嗜酸性包涵体。呈鹿角形、花环状或不规则形，HE 染色呈紫红色，常与肝细胞透明变性及气球样变性同时存在。电镜下由缠绕一起的细胞角蛋白中间丝构成。为酒精性肝病的特征性病理表现。由美国病理学家弗兰克·马洛里（Frank Mallory）于 1911 年首次报道。

**20.01.04.09 肝细胞坏死 hepatocellular necrosis; hepatocyte necrosis**

肝细胞的死亡方式之一。表现为肝细胞溶解性坏死和固缩性坏死。按形态分为点状坏死、灶性坏死、碎屑状坏死、亚大块坏死和大块坏死；按部位分为中央静脉区坏死、汇管区周围坏死和融合性坏死。

**20.01.04.09.01 肝细胞点状坏死 spotty necrosis of hepatocyte**

又称“肝细胞局灶状坏死”。肝小叶内单个或少数几个肝细胞呈点状或灶状分布的坏死。组织学表现为一簇聚集的炎症细胞或网状纤维塌陷形成的致密点。

**20.01.04.09.02 肝细胞溶解性坏死 lysis necrosis of hepatocyte**

肝细胞水肿引起透明样变性、气球样变性，最终导致各种膜破裂、引起的细胞溶解性坏死。

**20.01.04.09.02 肝细胞融合性坏死 confluent necrosis of hepatocyte**

相邻成群的肝细胞坏死。

**20.01.04.09.03 肝细胞碎片状坏死 piecemeal necrosis of hepatocyte**

又称“界板性肝炎”“肝细胞碎屑样坏死”。发生在汇管区周围肝细胞和有炎症的汇管区之间的，呈碎片状分布的肝细胞坏死。

**20.01.04.09.04 肝细胞桥接性坏死 bridging necrosis of hepatocyte**

严重的肝细胞损伤导致相邻肝小叶形成汇管区-汇管区、汇管区-小叶中心或小叶中心-小叶中心的连续的形似桥状的肝细胞坏死。

**20.01.04.09.05 肝细胞多小叶坏死 multilobular necrosis of hepatocyte**

一个肝小叶或相邻几个小叶的坏死。

**20.01.04.09.06 肝细胞大块坏死 massive necrosis of hepatocyte**

累及肝小叶 2/3 以上的肝实质弥漫性、溶解性坏死。

**20.01.04.10 毛细胆管淤胆 canalicular cholestasis**

肝小叶中央毛细胆管扩张，其内可见胆汁或胆栓的病理改变。可同时伴有肝细胞和枯否细胞内淤胆。

**20.01.04.11 慢性淤胆 chronic cholestasis**

持续超过 6 个月的胆汁淤积所致的一系列肝细胞病理改变。表现为汇管区周围肝细胞肿胀，细胞内铜和铜相关蛋白累积和马洛里小体形成。继续进展肝细胞可出现羽毛样变性，汇管区间质水肿，胆小管样结构增生，炎症细胞浸润和纤维化。

**20.01.04.12 胆汁性梗死 biliary infarction**

又称“夏科-贡博坏死（Charcot-Gombault necrosis）”。梗阻性胆汁淤积，肝细胞中胆汁酸积聚所致的细胞毒性作用及触发的细胞因子介导的炎症反应等，导致肝细胞灶性坏死，并有胆汁浸润的病理变化。

**20.01.04.13 肝萎缩 hepatic atrophy**

肝细胞数量减少，肝体积缩小的病理改变。

**20.01.04.14 肝粟粒性结核 hepatic miliary tuberculosis**

全身血行播散型粟粒性结核在肝的表现。可见小而孤立的黄白色结节散布全肝，显微镜下可见明显的多核巨细胞，外周有淋巴细胞浸润。

20.01.04.15 肝结核瘤 hepatic tuberculoma

粟粒性结核结节互相融合成单个或多个大结节的肝实质结核。

20.01.04.16 肝肉芽肿 hepatic granuloma

以弹性纤维溶解性肉芽肿为主的肝病理改变。在病变浸润区内的弹性纤维消失，并被巨噬细胞吞噬。

20.01.04.17 肝细胞异型增生 liver cell dysplasia;LCD

肝细胞由于一系列基因改变而在分化程度上偏离了正常状态所导致的肿瘤性增生。属于向肝细胞癌转化的癌前病变，病变范围通常小于 1mm。根据细胞大小可分为大细胞型异型增生和小细胞型异型增生。

## 20.02 疾病及分类

20.02.01 创伤性疾病

20.02.02.01 肝创伤 liver trauma

外力导致的肝损伤。

20.02.02.01.01 肝钝性损伤 hepatic blunt injury

体表没有通向肝的窦道的肝创伤。多由撞击或钝器所致。

20.02.02.01.02 肝穿透性损伤 hepatic penetrating injury

有明显的窦道与外界相通的肝创伤。多由锐器或火器引起。

20.02.02.01.03 肝包膜下血肿 hepatic subcapsular hemotoma

肝实质表面破裂而肝包膜完整，血液积聚在包膜下的肝创伤的病理表现。

20.02.02.01.04 肝撕裂伤 hepatic laceration

肝包膜和/或肝实质离断的肝创伤的病理表现。包括肝包膜撕裂伤、肝实质撕裂伤及两者同时损伤的肝真性撕裂伤。

20.02.02.01.05 肝周静脉损伤 juxtahepatic venous injury

伤及肝后下腔静脉和/或肝外肝静脉的肝创伤的病理表现。

20.02.02.01.06 肝撕脱伤 hepatic avulsion

又称“全肝挤压伤（total crush injury of liver）”。导致肝完全取血管化的肝创伤。

20.02.02.01.07 胆汁瘤 biloma

胆管破裂后胆汁溢出至肝实质内或肝外，包裹形成的胆汁性囊肿。

20.02.02 非肿瘤性疾病

20.02.02.01 肝囊肿 hepatic cyst; liver cyst

因肝内胆管和淋巴管在胚胎时发育障碍所致的良性囊性非肿瘤病变。

20.02.02.01.01 单纯性肝囊肿 simple hepatic cyst; simple liver cyst

非遗传性的肝内单发或多发囊性占位性病变。

20.02.02.02 多囊肝 polycystic liver

以肝多发性囊肿及纤维化为主要病理改变的遗传性疾病。常见有成年人纤维多囊性肝病、幼儿纤维多囊性肝病、先天性肝纤维化病、先天性肝纤维化病变与肾单位耗损、特发性肝内胆管扩张、胆总管囊肿等。

20.02.02.01 肝脓肿 hepatopostema;hepatic abscess

由细菌、真菌、溶组织阿米巴原虫等致病生物引起的肝化脓性病变。

20.02.02.01.01 阿米巴性肝脓肿 amoebic hepatic abscess

溶组织阿米巴滋养体从肠道病变处经血流进入肝，使肝发生坏死导致的肝化脓性病变。

20.02.02.01.02 细菌性肝脓肿 pyogenic liver abscess

- 化脓性细菌侵入肝并在肝内大量繁殖引起局部组织坏死液化导致的肝化脓性病变。
- 20.02.02.01.03 胆源性肝脓肿 cholangitic liver abscess  
由于胆道感染性疾病导致的肝化脓性病变。常因胆道逆行性感染和细菌向附近肝组织蔓延所致。
- 20.02.02.01.04 血源性肝脓肿 blood-borne liver abscess  
病原体经门静脉或肝动脉进入肝引起的肝化脓性病变。
- 20.02.02.02 酒精性肝病 alcoholic liver disease;ALD  
由于长期大量饮酒导致肝疾病。初期通常表现为脂肪肝，进而可发展成酒精性肝炎、肝纤维化和肝硬化，严重酗酒时可诱发广泛肝细胞坏死甚至肝功能衰竭。
- 20.02.02.03 脂肪肝 fatty liver  
以肝细胞脂肪过度储积和脂肪变性为特征的肝疾病。
- 20.02.02.04 病毒性肝炎 viral hepatitis  
由肝炎病毒引起的肝炎症性疾病。
- 20.02.02.05 自身免疫性肝病 autoimmune liver disease;AILD  
一组由自身免疫导致的肝疾病。包括自身免疫性肝炎、原发性胆汁性肝硬化、原发性硬化性胆管炎及其他自身免疫性疾病肝脏受累等。
- 20.02.02.05.01 自身免疫性肝炎 autoimmune hepatitis  
由自身免疫反应介导的慢性进行性肝炎症性疾病。
- 20.02.02.06 药物性肝损伤 drug induced liver injury; DILI  
由于药物和/或其代谢产物引起的肝损伤。
- 22.02.02.07 非酒精性脂肪性肝病 non-alcoholic fatty liver disease;NAFLD  
一组与胰岛素抵抗及遗传易感性密切相关的代谢应激性肝损伤。其病理学改变与酒精性肝病相似，但患者无过量饮酒史。疾病谱包括非酒精性单纯性脂肪肝，非酒精性脂肪性肝炎及其相关肝硬化和肝细胞癌。
- 20.02.02.08.01 非酒精性脂肪性肝炎 nonalcoholic steatohepatitis; NASH  
又称“代谢性脂肪性肝炎”。排除酒精和其他明确致肝损伤因素，以肝细胞脂肪变性和炎症为主要特征的肝病。属于非酒精性脂肪性肝病的一种类型。
- 20.02.02.09 肝棘球蚴病 hepatic echinococcosis  
又称“肝包虫病（hepatic hydatidosis）”。由肝棘球蚴引起的人畜共患性肝寄生虫病。分囊型和泡型棘球蚴病。
- 20.02.02.09.01 肝囊型棘球蚴病 hepatic cystic echinococcosis  
又称“单房型包虫病”。由细粒棘球蚴感染引起的肝寄生虫病。
- 20.02.02.09.02 肝泡型棘球蚴病 hepatic alveolar echinococcosis  
又称“多房型包虫病”。由多房棘球蚴感染引起的肝寄生虫病。棘球蚴呈浸润性增殖，酷似恶性肿瘤。
- 20.02.02.10 肝毛细线虫病 capillariasis hepatica  
由肝毛细线虫引起的肝寄生虫病。
- 20.02.02.11 肝片吸虫病 fascioliasis hepatica  
由肝片吸虫寄生于肝内胆道系统引起的肝寄生虫病。
- 20.02.02.12 肝血吸虫病 hepatic schistosomiasis  
由肝血吸虫感染引起的引起的人畜共患性肝寄生虫病。
- 20.02.02.13 肝华支睾吸虫病 hepatic clonorchiasis sinensis  
由华支睾吸虫寄生于肝内胆道系统所引起的肝寄生虫病。
- 20.02.02.14 肝蛔虫病 hepatic ascariasis

- 肠道寄生的蛔虫通过十二指肠乳头钻入肝内胆道系统所引起的肝寄生虫病。
- 20.02.02.15 肝局灶性脂肪变 focal hepatic steatosis  
又称“肝局灶性脂肪浸润（hepatic focal fatty infiltration）”。肝组织内脂肪分布不规则，堆积于肝局部的病变。
- 20.02.02.16 肝炎性假瘤 inflammatory pseudotumor of liver  
非肝实质细胞成分的炎性增生病变。呈良性增生性瘤样结节，可能与创伤、感染及免疫、变态反应等因素有关。
- 20.02.02.17 肝孤立性坏死结节 solitary necrotic nodule of liver  
以纤维组织包裹的结节状凝固坏死灶为特点的肝内良性非肿瘤性占位病变。
- 20.02.02.18 肝嗜酸性肉芽肿 eosinophilic granuloma of liver  
肝对致病因素产生的一种局部慢性炎性反应，具有肉芽的形态学特征的良性病变。可能由机体免疫功能不全对某些刺激物发生过敏反应所致。
- 20.02.02.19 门静脉血栓形成 portal vein thrombosis  
发生在门静脉系统内的血栓。
- 20.02.03 肿瘤性疾病
- 20.02.03.01 肝细胞腺瘤 hepatocellular adenoma  
又称“肝腺瘤”。肝细胞单克隆性增殖形成的肝脏结节性良性病变。
- 20.02.03.02 肝血管瘤 hemangioma of liver; hepatic hemangioma  
在胚胎发育过程中由于肝血管发育异常引起的血管内皮细胞异常增生形成的瘤样病变。
- 20.02.03.03 肝脂肪瘤 lipoma of liver  
由成熟脂肪细胞构成的肝良性间叶性肿瘤。
- 20.02.03.04 肝平滑肌瘤 leiomyoma of liver  
由平滑肌细胞构成的肝良性间叶性肿瘤。
- 20.02.03.05 肝血管平滑肌脂肪瘤 angiomyolipoma of liver  
由血管、脂肪细胞和平滑肌细胞的一种或多种构成的肝良性间叶性肿瘤。
- 20.02.03.06 肝间叶性错构瘤 mesenchymal hamartoma of the liver, MHL  
简称“肝错构瘤（hepatic hamartoma; hamartoma of the liver）”。肝胚胎发育不良导致的肝肿瘤样畸形。
- 20.02.03.07 肝畸胎瘤 hepatic teratoma  
由迷走而残存于肝内的原始胚胎细胞所发生，包括两到三种胚层来源的多种组织的良性肿瘤。
- 20.02.03.08 肝局灶性结节性增生 hepatic focal nodular hyperplasia; FNH  
由肝内异常动脉灌注导致的肝细胞增生形成的结节样病变。
- 20.02.03.09 原发性肝癌 primary hepatic carcinoma
- 20.02.03.09.01 肝细胞癌 hepatocellular carcinoma; HCC  
原发于肝细胞的恶性肿瘤。
- 20.02.03.09.02 混合型肝细胞癌-胆管癌 combined hepatocellular cholangiocarcinoma; cHCC-CCA  
具有肝细胞癌和胆管细胞癌两种结构，或呈过渡形态的肝恶性肿瘤。
- 20.02.03.09.03 小肝癌 small hepatocellular carcinoma  
最大直径小于等于 2 厘米的原发性肝癌。
- 20.02.03.09.04 亚厘米肝癌 subcentimeter hepatocellular carcinoma  
最大直径小于等于 1 厘米的原发性肝癌。



- 20.02.03.09.05 巨块型肝癌 giant hepatocellular carcinoma  
表现为单个巨块状或多个结节融合成块的肝癌大体病理形态。肿瘤直径一般在10cm以上，有假包膜形成，中心区常坏死出血，周围有多少不一的卫星状癌结节。
- 20.02.03.09.06 结节型肝癌 nodular hepatocellular carcinoma  
表现为单个或多个大小不等结节散在于肝内的肝癌大体病理形态。
- 20.02.03.09.07 弥漫型肝癌 diffuse hepatocellular carcinoma  
表现为肿瘤弥漫累及大部分甚至整个肝的肝癌大体病理形态。
- 20.02.03.10 肝母细胞瘤 hepatoblastoma  
胚胎源性的肝原发性恶性肿瘤。是儿童最常见的肝恶性肿瘤。是由类似于胎儿性上皮性肝细胞、胚胎性细胞以及分化的间叶成分组成。
- 20.02.03.11 肝上皮样血管内皮瘤 hepatic epithelioid hemangioendothelioma  
由梭形、卵圆形或不规则的上皮样或树突状细胞沿既有脉管生长形成的恶性肿瘤。
- 20.02.03.12 肝转移[癌] liver metastases  
又称“转移性肝癌（metastatic liver cancer）”“继发性肝癌（secondary liver cancer）”。经血行或淋巴途径转移至肝的恶性肿瘤。
- 20.02.03.13 门静脉癌栓 portal vein tumor thrombus;PVTT  
肝癌侵犯门静脉，聚集的癌细胞与血凝块混合形成的肿瘤性栓子。
- 20.02.03.14 肝静脉/下腔静脉癌栓 hepatic vein/inferior vena cava tumor thrombus;HVTT/IVCTT  
肝癌侵袭肝静脉或下腔静脉，聚集的癌细胞与血凝块混合形成的肿瘤性栓子。

### 20.03 临床表现

- 20.03.01 症状
- 22.03.01.01 疲劳 fatigue  
主观上一种疲乏无力的不适感觉。
- 20.03.01.02 水肿 edema  
组织间隙有过多的体液积聚引起的组织肿胀。
- 20.03.02 体征
- 20.03.02.01 肝大 hepatomegaly  
肝的体积大于正常范围的临床体征。
- 20.03.02.02 肝区叩痛 hepatic percussion pain  
肝肿大或肝受到压力、温度以及化学性刺激时，叩击肝区可引起疼痛感的体征。
- 20.03.02.03 肝病性口臭 fetor hepaticus  
简称“肝臭”。严重肝病者，在患者呼气或在观察患者尿液时，嗅到一种类似于烂苹果和臭鸡蛋的混合气味的臭气。是肝功能衰竭时所特有的一种表现。
- 20.03.02.04 扑翼样震颤 flapping tremor;asterixis  
当患者平伸手指及腕关节时出现的一种粗大、缓慢、非节律性动作。表现为腕关节突然屈曲，然后又迅速伸直，加上震颤多动，类似鸟的翅膀在扇动。通常呈对称性，累及上肢及下肢，肌张力高低可变。多见于代谢性疾病，如肝豆状核变性、肝性脑病及尿毒症等，也见于肺性脑病。
- 20.03.03 特殊表现
- 20.03.03.01 小肝综合征 small-for-size syndrome; SFSS  
活体肝移植后或扩大肝叶切除后，由于剩余肝脏功能不足以维持正常功能而出现的以肝功

能不全、高胆红素血症、胆汁淤积等为特征的临床综合征。

20.03.03.02 原发性移植肝无功能 primary liver graft nonfunction;PGNF

移植肝血供复流后发生的无明确病因的移植物功能衰竭。一般发生于肝移植术后数小时至数日之内。

20.03.03.03 早期移植物功能不良 initial poor graft function;poor early graft function;IPF;PEGF

肝移植术后早期供肝的肝功能损伤。

20.03.03.04 移植排斥 transplantation rejection

移植物作为一种异物被机体免疫系统识别并予以破坏和清除的过程。

20.03.03.04.01 [肝移植后]超急性排斥 hyperacute rejection [after liver transplantation]

移植肝恢复血供后数分钟至 24 小时内发生的排斥反应。

20.03.03.04.02 [肝移植后]急性排斥 acute rejection [after liver transplantation]

肝移植术后 1 周到几个月内发生的排斥反应。

20.03.03.04.03 [肝移植后]迟发性急性排斥 late acute rejection [after liver transplantation]

肝移植术后 6 个月以后发生的急性排斥反应。

20.03.03.04.04 [肝移植后]慢性排斥 chronic rejection [after liver transplantation]

又称“胆管消失性排斥反应”“胆管消失综合征”“慢性血管性排斥”。同种异体肝移植术后发生的慢性排斥反应。通常由严重或持续的急性排斥反应发展而来，表现为不可逆性胆管和血管损伤。

20.03.03.05 器官保存损伤 organic preservation injury

器官保存过程中所经历的的热缺血损伤、冷缺血损伤及缺血再灌注损伤。

20.03.03.05.01 热缺血损伤 warm ischemia injury

未降温时的缺血或血流中断所造成的器官损伤。

20.03.03.05.02 冷缺血损伤 cold ischemia injury

在冷缺血保存期间发生的器官损伤。

## 20.04 诊断

### 20.04.01 实验室检查

20.04.01.01 丙氨酸氨基转移酶 alanine aminotransferase;ALT

又称“谷丙转氨酶（glutamic-pyruvic transaminase）”。可逆地催化丙酮酸和谷氨酸之间氨基转移的酶。主要存在于肝、心脏组织中。是急性肝细胞损害的敏感标志。

20.04.01.02 门冬氨酸氨基转移酶 aspartate aminotransferase;AST

又称“谷草转氨酶（glutamic-oxaloacetic transaminase）”。可逆地催化门冬氨酸的氨基转移到  $\alpha$ -酮戊二酸形成草酰乙酸和谷氨酸的酶。主要存在于心肌、骨骼肌、肝组织中。

20.04.01.03  $\gamma$ -谷氨酰转肽酶  $\gamma$ -glutamyltransferase;  $\gamma$ -GT

催化  $\gamma$ -谷氨酰基转移的酶。主要分布于肾、肝、胰腺，存在于细胞膜和线粒体上，参与谷胱甘肽代谢。

20.04.01.04 乳酸脱氢酶 lactate dehydrogenase;LDH

催化乳酸和丙酮酸相互转换的酶。血中乳酸脱氢酶同工酶 5 升高提示肝细胞损伤。

20.04.01.05 单胺氧化酶 monoamine oxidase;MAO

又称“黄素胺氧化酶”。催化单胺氧化脱氢反应的酶。在细胞内存在于线粒体外膜上，具有催化单胺氧化脱氨作用。肝硬化肝内出现桥状纤维结缔组织时升高。

20.04.01.06 胆碱酯酶 cholinesterase;ChE

水解各种胆碱酯生成胆碱与羧酸的一类酶。以多种同工酶形式存在于体内。包括乙酰胆碱酯酶和羟基胆碱酯酶。

20.04.01.07 谷氨酸脱氢酶 glutamate dehydrogenase;GDH

在氨固定作用中催化氨基加到 $\alpha$ -酮戊二酸形成谷氨酸、在氨基酸脱氨作用时催化谷氨酸脱氨形成 $\alpha$ -酮戊二酸的酶。主要存在于肝、心肌及肾脏，少量存在于脑、骨骼肌及白细胞中。

20.04.01.08 血氨 blood ammonia; plasma ammonia; serum ammonia

血液中氨的含量。内源性氨来自氨基酸脱氨基作用，外源性氨来自肠道细菌对蛋白质的分解作用。

20.04.01.09 前白蛋白 prealbumin

又称“转甲状腺素蛋白(transthyretin)”。由肝脏合成的一种血浆蛋白。电泳分离时，常显示在白蛋白的前方。半衰期为2天，与白蛋白相比，是反映近期蛋白质摄入状况改变比较灵敏的指标。

20.04.01.10 白球比 albumin globulin ratio;A/G

血清中白蛋白和球蛋白浓度的比值。

20.04.01.11 异常凝血酶原 abnormal prothrombin protein

又称“维生素K缺乏或拮抗产生的蛋白II(protein induced by vitamin K absence or antagonist-II, PIVKA-II)”“脱- $\gamma$ -羧基凝血酶原(des- $\gamma$ -carboxy-prothrombin, DCP)”。在维生素K缺乏或拮抗剂存在的情况下，肝脏产生的不具备凝血功能的异常形式的凝血酶原。可作为诊断肝细胞癌的标志。

20.04.01.12 透明质酸 hyaluronic acid;HA

由间质细胞合成的一种糖胺聚糖。广泛分布在细胞外间质，以特异性受体介导方式被肝血窦细胞摄取并降解。肝硬化时肝血窦发生毛细血管化导致血中该物质浓度升高。

20.04.01.13 层粘连蛋白 laminin;LN

又称“板层素”。细胞外基质的一种非胶原性结构糖蛋白。在肝内主要由内皮细胞及星状细胞合成，是基膜的一种主要成分。其升高与肝纤维化相关。

20.04.01.14 III型前胶原肽 procollagen III peptide;PIIIP

III型前胶原经内切肽酶裂解产生的多肽。包括氨基端肽和羧基端肽。其升高与肝炎症坏死和肝纤维化相关。

20.04.01.15 IV型胶原 type IV collagen

组成基膜网状结构的含羟赖氨酸残基的大分子糖蛋白。其升高与肝纤维化程度相关。

20.04.02 影像学检查

20.04.02.01 肝超声造影 contrast-enhanced ultrasound of liver; CEUS of liver

通过超声造影剂的成像特点及与周围组织对比关系进行肝及肝内病灶诊断的超声检查方法。

20.04.02.02 肝血管造影 hepatic angiography

利用介入手段将导管插入相应的肝血管内进行血管造影的影像学检查方法。包括肝动脉造影、门静脉造影及腹腔动脉造影中的混合肝脏血管造影等。用于肝脏肿瘤、血管性疾病的诊断及治疗。

20.04.02.03 [肝]数字影像重建技术 digital image reconstruction technology [for liver]

通过电脑三维可视化技术对肝、肝内病灶及脉管系统的空间结构进行重建，以清晰显示肝各结构立体图像的技术。

20.04.02.04 功能性肝体积测定 functional liver volume assay

利用电脑软件对影像进行处理，以定量计算功能性肝体积等指标的技术。

- 20.04.02.05 锝 99m-半乳糖人血清白蛋白肝功能显像 **99mTc-GSA liver function imaging**  
经静脉注射放射性锝元素标记的半乳糖基人血清白蛋白,通过单光子发射计算机断层显像扫描,反映肝功能和肝形态图像的放射性核素显像技术。
- 20.04.02.06 锝 99m-甲溴菲宁肝胆显像 **99mTc-Mebrofenin hepatobiliary imaging**  
经静脉注射放射性元素锝标记的甲溴菲宁,通过监测代谢情况,反映功能肝体积和预测残肝功能的放射性核素显像技术。
- 20.04.02.07 钆塞酸二钠增强磁共振显像 **Gd-EOB-DTPA enhanced MRI imaging**  
利用钆塞酸二钠作为造影剂的诊断肝局部病变的磁共振显像技术。该造影剂是肝细胞特异性造影剂,有助于鉴别肝肿物的性质,也可以无创地定量评估肝病患者的肝功能。
- 20.04.03 特殊检查
- 20.04.03.01 肝储备功能 **hepatic functional reserve**  
肝应对生理或病理负荷增加时可动员的额外代偿潜能。
- 20.04.03.02 吲哚菁绿排泄试验 **indocyanine green excretive test; ICG excretive test**  
静脉注射吲哚菁绿,通过测定不同时段血液中吲哚菁绿浓度来反映肝储备功能的检查方法。通常以注射后 15 分钟血清中吲哚菁绿滞留率或吲哚菁绿最大清除率作为量化评估肝储备功能的指标。
- 20.04.03.03 磺溴酞钠排泄试验 **bromsulphalein excretive test; BSP excretive test**  
静脉注射磺溴酞钠,通过测定不同时段磺溴酞钠血液浓度来反映肝功能的检查方法。
- 20.04.03.04 利多卡因试验 **lidocaine test**  
静脉注射利多卡因,通过测定其代谢产物乙基肝基酸二甲苯二酸浓度来反映肝储备功能的检查方法。
- 20.04.03.05 氨基酸清除率测定 **clearance rate of aminoacids;CRAA**  
静脉注射复合氨基酸溶液,检测不同时相血总游离氨基酸浓度,反映肝利用氨基酸合成蛋白质的能力的检查方法。
- 20.04.02.06 半乳糖耐量试验 **galactose tolerance test**  
静脉注射外源性半乳糖,测定患者血、尿中半乳糖的含量,反映患者肝功能的检查方法。
- 20.04.03.07 氨基比林呼吸试验 **aminopyrine breath test**  
口服碳 14 标记的氨基比林,收集呼气中碳 14 标记的二氧化碳浓度变化值,反映肝损伤严重程度度的方检查方法。
- 20.04.03.08 动脉血酮体比 **arterial blood ketone body ratio**  
通过动脉血液中的乙酰乙酸与  $\beta$ -羟丁酸的比值来反映肝储备功能的检查方法。
- 20.04.04 评分系统
- 20.04.04.01 蔡尔德-特科特评分 **Child-Turcotte score**  
简称“Child 评分”。以血清胆红素、血浆白蛋白、腹水、肝性脑病和营养为指标估计肝功能的评分系统。由美国外科医生查尔斯·蔡尔德(Charles Child)和特科特(Turcotte)于 1964 年提出。
- 20.04.04.02 蔡尔德-皮尤评分 **Child-Pugh score**  
又称“蔡尔德-特科特-皮尤评分(Child-Turcotte-Pugh score)”。以血清白蛋白、胆红素、凝血酶原时间、腹腔积液、肝性脑病五个指标评估肝功能的评分系统。由皮尤(Pugh)于 1973 年在蔡尔德-特科特评分的基础上加以改进制定。
- 20.04.04.03 终末期肝病模型评分 **model for end-stage liver disease score; MELD score**  
以肌酐、国际标准化比值、胆红素和肝硬化病因来评价慢性肝病患者肝储备功能及预后的评分系统。
- 20.04.04.04 [肝移植]米兰标准 **[liver transplantation] Milan criteria**

肝癌肝移植适应证标准。包括(1)单个肿瘤直径 $\leq 5$  cm; (2)多发肿瘤少于3个,最大直径 $\leq 3$  cm; (3)无血管侵犯; (4)无淋巴结转移及肝外转移。1996年意大利外科医生马扎费罗等提出,参与研究作者均来源于意大利米兰,因此以城市名称命名。

## 20.05 治疗

### 20.05.01 系统治疗

#### 20.05.01.01 免疫治疗 immunotherapy

针对机体低下或亢进的免疫状态,人为地增强或抑制机体的免疫功能以达到治疗疾病目的的治疗方法。主要包括分子靶向治疗、生物治疗等。

##### 20.05.01.01.01 靶向治疗 targeted therapy

以肿瘤细胞的标志性分子为靶点,通过药物的特异性结合,抑制肿瘤细胞增殖、干扰细胞周期、诱导肿瘤细胞分化、抑制肿瘤细胞转移、诱导肿瘤细胞凋亡及抑制肿瘤血管生成等途径治疗肿瘤的方法。

##### 20.05.01.01.02 生物治疗 biotherapy

利用细胞因子、免疫活性因子等生物反应调节因子治疗肿瘤的方法。

#### 20.05.01.02 立体定向放射治疗 stereotactic radiation therapy; SRT

利用影像设备采集肿瘤及周围正常组织的图像,在治疗计划系统的配合下,利用立体定向原理和技术,对体内肿瘤施行精确定位,将窄束放射线聚集于靶点,给予较大剂量照射,使肿瘤产生局灶性破坏的治疗方法。

#### 20.05.01.03 人工肝 artificial liver

利用体外机械、理化和生物装置清除体内有毒有害物质,并补充白蛋白等必需物质,改善机体内环境,暂时替代部分肝功能的方法。主要用于肝衰竭和高胆红素血症的支持治疗,为肝再生及肝功能恢复创造条件或作为肝移植的过渡治疗。包括非生物型人工肝、生物型人工肝和混合型人工肝。

#### 20.05.01.04 免疫抑制剂 immunosuppressant

一类通过抑制细胞及体液免疫反应,而使组织损伤得以减轻的化学或生物物质。其具有免疫抑制作用,可抑制机体异常的免疫反应。应用于器官移植抗排斥反应和自身免疫性疾病的治疗。

#### 20.05.01.05 免疫抑制治疗 immunosuppressive therapy

采用物理、化学或生物学的方法或手段来降低抗体对抗原物质反应性的免疫抑制治疗方法。

### 20.05.02 局部/介入治疗

#### 20.05.02.01 腹腔穿刺引流术 abdominal paracentesis

通过穿刺针或置入导管直接从腹膜腔抽取积液的技术。

#### 20.05.02.02 肝肿瘤消融术 hepatic tumor ablation

采用物理、化学方法局部毁损肝肿瘤的治疗技术。

#### 20.05.02.03 肝动脉结扎术 hepatic artery ligation

通过对肝动脉或其分支的永久性或暂时性阻断以达到阻断或减少肿瘤血供或止血目的的手术方式。

#### 20.05.02.04 门静脉栓塞术 portal vein embolization;PVE

采用介入方法栓塞门静脉分支的技术。

#### 20.05.02.05 肝动脉栓塞术 transarterial embolization;TAE

采用介入方法栓塞肝动脉或其分支的技术。

- 20.05.02.05.01 经[肝]动脉化疗栓塞[术] transarterial chemoembolization;TACE  
采用介入方法选择性插管至肿瘤主要供血动脉后,注射化疗药及栓塞剂,以达到控制肝肿瘤目的的治疗方法。
- 20.05.02.06 肝动脉灌注化疗 hepatic arterial infusion chemotherapy;HAIC  
采用介入方法选择性插管至肿瘤主要供血动脉后,通过动脉导管持续灌注化疗药物的治疗方法。
- 20.05.02.07 经[肝]动脉放射栓塞[术] transarterial radioembolization;TARE  
采用介入方法选择性插管至肿瘤主要供血动脉后,注射放射性微球体,通过微球体携带的放射性核素近距离照射,以达到杀伤肿瘤目的的治疗方法。
- 20.05.03 手术治疗
- 20.05.03.01 解剖性肝切除[术] anatomic liver resection; ALR  
完整切除肝目标病灶所涉及的肝段或肝叶为目的的手术。
- 20.05.03.01.01 左半肝切除术 left hemihepatectomy/left hepatectomy  
又称“左肝切除术”。切除左半肝的手术。
- 20.05.03.01.02 右半肝切除术 right hemihepatectomy/right hepatectomy  
又称“右肝切除术”。切除右半肝的手术。
- 20.05.03.01.03 [肝]左内叶切除术 left medial sectionectomy  
切除肝4段的手术。
- 20.05.03.01.04 [肝]左外叶切除术 left lateral sectionectomy  
切除肝2、3段的手术。
- 20.05.03.01.05 [肝]右前叶切除术 right anterior sectionectomy  
切除肝5、8段的手术。
- 20.05.03.01.06 [肝]右后叶肝切除术 right posterior sectionectomy  
切除肝6、7段的手术。
- 20.05.03.01.07 左三叶肝切除术 left trisectionectomy  
切除肝左半肝及右前叶的手术。
- 20.05.03.01.08 右三叶肝切除术 right trisectionectomy  
切除右半肝及肝左内叶的手术。
- 20.05.03.01.09 中肝叶切除术 central hepatectomy  
切除右前叶及左内叶的手术。
- 20.05.03.01.10 [肝]尾状叶切除术 [hepatic] caudate lobectomy  
切除肝尾状叶的手术。包括左尾状叶切除术、右尾状叶切除术和全尾状叶切除术。
- 20.05.03.01.11 肝段切除术 segmentectomy  
切除肝任何一段的手术。
- 20.05.03.02 非解剖性肝切除[术] non-anatomic liver resection  
又称“非规则性肝切除[术]”。沿肿瘤边界一定切缘进行的肝切除术。
- 20.05.03.03 完全入肝血流阻断 total hepatic vascular inflow occlusion  
完全阻断第一肝门的肝动脉和门静脉入肝血流的技术。
- 20.05.03.03.01 普林格尔手法 Pringle maneuver  
压迫肝十二指肠韧带,阻断肝门的入肝血流,从而控制肝实质出血的手法。是澳大利亚外科医生詹姆斯·霍格思·普林格尔(James Hogarth Pringle)在1908年最先描述。
- 20.05.03.03.02 选择性入肝血流阻断 selective hepatic vascular inflow occlusion  
阻断某一肝段或肝叶肝蒂分支血流的技术。
- 20.05.03.04 出肝血流阻断 hepatic vascular outflow occlusion

- 阻断第二肝门的肝静脉血流的技术。
- 20.05.03.05 全肝血流阻断 total hepatic vascular exclusion  
同时阻断肝十二指肠韧带、肝上下腔静脉和肝下下腔静脉血流的技术。
- 20.05.03.06 前入路肝切除术 anterior approach hepatectomy  
先切开肝实质，离断右半肝的所有肝内管道，直达下腔静脉前方，切断肝右静脉，最后游离肝周围韧带完成肝切除的手术。适用于位于右肝的较大的肿瘤。
- 20.05.03.07 肝圆韧带入路肝切除术 hepatic round ligament approach hepatectomy  
通过圆韧带解剖肝蒂左支，并在肝外进行分离和结扎，实现选择性入肝血流阻断，完成肝切除的手术。
- 20.05.03.08 肝血管瘤剥除术 enucleation of liver hemangioma  
沿肝血管瘤与正常肝组织之间的间隙分离，将肿瘤完全剥除的手术。
- 20.05.03.09 肝囊肿开窗术 liver cyst fenestration  
切除部分肝囊肿囊壁以开放囊腔的手术。
- 20.05.03.10 经典二步肝切除术 classic two-staged hepatectomy  
联合门静脉栓塞或门静脉结扎的分期肝切除术。
- 20.05.03.11 联合肝分隔和门静脉结扎的二步肝切除术 associating liver partition and portal vein ligation for staged hepatectomy;ALPPS  
一期将有肿瘤的肝与正常肝离断并结扎患侧门静脉，待健侧肝长到足够体积后，行二期手术切除患侧肝的手术。主要应用于因肿瘤巨大预计术后剩余肝功能不足，无法行一期切除的患者。此手术可于短期内诱导剩余肝显著增生。
- 20.05.03.11 肝移植 liver transplantation  
通过手术植入一个健康的肝到患者体内，使终末期肝病患者肝功能得到良好恢复的一种外科治疗手段。也用于治疗符合指征的肝恶性肿瘤。
- 20.05.03.11.01 全肝移植 liver transplantation with whole liver graft  
切除受者病肝，将供者全部肝原位植入受者的病肝切除部位的肝移植。
- 20.05.03.11.01.01 经典式[原位]肝移植 standard [orthotopic] liver transplantation  
切除受者病肝及下腔静脉，利用供肝的下腔静脉来重建肝流出道的肝移植。
- 20.05.03.11.01.02 背驮式肝移植 piggyback liver transplantation  
切除受者病肝，保留其肝后下腔静脉及第二肝门处的肝左、中、右静脉，将供肝肝上下腔静脉与受者成形的肝静脉吻合的肝移植。因其植入的供肝似被受者的下腔静脉背驮故名。
- 20.05.03.11.02 部分肝移植 liver transplantation with partial liver graft; partial graft liver transplantation  
切除受者病肝，将供者部分肝植入受者体内的肝移植。
- 20.05.03.11.02.01 减体积肝移植 reduced-size liver transplantation  
切除部分供肝后再进行供肝植入的肝移植。适用于在受体腹腔较小而供肝体积相对较大，受体腹腔不能容纳供肝的情况。
- 20.05.03.11.02.02 劈离式肝移植 split liver transplantation  
将一个供肝分割成两半，同时分别移植给两个不同的受者的肝移植。该方法可进一步缓解供肝来源的不足。一般一个供肝可分割成左、右半肝或扩大右半肝、左外叶。
- 20.05.03.11.02.02.01 供肝体外劈离 ex vivo liver splitting  
又称“经典劈离方式(classical splitting)”。劈离式肝移植的供肝劈离过程在供肝获取后完成的肝移植技术。
- 20.05.03.11.02.02.02 供肝原位劈离 in situ liver splitting  
劈离式肝移植的供肝劈离过程在血流动力学稳定的脑死亡供者体内原位完成的肝移植技

- 术。
- 20.05.03.11.02.03 活体供肝肝移植 living donor liver transplantation  
简称“活体肝移植”。从健康供者体内切取部分肝植入受者的肝移植。包括左外叶供肝活体肝移植、左半肝活体肝移植、右半肝供肝活体肝移植、右后叶供肝活体肝移植、肝段供肝活体肝移植、双供者活体肝移植等。
- 20.05.03.11.02.03.01 双供者活体肝移植 living donor liver transplantation with dual graft  
从两位供者身上各获取部分供肝植入同一位受者的肝移植。其目的为保证供者的安全性同时又满足受者对供肝体积的要求。
- 20.05.03.11.03 多米诺肝移植 domino liver transplantation  
将供肝移植到第一个受者，该受者的肝可再移植给第二个受者的肝移植。
- 20.05.03.11.04 辅助性肝移植 auxiliary liver transplantation  
保留受者全肝或部分肝，将供肝部分或全部植入受者体内的肝移植。
- 20.05.03.11.04.01 原位辅助性部分肝移植 auxiliary partial orthotopic liver transplantation; APOLT  
切除受者部分病肝，将部分供肝原位移植在受者的病肝切除部位的辅助性肝移植。
- 20.05.03.11.04.02 异位辅助性肝移植 auxiliary heterotopic liver transplantation; AHLT  
将全部供肝植入受者正常肝解剖部位以外的腹腔内，而不切除原有的病肝的辅助性肝移植。
- 20.05.03.11.04.03 异位辅助性部分肝移植 auxiliary partial heterotopic liver transplantation; APHLT  
将部分供肝植入受者正常肝解剖部位以外的腹腔内，而不切除原有的病肝的辅助性肝移植。
- 20.05.03.11.04.04 辅助性移植肝再利用 reuse of auxiliary liver graft  
辅助性肝移植受者因某种原因死亡，如其移植肝功能正常，则可将其移植肝切取，作为另一患者的供肝的手术策略。
- 20.05.03.11.05 ABO 血型不相容肝移植 ABO-incompatible liver transplantation  
肝移植的供者与受者的 ABO 血型不相容而进行的肝移植。
- 20.05.03.11.06 体外肝脏手术 extracorporeal liver surgery; ECLS  
针对体内无法切除的肝病变，先行整肝切取，在体外低温灌注及冷保存条件下，切除病变，将保留的肝植入体内的手术。
- 20.05.03.11.07 尸体供肝肝移植 deceased donor liver transplantation  
供肝来自已经死亡的个体的肝移植。
- 20.05.04 其他
- 20.05.04.01 供者 donor  
又称“供体”。提供移植物的个体。分为活体供者和尸体供者两类。
- 20.05.04.01.01 尸体供者 cadaver donor  
提供移植物的已经死亡的个体。包括脑死亡供者、心脏死亡供者和我国过渡时期的脑-心死亡供者三种类型。
- 20.05.04.01.01.01 脑死亡供者 donor after brain death  
脑死亡后的器官捐献者。
- 20.05.04.01.01.01 心脏死亡供者 donor after cardiac death  
又称“无心跳供者”。心脏死亡后的器官捐献者。即心跳呼吸停止、器官处于无血供状态的供者。分为可控制的无心跳供者和不可控制的无心跳供者。
- 20.05.04.01.01.03 脑-心死亡供者 donor after brain-cardiac death



- 完全符合脑死亡器官捐献标准，但仍按照心脏死亡实施器官捐献程序的供者。
- 20.05.04.01.02 边缘供者 marginal donor  
又称“扩大标准的供者(expanded criteria donor)”“延伸供者(extended donor)”。根据各种供器官的供者选择标准，不符合一项或数项标准的供者。
- 20.05.04.01.02.01 边缘性供肝 marginal liver graft  
在肝移植后存在原发性移植肝无功能或功能低下以及迟发性移植物失活风险的供肝。
- 20.05.04.01.03 移植物再用供者 graft-reused donor  
因某些原因死亡、但移植物功能正常并可切取再移植给其他受者使用的移植物捐献者。
- 20.05.04.01.04 活体供者 living donor  
移植物由健康的个体捐献的捐献者。分为亲属活体供者和非亲属活体供者两类。
- 20.05.04.01.05 胎儿供者 fetal donor  
提供移植物的为不能成活或属淘汰的活胎儿或死胎儿的捐献者。
- 20.05.04.01.06 异种供者 xenograft donor  
为不同物种的移植受者提供移植物的捐献者。
- 20.05.04.02 器官获取 organ procurement  
从供者身上切取所需器官的过程。
- 20.05.04.03 器官保存 organ preservation  
使待移植器官在离体无血状态下保持活力的措施。
- 20.05.04.03.01 器官保存液 organ preservation solution  
在器官移植中用来保持离体器官活性的制剂。
- 20.05.04.04 肝移植受者 liver transplant recipient  
接受肝移植手术的患者。

## 21 门静脉高压症

### 21.01 形态生理学

- 21.01.01 解剖学
- 21.01.01.01 门静脉 portal vein  
腹腔内脏血回流入肝的主要血管。由肠系膜上静脉和脾静脉在胰颈后方汇合而成。
- 21.01.01.02 奇静脉 azygos vein  
位于右侧胸腔后壁脊柱旁，上方连于上腔静脉，下方借腰升静脉连于下腔静脉的静脉。
- 21.01.01.03 半奇静脉 hemiazygos vein  
位于左侧胸腔后壁脊柱旁，起于左腰升静脉，在第7~9胸椎高度向右越过脊柱汇入奇静脉的静脉。
- 21.01.01.04 门体交通支 portosystemic collateralization  
门静脉系和腔静脉系之间的交通静脉。这些交通支在正常情况下都很细小，血流量少，在门静脉高压症时增粗开放。主要存在四个交通支：胃底食管下段交通支、直肠下段肛管交通支、前腹壁交通支和腹膜后交通支。
- 21.01.01.04.01 食管下段胃底静脉丛 venous plexus of lower esophagus and gastric fundus  
门静脉高压时，位于食管中下段和胃底部，增多、扩张迂曲呈丛状的静脉交通支。该丛是联系门静脉和腔静脉系统间的重要吻合血管。
- 21.01.01.04.02 脐周静脉丛 periumbilical venous plexus

门静脉高压时，以脐周为中心扩张、迂曲的静脉交通支。该静脉从深部通过附脐静脉与门静脉系统交通，在腹壁通过腹壁上静脉和胸腹壁静脉与上腔静脉系统交通，向下通过腹壁下静脉与下腔静脉系统交通。

#### 21.01.01.04.03 腹膜后静脉丛 retroperitoneal venous plexus

又称“雷丘斯静脉(vein of Retzius)”。肠系膜上静脉、肠系膜下静脉与下腔静脉系统在腹膜后的静脉交通支。由瑞典解剖学家安德斯·阿道夫·雷丘斯(Anders Adolf Retzius)于1833年首先报道。

#### 21.01.02 组织胚胎学

##### 21.01.02.01 肝小叶 lobule of liver; hepatic lobule

肝的基本结构单位。呈多边形棱柱体，其中轴为一条中央静脉，周围是放射状排列的肝板肝窦。

##### 21.01.02.01.01 肝板 hepatic plate

肝小叶内肝细胞以中央静脉为中心，向周围呈放射状排列形成的板状结构。

##### 21.01.02.01.01.01 肝索 hepatic cord

肝组织切片中，断面呈索状的肝板结构。

##### 21.01.02.01.02 [肝]中央静脉 [hepatic]central vein

位于肝小叶长轴中央的静脉。周围成放射状排列的肝窦汇入其中，数条该静脉再汇合成小叶下静脉。

##### 21.01.02.01.03 肝窦 hepatic sinusoid

相邻肝板之间通透性强的血管网。窦壁由内皮细胞构成，窦腔内可见肝巨噬细胞和大颗粒淋巴细胞。窦内血流从肝小叶的周边汇入中央静脉。

##### 21.01.02.01.03.01 窦周隙 perisinusoidal space

又称“迪塞间隙(space of Disse)”。肝血窦内皮与肝板之间的狭窄间隙。是肝细胞与血液之间进行物质交换的场所，内有散在的肝巨噬细胞、星状细胞和网状纤维。由德国解剖及组织学家约瑟夫·胡戈·文岑茨·迪塞(Joseph Hugo Vincenz Disse)于1880年首先报道。

##### 21.01.02.02 门管区 portal area

又称“汇管区”。位于相邻肝小叶之间的三角形或不规则形结缔组织区域。内有小叶间静脉、小叶间动脉和小叶间胆管。

#### 21.01.03 生理学

##### 21.01.03.01 门静脉压 portal vein pressure;PVP

门静脉的实际压力。与门静脉血流量及血流阻力成正比，还受下腔静脉压影响。

##### 21.01.03.02 自由门静脉压 free portal pressure;FPP

术中穿刺胃网膜右静脉或其较大分支测得的门静脉压力。

##### 21.01.03.03 肝静脉楔压 wedge hepatic venous pressure;WHVP

将球囊导管经颈内静脉插入肝静脉分支，扩张球囊阻断其血液时测得的压力。代表肝窦压力，在窦性原因导致的门静脉高压时可以间接反映门静脉压力。

##### 21.01.03.04 自由肝静脉压 free hepatic venous pressure;FHVP

将导管插入到肝静脉主干测得的压力。代表肝静脉及下腔静脉的压力值，正常与肝静脉楔压相似。

##### 21.01.03.05 肝侧门静脉阻断压 hepatic occluded portal pressure;HOPP

阻断门静脉主干后肝侧测得的门静脉压。代表肝窦前压力。

##### 21.01.03.06 脏侧门静脉阻断压 splanchnic occluded portal pressure;SOPP

阻断门静脉主干后脾侧测得的门静脉压。代表肠道末梢静脉压力。

- 21.01.03.07 最大门静脉灌注压 maximum perfusion pressure;MPP  
脏侧门静脉阻断压与肝侧门静脉阻断压之差。代表门静脉灌注量与灌注方向。
- 21.01.03.08 肝静脉压力梯度 hepatic venous pressure gradient;HVPG  
肝静脉楔压与肝静脉自由压之差。间接反映了门静脉与腔静脉之间的压力差。
- 21.01.03.09 门静脉系统功能分区 functional zoning of portal vein system  
根据门静脉系统血流功能性分隔现象,将门静脉系统进行的功能分区。包括胃脾区和肠系膜区。这两个区域间存在屏障,是选择性分流、区域性降压的基础。
- 21.01.03.09.01 门静脉系统肠系膜区 mesenteric zone of portal vein system  
又称“大内脏循环系统(major visceral circular system)”。引流小肠和右半结肠静脉血流的肠系膜上静脉和引流左半结肠静脉血流的肠系膜下静脉组成的门静脉系统功能分区。其直接汇入门静脉。
- 21.01.03.09.02 门静脉系统脾胃区 splenogastric zone of portal vein system  
又称“小内脏循环系统(minor visceral circular system)”。引流胃、脾及部分胰腺的静脉,进入脾静脉和冠状静脉,然后汇入门静脉的门静脉系统功能分区。
- 21.01.03.10 前向血流机制学说 forward flow mechanism theory  
肝硬化门静脉高压病理生理发病机制的一种学说。该学说认为:门静脉高压的发生是由于全身及内脏血管扩张,并水钠潴留,循环、内脏血流量增加而引起的门静脉压力增高,高动力循环所引起的门静脉系统血流量增加,维持了门静脉的高压状态。
- 21.01.03.11 后向血流机制学说 backward flow mechanism theory  
肝硬化门静脉高压病理生理发病机制的一种学说。该学说认为:由于门静脉后阻力血管,包括肝内微循环,肝静脉乃至腔静脉的狭窄、阻塞引起的门静脉回流受阻,门静脉被动充血导致门静脉压力升高。
- 21.01.03.12 高动力循环 hyperdynamic circulation  
肝硬化时肝功能异常,导致多种血管活性因子失调,形成心输出量增加、外周血管阻力下降的循环状态。
- 21.01.03.13 内脏高动力循环 Internal hyperdynamic circulation  
肝硬化时内脏小动脉扩张,血管阻力下降,经内脏动脉流入门静脉系统的血流量增加的高动力循环状态。
- 21.01.03.14 自发性门体分流 spontaneous portosystemic shunt  
门静脉高压症门静脉压力升高,侧支循环开放,门静脉血经这些侧支循环,如食管胃底静脉、腹膜后、脾周侧支循环和脐静脉等,进入腔静脉的一种分流现象。是机体适应门静脉高压的一种反应。
- 21.01.04 病理学
- 21.01.04.01 [肝纤维化]假小叶 pseudolobule [in liver fibrosis]  
肝硬化时正常肝小叶结构被破坏,肝细胞再生结节被广泛增生的纤维组织分割包绕成大小不等的圆形或椭圆形肝细胞团的病理表现。假小叶是肝硬化的重要形态学标志。
- 21.01.04.02 [肝硬化]小结节 micronodule [in liver cirrhosis]  
又称“单小叶结节(monolobular nodule)”“亚小叶结节(sublobular nodule)”。肝硬化时一个或几个假小叶形成的肉眼所见的结节样病理表现。
- 21.01.04.03 小结节性肝硬化 micronodular cirrhosis  
硬化结节直径等于或小于3mm,结节大小匀称,纤维间隔比较窄的肝硬化。
- 21.01.04.04 大结节性肝硬化 macronodular cirrhosis  
硬化结节直径大于3mm,结节大小不一,纤维间隔宽窄不一的肝硬化。
- 21.01.04.05 混合结节性肝硬化 mixed nodular cirrhosis

硬化结节大小不等，大结节与小结节均有的肝硬化。

#### 21.01.04.06 干线型肝硬化 pipe stem cirrhosis

血吸虫病肝硬化的病理表现。其肝小叶本身并未遭受严重破坏，不形成明显假小叶，但肝汇管区的纤维化明显，切面上见门静脉分支周围纤维组织增生，呈树枝状分布的白色纤维硬化条索。

#### 21.01.04.07 嗜酸性肉芽肿 eosinophilic granuloma

血吸虫成虫及虫卵释放毒素可引起门静脉血管内皮细胞变性、坏死、脱落，坏死细胞释放的小分子物质引起血管周围炎和单核细胞浸润形成的肉芽肿性病理改变。

#### 21.01.04.08 门静脉高压性血管病变 portal hypertensive vasculopathy

门静脉高压症广泛的门体交通支形成导致内脏血管构型改变的病理表现。表现为血管内皮细胞破坏、脱落，中膜平滑肌增殖、肥大，血管外膜及周围组织细胞增多，血管壁细胞外基质增多。

#### 21.01.04.09 肝窦毛细血管瘤化 hepatic sinusoid capillarization

肝纤维化和肝硬化时，肝星形细胞和肌成纤维细胞合成大量胶原蛋白沉积于窦周隙，形成肝窦基底膜的病理改变。可致肝窦管腔狭窄导致门静脉血管阻力升高，形成门静脉高压。

#### 21.01.04.10 门静脉海绵样变 cavernous transformation of portal vein;CTPV

肝门部或肝内门静脉分支慢性、部分性或完全性阻塞后，导致门静脉血流受阻，门静脉压力增高，为减轻门静脉高压，在门静脉周围形成侧支循环或阻塞后再通的一种代偿性病理改变。

## 21.02 疾病及分类

### 21.02.01 先天性疾病

#### 21.02.01.01 先天性门静脉狭窄闭锁 congenital portal stenosis and atresia

胎儿出生后脐静脉和静脉导管闭锁过程累及门静脉主干及其分支，导致门静脉管腔缺失、狭窄甚至闭锁的发育畸形。

#### 21.02.01.02 $\alpha$ 1-抗胰蛋白酶缺乏症 $\alpha$ 1-antitrypsin deficiency

血中 $\alpha$  1-抗胰蛋白酶缺乏引起的代谢性常染色体遗传病。

#### 21.02.01.03 肝豆状核变性 hepatolenticular degeneration;HLD

又称“威尔逊病（Wilson disease）。由ATP7B基因缺陷所致铜代谢障碍引起的以肝与神经等系统功能障碍为临床特征的常染色体隐性遗传疾病。由英国神经学家金尼尔·威尔逊（Kinnier Wilson）在1912年首先描述。

#### 21.02.01.04 血色病 hemochromatosis;HC

又称“血色沉着病”“遗传性血色病（hereditary hemochromatosis;HHC,HH）”。由于肠道铁吸收过度增加，过多的铁储存于肝、心脏和胰腺等实质性细胞中，导致组织器官退行性变和弥漫性纤维化，代谢和功能异常的常染色体隐性遗传病。

#### 21.02.01.05 果糖不耐受症 fructose intolerance;FI

果糖-1,6-二磷酸醛缩酶缺陷，导致1-磷酸果糖在肝内堆积，引起肝细胞脂肪变性及汇管区和小叶内非炎症性纤维化的常染色体隐性遗传病。

#### 21.02.01.06 半乳糖血症 galactosemia

1-磷酸半乳糖尿苷转移酶缺乏，导致1-磷酸半乳糖肝内堆积，引起肝细胞脂肪变性，汇管区纤维化的常染色体隐性遗传病。

#### 21.02.01.07 糖原贮积病 glycogen storage disease;GSD

由于缺乏葡萄糖代谢相关酶，糖原代谢障碍，糖原沉积导致肝损伤的常染色体隐性遗传病。

#### 21.02.01.08 遗传性酪氨酸血症 hereditary tyrosinemia

又称“先天性酪氨酸血症”。由于缺乏对羟苯丙酮酸氧化酶及酪氨酸转氨酶，血中酪氨酸大量沉积导致肝损伤的常染色体隐性遗传病。

#### 21.02.02 门静脉高压症及肝硬化

##### 21.02.02.01 门静脉高压症 portal hypertension

各种原因导致的门静脉血流受阻和/或血流量增加所引起的门静脉系统压力增高，继而引起脾大、脾功能亢进、食管-胃底静脉曲张、呕血或黑便及腹水等的临床综合征。正常门静脉压力为13~24cmH<sub>2</sub>O，平均值18cmH<sub>2</sub>O。门静脉压大于25cmH<sub>2</sub>O即定义为门静脉高压。

##### 21.02.02.01.01 肝内型门静脉高压症 intrahepatic portal hypertension

由肝本身病变所引起的门静脉高压症。根据肝内门静脉血流受阻的部位和肝窦的关系，可分为三型：窦前型、窦型和窦后型门静脉高压症。

##### 21.02.02.01.01.01 窦前型门静脉高压症 pre-sinusoidal portal hypertension

各种原因引起肝内窦前部位梗阻导致的门静脉高压症。常见于血吸虫性肝硬化、结节病等。

##### 21.02.02.01.01.01.01 特发性门静脉高压症 idiopathic portal hypertension;IPH

又称“非肝硬化性门静脉纤维化”“非肝硬化性门静脉高压症”“肝门静脉硬化症”“班替综合征(Banti syndrome)”。原因不明的门静脉高压症。主要表现为门静脉纤维化，肝内门静脉终末支破坏，以及肝实质萎缩，但无肝硬化改变。血流动力学改变为肝内窦前性门静脉高压。

##### 21.02.02.01.01.02 窦型门静脉高压症 sinusoidal portal hypertension

各种原因引起肝窦阻塞导致的门静脉高压症。常见于病毒性肝炎肝硬化、酒精性肝硬化等。

##### 21.02.02.01.01.03 窦后型门静脉高压症 post-sinusoidal portal hypertension

各种原因引起肝内窦后部位梗阻导致的门静脉高压症。常见于肝静脉血栓形成或栓塞等。

##### 21.02.02.01.02 肝外型门静脉高压症 extrahepatic portal hypertension;EPH

因肝外原因引起的门静脉血流受阻导致的门静脉高压症。发病的原因可分为门静脉受阻、脾静脉受阻、胰源性门静脉阻塞、肝静脉流出道受阻和门静脉血流量过多等。

##### 21.02.02.01.02.01 肝前型门静脉高压症 prehepatic portal hypertension

肝本身无病变，由于肝外门静脉和/或其所属支病变引起的门静脉高压症。其发病原因主要有先天性门静脉狭窄或闭塞、门静脉海绵样变以及门静脉、脾静脉栓塞或阻塞等。

##### 21.02.02.01.02.02 肝后型门静脉高压症 posthepatic portal hypertension

肝本身无病变，由于肝静脉回流受阻引起的门静脉高压症。常见于巴德-吉亚里综合征、缩窄性心包炎、慢性右心衰及三尖瓣关闭不全等。

##### 21.02.02.01.02.02.01 巴德-吉亚里综合征 Budd-Chiari syndrome

由先天性或后天性原因引起的肝静脉和/或其开口以上的下腔静脉段狭窄或阻塞，导致以门静脉高压或门静脉和下腔静脉高压为特征的临床综合征。由英国医生乔治·巴德(George Budd)于1845年、奥地利病理医生汉斯·吉亚里(Hans Chiari)于1899年分别报道，并以二人姓氏命名。

##### 21.02.02.01.02.03 区域性门静脉高压症 regional portal hypertension;RPH

又称“胰源性门静脉高压”“胃脾区门静脉高压”“节段性门静脉高压”。因脾静脉受压、血栓形成或本身病变，引起脾静脉回流受阻，导致门静脉系脾胃区的局部高压状态。可分为胰源性、腹膜后源性和脾源性三类。是肝外型门静脉高压症的一种特殊类型。

##### 21.02.02.01.03 肝移植后门静脉高压症 portal hypertension after liver transplantation

肝移植后门静脉狭窄、血栓形成所致的肝前型门静脉高压症和多种原因引起的供肝肝硬化所致的肝内型门静脉高压症的合称。

- 21.02.02.02 先天性肝纤维化 congenital hepatic fibrosis  
以门管区结缔组织增生、小胆管增生为特征的常染色体隐性遗传性肝内胆管遗传发育障碍疾病。一般无肝细胞结节性再生，不形成典型的假小叶结构，可引起非肝硬化性门静脉高压症。
- 21.02.02.03 肝硬化 liver cirrhosis  
由多种病因引起的以弥漫性肝细胞变性坏死、肝细胞异常再生、肝内血管新生、肝脏纤维组织大量增生和假小叶形成为组织学特征的慢性进行性疾病。
- 21.02.02.03.01 失代偿期肝硬化 decompensated liver cirrhosis  
合并门静脉高压症相关并发症和/或肝功能减退的肝硬化。
- 21.02.02.03.02 肝炎肝硬化 viral hepatitis cirrhosis  
慢性病毒性肝炎导致的肝硬化。
- 21.02.02.03.03 坏死后肝硬化 postnecrotic cirrhosis  
由于药物、化学中毒或肝炎病毒严重感染后，肝实质发生大片坏死、结缔组织增生和肝细胞再生演变导致的肝硬化。
- 21.02.02.03.04 酒精性肝硬化 alcoholic cirrhosis  
长期饮酒导致肝细胞脂肪变性、坏死，肝慢性炎症、纤维化导致的肝硬化。
- 21.02.02.03.05 血吸虫病性肝硬化 schistosomia cirrhosis  
门静脉系统和肝慢性感染血吸虫导致的肝硬化。
- 21.02.02.03.06 胆汁性肝硬化 biliary cirrhosis  
肝外或肝内胆道梗阻或胆道动力学变化，胆汁排泄受阻，高浓度胆汁酸和胆红素引起肝细胞变性、坏死及纤维化而导致的肝硬化。
- 21.02.02.03.06.01 原发性胆汁性肝硬化 primary biliary cirrhosis;PBC  
一种病因未明的慢性、进行性胆汁淤积性肝病。病理改变主要以肝内中小胆管的慢性进行性非化脓性破坏、汇管区炎症、慢性胆汁淤积、肝纤维化为特征，最终发展为肝硬化和肝衰竭。
- 21.02.02.03.06.02 继发性胆汁性肝硬化 secondary biliary cirrhosis;SBC  
继发于肝外胆道慢性长期梗阻的肝硬化。
- 21.02.02.03.07 淤血性肝硬化 congestive cirrhosis  
又称“心源性肝硬化 (cardiac cirrhosis)”，俗称“槟榔肝”。因肝静脉回流受阻，肝长期淤血、缺氧，使肝小叶中心区肝细胞萎缩，坏死及纤维化而导致的肝硬化。常见于慢性充血性心力功能不全和巴德-吉亚里综合征。
- 21.02.02.03.08 代谢性肝硬化 metabolic cirrhosis  
由遗传和代谢性疾病导致肝病变引发的肝硬化。可见于威尔逊病、血色病、半乳糖血症、肝糖原贮积症等。
- 21.02.02.03.09 隐源性肝硬化 cryptogenic cirrhosis  
又称“特发性肝硬化”。在全面评估未能查出病因，缺乏组织病理特异性改变的肝硬化。
- 21.02.03 相关并发症
- 21.02.03.01 肝肾综合征 hepatorenal syndrome;HRS  
继发于肝硬化和门静脉高压症所致肾血流减少的肾功能不全。包括 2 型，1 型为快速进展的急性肾损伤，2 型为缓慢进展的慢性肾病。
- 21.02.03.02 肝肺综合征 hepatopulmonary syndrome;HPS  
肝病患者肺血管扩张引起的气体交换异常所致的呼吸功能不全。
- 21.02.03.03 食管胃静脉曲张 esophageal and gastric variceal bleeding, EGVB  
门静脉高压时，连接门静脉系统和腔静脉系统之间的食管下段和胃底静脉曲张交通支代偿性开

放，增粗迂曲的病理变化。

21.02.03.04 孤立性胃静脉曲张 isolated gastric varices;IGV

门静脉高压不伴有食管静脉曲张的胃静脉曲张。

21.02.03.05 异位静脉曲张 ectopic varices; EV

又称“迷走静脉曲张”。门静脉高压症食管胃以外部位的静脉曲张。

21.02.03.06 门静脉高压性胃病 portal hypertensive gastropathy;PHG

门静脉高压导致的胃黏膜病变。门静脉高压症时，胃黏膜及黏膜下层的动-静脉交通支广泛开放，内镜下呈马赛克或蛇皮样改变。

21.02.03.07 门静脉高压性肠病 portal hypertensive enteropathy;PHE

门静脉高压导致的以肠道血管扩张为特征的病变。

21.02.03.08 门静脉高压性胆管病 portal hypertensive biliopathy;PHB

门静脉高压导致的胆道系统的一系列病变。包括胆石症、胆管壁不规则增厚、胆管狭窄、胆管和胆囊壁静脉曲张等。

21.02.03.09 肝性脑病 hepatic encephalopathy

肝功能严重障碍或各种门静脉-体循环分流异常所致，以代谢紊乱为基础的轻重程度不同的神经精神异常综合征。

21.02.03.09.01 轻微肝性脑病 minimal hepatic encephalopathy

又称“亚临床性肝性脑病(subclinical hepatic encephalopathy;SHE)”。由严重肝病引起的临床缺乏典型肝性脑病表现的肝性脑病。精神和神经功能常规检查正常，而用严格的智力心理学测验和/或脑诱发电位检查则表现异常。

21.02.03.10 肝性脊髓病 hepatic myelopathy

慢性肝病时，在排除其他神经系统疾病基础上出现的脊髓损伤性病变。

21.02.03.11 肝硬化心脏病 cirrhotic cardiomyopathy;CCM

肝硬化患者特定类型的心脏功能障碍。与肝功能不全和门体分流导致高动力循环和血浆分布异常有关。

## 21.03 临床表现

21.03.01 腹水 ascites

任何病理状态下导致腹腔内液体量增加超过 200ml 的临床表现。

21.03.01.01 难治性腹水 refractory ascites

又称“顽固性腹水”。排除恶性腹水及窦前性门静脉高压症引起的腹水前提下，对限钠饮食、利尿剂和/或大量放腹水等治疗反应不佳的肝硬化腹水。

21.03.01.02 复发性腹水 recurrent ascites

在限钠和利尿剂治疗的情况下，每年复发 3 次以上的肝硬化腹水。

21.03.01.03 乳糜样腹水 chylous ascites

外观呈乳白色或腹水甘油三酯超过 200mg/dl 的腹水。

21.03.01.04 血性腹水 hemorrhagic ascites; bloody ascites

外观为血性或红细胞计数超过 10000/mm<sup>3</sup> 的腹水。

21.03.02 水母头征 caput medusae sign

又称“海蛇头征”。门静脉高压腹壁静脉交通支开放、迂曲，于脐部可见到一簇曲张静脉向四周放射，形如水母头状的体征。

21.03.03 蜘蛛痣 spider angioma

慢性肝病患者皮肤小动脉末端分支血管扩张，形成形似蜘蛛的血管痣体征。

- 21.03.04 肝掌 palmar erythema; liver palm  
慢性肝病患者大、小鱼际处皮肤发红，加压后可退色的体征。

## 21.04 诊断

- 21.04.01 影像学检查
- 21.04.01.01 超声肝硬度测定 liver stiffness measurement, LSM  
应用超声弹性成像技术判断肝组织硬度的超声检查方法。
- 21.04.01.02 门静脉造影术 portography  
借助造影剂使门静脉及其属支显影成像的检查方法。分为直接门静脉造影术和间接门静脉造影术。
- 21.04.01.02.01 直接门静脉造影术 directory portography  
将造影剂直接注入门静脉或其分支使其显影成像的检查方法。如经皮肝穿门静脉造影术、经脾穿刺门静脉造影术、经颈静脉肝内门静脉穿刺造影术等。
- 21.04.01.02.02 间接门静脉造影术 indirectory portography  
又称“动脉性门静脉造影”。将造影剂经导管注入肠系膜上动脉或脾动脉，经过血液循环使门静脉显影成像的检查方法。
- 21.04.01.03 磁共振门静脉系统成像 magnetic resonance portography  
利用磁共振技术实现门静脉及其分支成像的影像学检查方法。
- 21.04.01.04 计算机体层门静脉系统成像 computed tomography portography; CT portography  
利用计算机体层成像技术实现门静脉及其分支成像的影像学检查方法。

## 21.05 治疗

- 21.05.01 内镜/介入治疗
- 21.05.01.01 内镜下硬化剂注射治疗 endoscopic variceal sclerotherapy, EVS; endoscopic injection sclerosis, EIS  
内镜下将硬化剂注入食管胃底曲张静脉以达到止血和预防出血目的的内镜治疗技术。
- 21.05.01.02 内镜下[食管]曲张静脉套扎术 endoscopic [esophageal] varices ligation, EVL; endoscopic band ligation, EBL  
内镜下用弹性橡皮圈套扎食管曲张静脉基底部以达到止血和预防出血目的的内镜治疗技术。
- 21.05.01.03 内镜下组织黏合剂治疗 endoscopic tissue adhesive therapy  
内镜下将组织黏合剂注入食管胃底曲张静脉以达到止血和预防出血目的的内镜治疗技术。
- 21.05.01.04 经皮经肝穿刺曲张静脉栓塞术 percutaneous transhepatic variceal embolization;PTVE  
经皮经肝穿刺门静脉，超选择插管至曲张静脉，注入栓塞剂或弹簧圈等以达到止血和预防出血目的的介入治疗技术。
- 21.05.01.05 球囊导管闭塞逆行静脉栓塞术 balloon-occluded retrograde transvenous obliteration;B-RTO  
对胃底静脉曲张有胃肾分流者，通过穿刺右股静脉，经分流道选择性插管至胃底静脉，联合应用球囊和栓塞剂以达到止血和预防出血目的的介入治疗技术。
- 21.05.01.06 经皮经脾胃食管曲张静脉栓塞术 percutaneous transsplenic variceal



embolization;PTSVE

经皮穿刺脾内脾静脉分支，选择插管至门静脉分支，栓塞曲张的胃冠状静脉和胃短静脉以达到止血和预防出血目的的介入治疗技术。

21.05.01.07 脾动脉栓塞术 splenic artery embolization;SAE

通过介入途径栓塞脾动脉，达到治疗脾功能亢进或脾破裂出血的介入治疗技术。

21.05.01.08 经颈静脉肝内门体分流术 transjugular intrahepatic portosystemic shunt;TIPS

经颈内静脉途径，在肝内肝静脉和门静脉主要分支间建立通道，置入支架实现门体分流以达到控制和预防食管胃底静脉曲张破裂出血、促进腹水吸收等目的的介入治疗技术。

21.05.01.09 三腔二囊管 Sengstaken-Blakemore tube;SBT

用于门静脉高压症食管胃底静脉曲张破裂出血时，物理压迫止血的一种有三个管腔两个气囊装置。一腔通胃囊，充气后压迫胃底，一腔通食管囊，充气后压迫食管下段，一腔通胃腔，经此腔可行吸引、冲洗和注入止血药。是美国医生罗伯特·森斯塔克(Robert Sengstaken)和阿瑟·布莱克莫尔(Arthur Blakemore)于1950年发明的。

21.05.02 手术治疗

21.05.02.01 门体分流术 surgical portal systemic shunt; PSS

通过在门静脉系统和腔静脉系统间建立分流通道，降低门静脉压的一类手术。包括非选择性门体分流术和选择性门体分流术。

21.05.02.01.01 非选择性门体分流术 nonselective portal systemic shunt

将门静脉血转流入腔静脉系统，以降低整个消化道乃至门静脉压的手术方式。包括全门体分流术和限制性门体分流术。

21.05.02.01.01.01 全门体分流术 total portal systemic shunt

将入肝的门静脉血完全转流入体循环的手术方式。

21.05.02.01.01.01.01 门腔静脉分流术 portacaval shunt

简称“门腔分流术”。将门静脉和下腔静脉吻合，实现门静脉血分流入下腔静脉，降低门静脉压的手术方式。

21.05.02.01.01.01.02 肠腔静脉分流术 enterocaval shunt

简称“肠腔分流术”。将肠系膜上静脉和下腔静脉吻合，实现门静脉血分流入下腔静脉，降低门静脉压的手术方式。

21.05.02.01.01.01.04 脐腔分流术 omphalocaval shunt

将附脐静脉起始端与下腔静脉前壁吻合，使高压的门静脉血经附脐静脉由吻合口流入低压的下腔静脉的手术方式。

21.05.02.01.01.01.05 脾肺固定术 splenopneumopexy

又称“脾肺分流术(portopulmonary shunt)”。将左肺下叶和脾上面缝合固定，使脾血管床和肺血管床之间建立广泛侧支血管吻合，门静脉血液经肺静脉流向体循环，从而降低门静脉压的手术方式。

21.05.02.01.01.02 限制性门体分流术 partial portal systemic shunt

限制门体分流通道口径，既降低门静脉压，又保证部分入肝血流的手术方式。

21.05.02.01.01.02.01 限制性门腔静脉侧侧分流术 restrictive portacaval side-to-side shunt

在门腔静脉侧侧吻合分流基础上，对吻合口径加以限制的手术方式。

21.05.02.01.01.02.02 肠腔静脉桥式分流术 mesocaval shunt with H-graft

又称“德拉帕纳斯分流术(Drapanas shunt)”。在肠系膜上静脉和下腔静脉间，用自体静脉或人造血管进行“H”型搭桥吻合的手术方式。由美国外科医生西奥多·德拉帕纳斯(Theodore Drapanas)于1972年提出。

21.05.02.01.01.02.03 门腔静脉 H 型人造血管搭桥分流术 portacaval shunt with H-

graft;PCHG

又称“沙芬门腔静脉分流术（Sarfeh portacaval shunt）”。用小口径可膨性人造血管搭桥行门腔分流术，同时结扎胃冠状静脉和其他侧支血管的手术方式。属于限制性门腔静脉分流加断流的联合手术。由美国医生詹姆斯·沙芬（James Sarfeh）于1983年首先报道。

21.05.02.01.01.02.03 中心性脾肾静脉分流术 central splenorenal shunt

切脾后，游离胰体尾部脾静脉主干，与左肾静脉吻合的手术方式。

21.05.02.01.01.02.04 近端脾腔静脉分流术 proximal splenocaval shunt

切脾后，游离胰体尾部脾静脉主干，与下腔静脉吻合的手术方式。

21.05.02.01.02 选择性门体分流术 selective portosystemic shunt

将门静脉系统胃脾区血流选择性分流到体循环，保留大部分入肝门静脉血流，维持门静脉及肠系膜上静脉区域高压状态的手术方式。包括远端脾肾或远端脾腔静脉分流术、冠腔静脉分流术。

21.05.02.01.02.01 远端脾肾静脉分流术 distal splenorenal shunt;DSRS

又称“沃伦分流术（Warren shunt）”。脾静脉远断端与左肾静脉吻合的手术方式。由美国医师迪安·沃伦（Dean Warren）于1967年首先报道。

21.05.02.01.02.01.01 远端脾肾静脉搭桥分流术 distal splenorenal shunt with H-graft

在脾肾静脉间用人造血管或自体血管搭桥进行分流的手术方式。

21.05.02.01.02.02 远端脾腔静脉分流术 distal splenocaval shunt

脾静脉远断端与下腔静脉吻合的手术方式。

21.05.02.01.02.03 冠腔静脉分流术 coronary-caval shunt

又称“井口分流术（Inokuchi shunt）”。将胃冠状静脉与下腔静脉直接吻合，或用自体血管或人造血管移植架桥分流的手术方式。由日本外科医生井口潔（Inokuchi Kiyoshi）于1970年首次报道。

21.05.02.02 门奇静脉断流术 portal-azygous devascularization; portal-azygous disconnection

阻断门奇静脉间的反常血流，以达到预防和控制门静脉高压所致的食管胃底曲张静脉破裂出血的一类手术。

21.05.02.02.01 胃食管血管离断联合脾切除术 gastroesophageal decongestion and splenectomy

又称“哈萨卜手术（Hassab procedure）”。切除脾，离断贲门、食管和胃浆膜外曲张静脉，结扎胃左血管的手术方式。酌情行迷走神经干切断、幽门成形术。由埃及外科医生哈萨卜（Hassab）于1967年提出。

21.05.02.02.02 贲门周围血管离断术 pericardial devascularization

离断贲门周围曲张静脉的手术方式。

21.05.02.02.02.01 贲门周围血管缝扎术 suture and ligation of pericardial vessels

离断胃左动静脉，紧贴胃壁、食管壁将胃小弯及胃壁内组织整体缝扎的简化的贲门周围血管断流术。

21.05.02.02.03 食管横断联合食管胃血管断流术 esophageal transection with esophagogastric devascularization

又称“杉浦手术（Sugiura procedure）”。联合经胸和经腹途径，横断食管、切断贲门周围曲张静脉的手术方式。由日本外科医生杉浦（Sugiura）于1973年提出。

21.05.02.02.04 经胸门奇静脉断流术 transthoracic portal-azygos disconnection

经胸离断左下肺静脉以下的食管周围门奇静脉交通支，并于食管下段行食管横断后吻合的手术方式。

21.05.02.02.05 选择性断流术 selective devascularization

- 保留胃冠状静脉主干及食管旁静脉，仅离断上述血管进入胃及食管的穿壁支的手术方式。
- 21.05.02.02.06 保脾断流术 spleen-preserving devascularization  
对食管胃底静脉曲张严重但脾亢不显著的门静脉高压症患者，不切除脾，仅行贲门周围血管离断的手术方式。
- 21.05.02.02.07 保留拉塔尔热神经的贲门周围血管离断术 pericardial devascularization combined with Latarjet's innervation  
在行贲门周围血管离断术时，保留拉塔尔热神经和胃窦部鸦爪支神经支配的手术方式。
- 21.05.02.02.08 胃底横断术 transection of gastric fundus  
将静脉曲张严重的胃底切除后断端缝合或楔形切除部分胃底后再缝合的手术方式。
- 21.05.02.02.09 食管下端胃底切除术 resection of lower esophagus and gastric fundus  
切除食管下端和胃底，再将食管和远端胃吻合的手术方式。
- 21.05.02.02.10 黏膜下胃底曲张静脉缝扎术 submucous suture and ligation of gastric fundus varicose vein  
在胃底前壁切开胃壁，缝扎位于黏膜下层胃底曲张静脉的手术方式。
- 21.05.02.02.11 腹腔-静脉转流术 peritoneal venous shunt;PVS  
将腹水经装有压力感受器和单向阀门的硅胶管转流入颈静脉和上腔静脉的手术方式。用于治疗肝硬化失代偿期顽固性腹水。
- 21.05.02.02.12 胸导管颈内静脉吻合术 thoracic duct-internal jugular vein anastomosis  
将胸导管与颈内静脉端端吻合，使高压的胸导管淋巴液经吻合口流入低压的颈内静脉的手术方式。用于治疗肝硬化失代偿期顽固性腹水，并可在一定程度上降低门静脉压力。

## 22 胆道外科

### 22.01 形态生理学

- 22.01.01 解剖学
- 22.01.01.01 胆道系统 biliary system  
胆汁分泌、运输及储存的通道系统。包括肝内外胆管、胆囊及其附属结构。
- 22.01.01.01.01 胆囊 gallbladder  
位于肝面的胆囊窝内，呈梨形的囊状器官。具有储存和浓缩胆汁的功能。
- 22.01.01.01.01.01 胆囊底 fundus of gallbladder  
胆囊突向前下方的盲端。常在肝前缘的胆囊切迹处露出。当胆汁充满时，胆囊底可贴近腹前壁。胆囊底的体表投影位于右腹直肌外缘或右锁骨中线与右肋弓交点附近。
- 22.01.01.01.01.02 胆囊体 body of gallbladder  
位于胆囊底和胆囊颈之间的部分。与胆囊底、颈之间无明显的界限。
- 22.01.01.01.01.03 胆囊颈 neck of gallbladder  
胆囊体移行为胆囊管的部分。靠近肝门，细而弯曲，起始部膨大，结石易嵌顿于此。一般都有一短系膜覆盖并连于肝，该系膜内常含有胆囊动脉。
- 22.01.01.01.01.04 胆囊管 cystic duct  
由胆囊颈延续而成的管道。长 2~3cm，末端与肝总管汇合成胆总管。
- 22.01.01.01.01.05 螺旋襞 spiral fold  
又称“海斯特尔瓣（Heister vulve）”。胆囊管内黏膜突入腔内形成的新月形皱襞。有 5-12 个，与胆囊颈皱襞相连续，可控制胆汁的进出，结石易嵌顿于此。由德国解剖学家洛伦

- 茨·海斯特尔 (Lorenz Heister) 于 1732 年首先描述。
- 22.01.01.01.01.06 胆囊壶腹 gallbladder ampulla  
又称“哈特曼囊 (Hartmann pouch)”。胆囊颈部直径增粗并呈袋样凸出的部位。由法国外科医生亨利·哈特曼 (Henri Hartmann) 首先描述。
- 22.01.01.01.01.07 胆囊床胆管 subvesical bile duct  
走行于胆囊床的胆管分支。
- 22.01.01.01.01.08 胆囊三角 cystohepatic triangle  
又称“卡洛三角 (Calot triangle)”。由胆囊管、肝总管和肝下缘构成的三角形解剖结构。该三角内常见胆囊动脉及胆囊颈部淋巴结。由法国外科医生让·弗朗索瓦·卡洛 (Jean-François Calot) 于 1891 年首先描述。
- 22.01.01.01.02 胆总管 common bile duct  
肝总管和胆囊管汇合而成的管道。走行于肝十二指肠韧带内，止于十二指肠大乳头。分为十二指肠上段、十二指肠后段、胰腺段和十二指肠壁内段。
- 22.01.01.01.03 肝门部胆管 hilar bile duct  
胆囊管开口以上肝总管与左、右二级肝管起始部之间的胆管。
- 22.01.01.01.04 肝总管 common hepatic duct  
左、右肝管汇合而成的胆管。走行于肝十二指肠韧带内，与胆囊管汇合成胆总管。
- 22.01.01.01.05 副肝管 accessory hepatic duct  
当肝的某一叶或某一段胆管在肝外汇入肝管时，肝外部分的叶胆管或段胆管。此种情况多出现在右侧，左侧少见。
- 22.01.01.01.06 左肝管 left hepatic duct  
肝左叶的小叶间胆管分别汇合为内侧支及外侧支后在肝门处汇合而成的胆管。
- 22.01.01.01.06.01 左肝管外侧支 lateral branch of left hepatic duct  
左肝外侧叶的小叶间胆管汇合而成的胆管。
- 22.01.01.01.06.02 左肝管内侧支 medial branch of left hepatic duct  
左肝内侧叶的小叶间胆管汇合而成的胆管。
- 22.01.01.01.07 右肝管 right hepatic duct  
肝右叶的小叶间胆管分别汇合为前支及后支后在肝门处汇合而成的胆管。
- 22.01.01.01.07.01 右肝管前支 anterior branch of right hepatic duct  
肝右前叶的小叶间胆管汇合而成的胆管。
- 22.01.01.01.07.02 右肝管后支 posterior branch of right hepatic duct  
肝右后叶的小叶间胆管汇合而成的胆管。
- 22.01.01.02 肝胰壶腹 hepatopancreatic ampulla  
又称“法特壶腹 (ampulla of Vater)”。胆总管斜穿十二指肠降部中段的后内侧壁，与胰管汇合后形成的壶腹样结构。其周围及其附近由括约肌包绕并向肠腔突出，使十二指肠黏膜隆起形成十二指肠大乳头。由德国解剖学家亚伯拉罕·法特 (Abraham Vater) 于 1772 年首次描述。
- 22.01.01.02.01 肝胰壶腹括约肌 sphincter of hepatopancreatic ampulla  
“奥迪括约肌 (sphincter of Oddi)”。包绕胆总管和胰管末端及壶腹部周围的肌肉。主要分为三种：胆总管括约肌，在胆总管末端，收缩关闭胆总管；胰管括约肌，在胰管末端，可缺如；壶腹括约肌，包绕肝胰壶腹，平时保持收缩状态。由意大利解剖及生理学家鲁杰罗·奥迪 (Ruggero Oddi) 于 1887 年首次描述。
- 22.01.01.03 胆胰管汇合部 pancreaticobiliary junction, PBJ  
胆总管末端、主胰管开口和十二指肠乳头之间的区域。其构成主要包括胆胰流出道、肝胰

壶腹括约肌、十二指肠乳头黏膜以及伴随的血管、淋巴和神经等组织。

#### 22.01.02 组织胚胎学

##### 22.01.02.01 小叶间胆管 interlobular bile duct

肝小叶之间的用于胆汁排出的胆管。位于小叶间的结缔组织内，与肝动脉及门静脉分支并行，包裹于肝纤维鞘内。

##### 22.01.02.02 胆小管 bile canaliculus

相邻肝细胞局部质膜凹陷形成槽并相互连接封闭形成的微细小管。

#### 22.01.03 生理学

##### 22.01.03.01 胆汁 bile

由肝细胞和毛细胆管分泌的复合溶液。除水分外，其成分主要含有胆盐、胆固醇、卵磷脂、脂肪酸、黏蛋白、胆色素和无机盐。生理功能为乳化脂肪，促进脂肪和脂溶性物质的吸收，排泄肝代谢物，抑制肠内致病菌的繁殖和内毒素形成，刺激肠蠕动及中和部分胃酸等。

##### 22.01.03.01.01 胆汁酸 bile acid

由胆固醇在肝细胞微粒体上经多个酶促作用转化而成的胆汁重要成分。从来源上可分为初级胆汁酸和次级胆汁酸。

##### 22.01.03.01.01.01 初级胆汁酸 primary bile acid

又称"原发性胆汁酸"。肝细胞以胆固醇为原料直接合成的胆汁酸。包括胆酸、鹅脱氧胆酸及相应结合型胆汁酸。

##### 22.01.03.01.01.02 次级胆汁酸 secondary bile acid

又称"继发性胆汁酸"。初级胆汁酸随胆汁进入肠道，在回肠、结肠上段，由肠道菌酶催化脱去羟基转化而形成的胆汁酸。

##### 22.01.03.01.01.03 胆汁酸肠肝循环 enterohepatic circulation of bile acid

肠内的胆汁酸被肠壁重吸收，经门静脉回肝，经肝细胞处理后，与新合成的胆汁酸再经胆管排入肠道的过程。

##### 22.01.03.01.02 胆盐 bile salt

肝细胞分泌的胆汁酸与甘氨酸或牛磺酸结合而形成的钠盐或钾盐。是胆汁中参与脂肪消化和吸收的主要成分。

##### 22.01.03.01.03 胆色素 bile pigment

铁卟啉化合物在体内分解代谢的主要产物。包括胆红素、胆绿素、胆素原和胆素。正常时主要随胆汁及粪便排出。

##### 22.01.03.01.03.01 粪胆原肠肝循环 enterohepatic circulation of fecal biliogen

粪胆原随胆汁排入肠道，少部分在肠道中被重新吸收，经门静脉返回肝的过程。

##### 22.01.03.01.03.02 尿胆原肠肝循环 enterohepatic circulation of urinary biliogen

尿胆原随胆汁排入肠道，少部分在肠道中被重新吸收，经门静脉返回肝的过程。

##### 22.01.03.01.04 胆汁分泌 choleresis

胆汁由肝细胞分泌，经各级胆管进入胆囊及肠道的过程。其分泌呈持续性，进食使其分泌增加。成人每日胆汁分泌量约 800~1000ml。

##### 22.01.03.01.04.01 胆汁酸非依赖性胆汁分泌 bile acid - independent bile flow

不依赖胆汁酸的胆汁分泌。由 Na<sup>+</sup> 主动转运入微胆管导致局部高渗而吸引水分进入微胆管所致。

##### 22.01.03.01.04.01.01 胆管性胆汁 biliary duct bile

胆管上皮分泌的胆汁。以水和 NaCl 及 NaHCO<sub>3</sub> 等电解质为主要成分，约占总胆汁量的 1/4，属于胆汁酸非依赖性胆汁，受促胰液素及其他胃肠道激素的调节。

##### 22.01.03.01.04.02 胆汁酸依赖性胆汁分泌 bile acid - dependent bile flow

- 肝细胞主动分泌胆汁酸入微胆管的胆汁分泌。
- 22.01.03.01.05 胆汁排出 **bile discharge**  
胆汁从胆囊进入肠道的排出过程。随进食而断续进行，由胆囊和壶腹部括约肌协调完成，受神经系统和体液因素的调节，排出时间长短与食物的种类和量有关。
- 22.01.03.01.06 胆汁浓缩 **bile concentration**  
胆囊黏膜吸收胆汁中水和电解质后储存其中的有效成分于胆囊内的过程。胆汁经重吸收后，变成棕黄色或墨绿色呈弱酸性的胆囊胆汁。
- 22.01.03.01.07 胆汁储存 **bile storage**  
肝分泌的胆汁储存在胆囊中的过程。在进食以外的时间分泌出胆汁并非直接进入肠腔，而是储存在胆囊内，当消化需要的时候，再由胆囊排出。
- 22.01.03.01.08 [胆汁]乳化作用 **emulsification [of bile]**  
胆汁中的胆盐或胆汁酸降低脂肪的表面张力，使脂肪形成微滴分散于水溶液中的过程。
- 22.01.04 病理学
- 22.01.04.01 成石胆汁 **lithogenetic bile**  
胆汁中成石成分过饱和的胆汁。
- 22.01.03.02 胆汁胆固醇成核 **cholesterol nucleation in bile**  
胆汁内溶解状态的胆固醇形成胆固醇单水结晶的过程。
- 22.01.04.02.01 胆固醇单水结晶 **cholesterol monohydrate crystal;CMC**  
过饱和胆汁在促成核因子的作用下，胆汁中转运和溶解胆固醇的胆固磷脂泡发生融合和聚集的现象。
- 22.01.04.03 胆固醇结石 **cholesterol calculus; cholesterol stone**  
以胆固醇为主要成分的胆系结石。根据胆固醇的含量可分为单纯性胆固醇结石及混合性胆固醇结石。
- 22.01.04.04 胆色素结石 **bilirubin gallstone**  
由于胆汁中非结合胆红素增加，并与钙离子结合产生胆红素钙颗粒进而在黏液物质的凝集作用下形成的结石。是棕色素结石和黑色素结石的统称。
- 22.01.04.04.01 棕色素结石 **brown pigment stone**  
主要成分为游离胆红素和钙盐的结石。多发生于肝内外胆管。多呈泥沙状或块状，棕黄色或棕黑色，疏松易碎。
- 22.01.04.04.02 黑色素结石 **black pigment stone**  
主要成分为色素聚合物、磷酸钙及硫酸钙的结石。多发于胆囊内。外观不定形，呈黑色，质地坚硬而表面光滑。
- 22.01.04.05 混合型结石 **mixed stone**  
胆固醇、胆红素及钙盐沉积后形成的结石。多发生于胆囊内。呈不规则型，颜色因所含成份比例不同而异。
- 22.01.04.06 胆囊积脓 **empyema of gallbladder**  
胆囊管梗阻合并细菌感染，导致胆囊内充满脓液的病理表现。
- 22.01.04.07 胆囊坏疽 **gangrene of gallbladder**  
胆囊颈管梗阻，胆囊内压力升高，继发囊壁血液循环障碍，引起胆囊壁组织缺血坏死的病理表现。
- 22.01.04.09 胆囊穿孔 **perforation of gallbladder**  
胆囊壁因缺血坏死而局部破损的病理表现。
- 22.01.04.10 瓷化胆囊 **porcelain gallbladder**  
又称“陶瓷样胆囊”“钙化性胆囊（**calcific gallbladder**）”。胆囊壁广泛的蛋壳样钙化的

病理表现。

#### 22.01.04.11 罗-阿窦 Rokitansky-Aschoff sinus

胆囊上皮细胞过度增生及固有肌层增厚,过度增生的黏膜层内陷到肥厚的肌层中形成的窦状结构。由奥地利病理解剖学家罗基坦斯基(Rokitansky)于1842年首先描述黏膜膨出,德国病理解剖学家阿朔夫(Aschoff)于1905年描述黏膜膨出伴增生。

#### 22.01.04.11 胆总管扩张 choledochectasia

胆总管的直径超过正常上限的病理表现。

## 22.02 疾病及分类

### 22.02.01 先天性疾病

#### 22.02.01.01 先天性胆道闭锁 congenital biliary atresia; CBA

胆道先天发育异常导致胆道通畅性中断进而引起的以肝内、外胆管进行性炎症和纤维化梗阻为特征的疾病。

#### 22.02.01.01.01 胆道闭锁并脾发育异常综合征 biliary atresia splenic malformation syndrome; BASM

胆道闭锁合并脾畸形(双脾、无脾、多脾)以及其他畸形的临床综合征。包括十二指肠前门静脉、奇静脉引流的下腔静脉缺失、非典型肝动脉、内脏转位、肠旋转不良、双叶右肺、心脏和胰腺畸形、腹腔内脏转位等。

#### 22.02.01.02 胆胰管合流异常 pancreaticobiliary maljunction;PBM

胰胆管和胰管在十二指肠壁外提前汇合的先天解剖性异常。汇合的共同通道过长,汇合处缺乏有效的括约肌和壶腹隔膜/胆胰隔膜,导致胆汁和胰液相互反流。

#### 22.02.01.03 胆管错构瘤 biliary hamartoma

又称“冯·迈恩堡复合体(Von Meyenburg complex, VMC)”。胚胎发生期间未能成型的扩张的囊性胆管胚胎残余物。是先天性胆管板畸形。由瑞士病理学家冯·迈恩堡(Von Meyenburg)于1918年首次描述。

#### 22.02.01.04 [先天性]胆总管囊肿 [congenital] choledochal cyst

又称“先天性胆管扩张症”。胆管壁先天性发育不良伴胆管末端狭窄或闭锁,致胆道轻重不等的阻塞、胆管内压增高,扩大成囊肿的疾病。

#### 22.02.01.05 卡罗利病 Caroli disease

特征表现为肝内胆管囊性扩张而形成肝内胆管畸形的常染色体隐性遗传病。由位于染色体6p12的PKHD1基因变异所致。由法国学者卡罗利(Caroli)1958年首先报道。

### 22.02.03 非肿瘤性疾病

#### 22.02.03.01 胆石症 cholelithiasis

胆管系统发生的结石性疾病。

#### 22.02.03.01.01 胆囊结石 cholecystolithiasis;gallstone

发生于胆囊的胆石症。

#### 22.02.03.01.01.01 充满型胆囊结石 laden cholecystolithiasis

结石数量较多或者体积较大,使得胆囊的囊腔被结石完全占据,胆囊失去功能的胆石症。

#### 22.02.03.01.01.02 无症状胆囊结石 asymptomatic cholecystolithiasis;asymptomatic gallstone

无临床症状的胆囊结石。

#### 22.02.03.02 胆总管结石 choledocholithiasis; calculus of common bile duct

发生于胆总管的胆石症。

#### 22.02.03.02.01 原发性胆总管结石 primary choledocholithiasis

- 胆系结石形成在胆总管内的疾病。以胆色素结石为主。
- 22.02.03.02.02 继发性胆总管结石 secondary choledocholithiasis  
胆囊结石脱落至胆管内而引发的疾病。以胆固醇结石为主。
- 22.02.03.03 肝内胆管结石 calculus of intrahepatic duct  
发生于左右肝管汇合处以上的肝内胆道系统的胆石症。
- 22.02.03.03.01 弥漫型肝内胆管结石 diffuse calculus of intrahepatic duct  
结石分布于肝内各个胆管分支的肝内胆管结石。
- 22.02.03.03.02 散在型肝内胆管结石 scattered calculus of intrahepatic duct  
散布于肝内胆管分支的肝内胆管结石。最常见于两个肝内胆管的汇合处之上。
- 22.02.03.03.03 区域型肝内胆管结石 regional calculus of intrahepatic duct  
结石呈肝叶、肝段或半肝的区域性分布的肝内胆管结石。
- 22.02.03.04 急性胆囊炎 acute cholecystitis  
胆囊发生的急性感染性疾病。
- 22.02.03.04.01 急性结石性胆囊炎 acute calculous cholecystitis  
结石阻塞胆囊管，造成胆囊内胆汁淤积继发细菌感染而引起的急性炎症。
- 22.02.03.04.02 急性非结石性胆囊炎 acute acalculous cholecystitis  
非结石因素引起的急性胆囊坏死性炎症。
- 22.02.03.04.03 水肿性胆囊炎 edematous cholecystitis  
胆囊壁因炎性反应导致毛细血管及淋巴管扩张及通透性增加，细胞间隙渗出液体增多，胆囊壁浆膜下水肿的急性胆囊炎。
- 22.02.03.04.04 化脓性胆囊炎 suppurative cholecystitis;purulent cholecystitis  
胆囊炎症合并化脓性感染，胆囊壁中大量中性粒细胞及淋巴细胞浸润，出现坏死和积脓的急性胆囊炎。
- 22.02.03.04.05 坏疽性胆囊炎 gangrenous cholecystitis  
由于胆囊壁张力增加和炎症导致胆囊显著扩张而引起的胆囊壁缺血性坏死的急性胆囊炎。
- 22.02.03.04.06 气肿性胆囊炎 emphysematous cholecystitis  
合并产气厌氧菌感染，在胆囊内、胆囊壁及其周围产生积气现象的急性胆囊炎。
- 22.02.03.05 慢性胆囊炎 chronic cholecystitis  
由长期存在的胆囊结石或急性胆囊炎反复发作迁延所致的胆囊慢性炎症。
- 22.02.03.05.01 黄色肉芽肿性胆囊炎 xanthogranulomatous cholecystitis;XGC  
胆囊结石及其梗阻导致罗-阿窦破裂，胆汁渗入胆囊壁，进而被组织细胞吞噬成为泡沫组织细胞，形成的以胆囊壁内黄色斑块或蜡样的肉芽肿为主要病理特征的胆囊炎。
- 22.02.03.06 急性胆管炎 acute cholangitis  
细菌感染所致的胆道系统的急性炎症。
- 22.02.03.06.01 急性梗阻性化脓性胆管炎 acute obstructive suppurative cholangitis;AOSC  
又称“急性重症胆管炎”“急性化脓性胆管炎”。因急性胆管梗阻继发的化脓性细菌感染。胆管内压升高，肝胆血屏障受损，大量细菌和毒素进入血液产生严重的脓毒血症，严重者可发生休克及全身多器官衰竭。
- 22.02.03.07 原发性硬化性胆管炎 primary sclerosing cholangitis;PSC  
以特发性肝内外胆管炎症及胆管纤维化改变导致多灶性胆管狭窄、慢性胆汁淤积的自身免疫性疾病。
- 22.02.03.10 胆囊息肉样病变 polypoid lesions of gallbladder, PLG  
简称“胆囊息肉（gallbladder polyp）”。是影像学检查发现的所有胆囊黏膜隆起性病变的统称。可



分为非肿瘤性息肉（假性息肉）和肿瘤性息肉（真性息肉）两大类。

22.02.03.10.01 胆固醇息肉 cholesterol polyp

胆囊黏膜胆固醇结晶沉积。是体内胆固醇代谢紊乱的局部表现。

22.02.03.10.02 胆囊腺肌病 gallbladder adenomyomatosis

胆囊腺体和肌层增生为主的良性疾病。以慢性增生为主，兼有退行性改变，可见胆囊黏膜肥厚增生，深入肌层，甚至可深达近浆膜层，形成黏膜内憩室。

22.02.03.11 胆汁淤积症 cholestasis

胆汁合成缺陷、排泌异常，以及肝内外胆管中胆汁流动的机械性或功能性障碍，继而使得胆汁成分入血所致的临床症候群。

22.02.03.11.01 肝内胆汁淤积症 introhepatic cholestasis

由涉及肝实质细胞和/或肝内胆管的疾病引起的胆汁淤积症。包括肝实质细胞和转运分子疾病引起的小叶内胆汁淤积和肝内胆管疾病引起的小叶外胆汁淤积。

22.02.03.11.02 肝外胆汁淤积症 extrahepatic cholestasis

又称“梗阻性胆汁淤积症”。由于肝脏外的胆汁排泄受阻以及肝外胆管疾病引起的胆汁淤积症。

22.02.03.12 胆胰管汇合部良性疾病 benign pancreaticobiliary junction disease, BPBJD

胆胰管汇合部存在的包括炎症、畸形、结石、损伤、功能障碍等多种良性疾病的统称。

22.02.03.12.01 十二指肠乳头旁憩室 peripapillary diverticula, PAD

十二指肠肠壁从肌层缺损处向外膨出形成的袋状或囊状结构。主要在先天性肠肌发育不全、内在肌张力低下、年龄增加所致的十二指肠壁发生退行性病变，导致黏膜下肌层缺损，在肠腔内高压、肠腔外粘连带牵拉等因素的作用下形成。多见于十二指肠降部后内侧壁，与胆结石患者急性胆管炎的发生密切相关。

22.02.03.12.02 肝胰壶腹括约肌功能障碍 hepatopancreatic ampulla dysfunction

又称“奥迪括约肌功能障碍（sphincter of Oddi dysfunction, SOD）”。无论有无胆囊切除病史，因肝胰壶腹括约肌功能发生异常，导致胆汁、胰液排出不畅，胆胰管内高压和/或胆汁胰液相互反流，继而引起胆道和胰腺病变的疾病。

22.02.03.12.03 胰胆反流 pancreaticobiliary reflux, PBR

由于胆管或胰管括约肌的发育不良、功能障碍或缺失，壶腹隔膜功能缺陷或结构缺损，共同通道的结构异常（如狭窄、堵塞、过长），或是壶腹括约肌功能障碍所导致的胆汁和胰液异常流向的病理现象。

22.02.04 肿瘤性疾病

22.02.04.01 胆囊腺瘤 gallbladder adenoma

向胆囊内突出生长的良性肿瘤性息肉。

22.02.04.01.01 胆囊乳头状瘤 papilloma of gallbladder

呈外生性向腔内生长，形成指状或乳头状突起样的胆囊腺瘤。

22.02.04.01.02 胆囊非乳头状腺瘤 non-papillary adenoma of gallbladder

增生的腺体被中等量的结缔组织间质包绕，偶尔腺体显示囊样扩张的胆囊腺瘤。

22.02.04.02 胆囊癌 gallbladder carcinoma

来源于胆囊上皮细胞的恶性肿瘤。

22.02.04.02.01 意外胆囊癌 incidental gallbladder carcinoma

术前诊断为胆囊良性疾病而行胆囊切除术，在术中或术后经病理学检查确诊的胆囊癌。

22.02.04.02.02 胆囊黏液腺癌 mucinous adenocarcinoma of gallbladder

又称“胆囊胶样癌”。病理表现为肿瘤细胞外累积多量假性黏液蛋白的胆囊癌。

- 22.02.04.02.03 胆囊肉瘤样癌 gallbladder carcinosarcoma, GBCS  
双向分化, 具有高级别恶性上皮和间叶成分的胆囊恶性肿瘤。
- 22.02.04.03 胆囊神经内分泌肿瘤 gallbladder neuroendocrine neoplasm;GB-NEN  
起源于胆囊神经内分泌细胞和肽能神经元的异质性肿瘤。
- 22.02.04.03.01 胆囊小细胞癌 small cell carcinoma of gallbladder  
细胞数量和生长方式与小细胞肺癌类似, 低分化的胆囊神经内分泌癌。
- 22.02.04.04 胆囊横纹肌肉瘤 rhabdomyosarcoma of gallbladder  
起源于胆囊横纹肌的恶性间叶组织肿瘤。
- 22.02.04.05 胆囊淋巴肉瘤 lymphosarcoma of gallbladder  
起源于胆囊内淋巴细胞的软组织恶性肿瘤。
- 22.02.04.06 胆囊纤维肉瘤 fibrosarcoma of gallbladder  
源于胆囊内成纤维细胞的软组织恶性肿瘤。
- 22.02.04.07 胆管癌 cholangiocarcinoma  
来源于胆管上皮细胞的恶性肿瘤。
- 22.02.04.07.01 肝内胆管癌 intrahepatic cholangiocarcinoma;ICC  
起源于肝内胆管上皮细胞的恶性肿瘤。
- 22.02.04.07.02 肝外胆管癌 extrahepatic cholangiocarcinoma  
起源于肝外胆管上皮细胞的恶性肿瘤。
- 22.02.04.07.02.01 肝门部胆管癌 hilar cholangiocarcinoma  
又称“克列茨金瘤(Klatskin tumor)”。累及肝总管、左右肝管及其汇合部的胆管癌。是美籍俄裔科学家克列茨金(Klatskin)于1965年首先描述。
- 22.02.04.07.02.02 远端胆管癌 distal cholangiocarcinoma;DCCA  
起源于胆总管中下段的胆管恶性肿瘤。
- 22.02.04.08 胆管内乳头状黏液瘤 intraductal papillary mucinous neoplasm of the bile duct; IPNB  
胆管上皮细胞起源的乳头状黏液性肿瘤。呈现单发或弥漫性生长, 可发生在肝内或肝外胆管的任何部分。
- 22.02.04.09 肝内胆管黏液性囊性肿瘤 hepatobiliary mucinous cystic neoplasms; hepatobiliary MCN  
发生于肝内胆管上皮的充满黏性分泌物的囊性肿瘤。可发生于肝内胆管任何部位。

## 22.03 临床表现

- 22.03.01 症状
- 22.03.01.01 胆绞痛 cholecystalgia; biliary colic  
胆囊管或胆总管梗阻, 使胆囊平滑肌收缩加剧引起的上腹中部或右腹部的疼痛。
- 22.03.01.02 放射痛 radiating pain  
病变刺激内脏引起远隔浅表部位的疼痛。即内脏痛觉信号传至相应脊髓节段, 引起该节段支配的体表部位疼痛。
- 22.03.01.03 钻顶样疼痛 drilling pain  
蛔虫进入胆管的机械性刺激引发肝胰壶腹括约肌剧烈收缩或痉挛导致的疼痛。
- 22.03.01.04 黄疸 jaundice  
胆红素代谢障碍而引起血清内胆红素水平升高的临床表现。
- 22.03.01.04.01 梗阻性黄疸 obstructive jaundice

肝外或肝内胆管部分或完全机械性梗阻引起的黄疸。胆汁中结合胆红素和其他成分排入肠道受阻，导致胆汁淤滞反流入血液循环，致血中结合胆红素水平异常增高。

#### 22.03.01.04.02 陶土样便 bolus alba stool

大便呈白陶土样的症状。提示胆管完全梗阻。

#### 22.03.02 体征

##### 22.03.02.01 墨菲征 Murphy sign

以拇指指腹勾压肋弓下缘右侧锁骨中线处，患者在深呼吸过程中发炎的胆囊下移时碰到用力按压的拇指，即可引起疼痛及呼吸暂停的体征。由美国外科医生约翰·本杰明·墨菲(John Benjamin Murphy)于1903年首次提出。

##### 22.03.02.02 沙尔科三联征 Charcot triad

反复发作的腹痛，寒战高热，黄疸症状的统称。为肝外胆管结石继发胆管炎的典型症状。由法国医学家沙尔科(Charcot)于1877年首次提出。

##### 22.03.02.03 沙尔科热 Charcot fever

由肝胆系统疾病引起的间歇性发热。通常在寒战、发热，24~48小时后可出现黄疸的症状。

##### 22.03.02.04 雷诺兹五联征 Renolds pentad

在沙尔科三联征的腹痛、寒战高热、黄疸的基础上，发生的低血压和神志改变的表现的五个体征的统称。是急性梗阻性化脓性胆管炎的诊断依据。由美国外科医生雷诺兹(Renolds)于1959年首次提出。

#### 22.03.03 特殊表现

##### 22.03.03.01 胆心综合征 chloe-heart syndromne

胆囊结石等胆管疾病反射性引起心脏功能失调或心律的改变的一组临床综合征。而患者冠状动脉或心脏并无器质性病变。

##### 22.03.03.02 米里齐综合征 Mirizzi syndrome

因胆囊颈或胆囊管因结石嵌顿和/或其他良性病变压迫肝总管，引起肝总管狭窄(或胆囊胆管瘘)引发的一组临床综合征。表现为反复发作的胆囊炎、胆管炎及梗阻性黄疸等。由阿根廷外科医生米里齐(Mirizzi)于1940年首先报道。

##### 22.03.02.03 十二指肠乳头旁憩室综合征 duodenal parapillary diverticulum syndrome

十二指肠憩室压迫胆总管末端和/或胰管，引起胆管炎、梗阻性黄疸和/或胰腺炎的综合征。为十二指肠憩室(乳头旁憩室)并发症之一。

##### 22.03.02.04 胆囊切除术后综合征 postcholecystectomy syndrome;PCS

胆囊切除术后，仍有右上腹绞痛、饱胀不适、恶心呕吐等临床症状的综合征。常见原因有胆总管内残余结石、肝胰壶腹括约肌狭窄、胆囊管残留过长、胆管功能紊乱，与肝胰壶腹括约肌痉挛有关。

##### 22.03.02.05 胆囊管残留综合征 cholecystic duct remnant syndrome;CDRS

胆囊切除术后胆囊管残留过长，继发感染、结石时出现的右上腹疼痛、恶心、呕吐、发热等临床症状的综合征。

##### 22.03.02.06 胆瘘 biliary fistula

胆道系统与体表或腹腔内脏形成的病理性通道。包括胆外瘘和胆内瘘。

##### 22.03.02.06.01 胆囊内瘘 internal gallbladder fistula

胆囊与十二指肠、横结肠、胃、小肠等形成的病理性通道。

##### 22.03.02.07 胆石性肠梗阻 gallstone ileus

胆囊结石通过胆囊肠内瘘进入肠腔，导致的机械性肠梗阻。梗阻部位多位于回肠末段。

## 22.04 诊断

### 22.04.01 实验室检查

#### 22.04.01.01 胆红素 bilirubin

胆色素的一种，是体内铁卟啉化合物的主要代谢产物，也是人胆汁中的主要色素。临床上判定黄疸的重要依据，也是肝功能的重要指标。

#### 22.04.01.01.01 直接胆红素 direct bilirubin

又称"结合胆红素（conjugated bilirubin）"。间接胆红素进入肝后受肝内葡萄糖醛酸基转移酶的作用与葡萄糖醛酸结合生成的胆红素。溶于水，与偶氮试剂呈直接反应，能通过肾随尿排出体外，该指标的测定有助于黄疸类型的诊断和鉴别诊断。

#### 22.04.01.01.02 间接胆红素 indirect bilirubin

又称"非结合胆红素（unconjugated bilirubin）"。直接胆红素在血液内与白蛋白结合形成的复合体。不能自由透过生物膜，不能从肾脏滤过，在肝窦与白蛋白分离后可被肝摄取。与重氮试剂接触后不立即显色。其浓度反映肝细胞的转化功能和红细胞的分解状态。

#### 22.04.01.02 尿胆红素 urine bilirubin

经由肾脏，通过肾小球滤膜，溶解入尿液排出的结合胆红素。

#### 22.04.01.03 尿胆原 urobilinogen

结合胆红素从肝细胞经胆管排入肠道后，在回肠末端及结肠经细菌酶的分解与还原作用后形成的物质。肝外胆管结石患者尿中尿胆原降低或消失，粪中尿胆原减少。

### 22.04.02 影像学检查

#### 22.04.02.01 磁共振胰胆管成像 magnetic resonance cholangiopancreatography;MRCP

利用长的回波时间使胰管及胆管内液体呈明亮高信号，而肝脏及其他实质性器官因信号衰减呈低信号，通过信号投影获得胰胆管结构的成像技术。

#### 22.04.02.02 X线胆管造影 X-ray cholangiography

在 X 线引导下，向胆道系统注入造影剂，使其显影的检查方法。包括经皮经肝胆管造影术和内镜逆行胰胆管造影。

#### 22.04.02.02.01 经皮经肝胆管造影 percutaneous transhepatic cholangiography;PTC

在影像引导下，经皮穿刺肝内胆管，将造影剂注入而使胆管显影的检查方法。

#### 22.04.02.02.02 内镜逆行胰胆管造影 endoscopic retrograde cholangiopancreatography;ERCP

：将十二指肠镜插至十二指肠降部，经活检管道插入造影导管至乳头开口部，注入对比剂后在 X 射线下显示胰胆管的技术。

#### 22.04.02.03 静脉胆管造影 intravenous cholangiography

静脉注射造影剂，使胆道系统在 X 射线下显影的影像学检查方法。

#### 22.04.02.04 口服胆囊造影 oral cholecystography

口服胆囊造影剂，经肝分泌后使胆囊显影的检查方法。主要用于了解胆囊的浓缩和收缩功能。

#### 22.04.02.05 术中胆管造影 intraoperative cholangiography

术中经胆囊管插管、胆总管穿刺或置管行胆管造影的检查方法。

#### 22.04.02.06 胆管闪烁显像 cholescintigraphy

静脉注射钨 99m 标记的二乙基亚氨二乙酸被肝细胞摄取后，与胆汁一起排泌，用  $\gamma$  相机或单光子束发射计算机断层扫描仪动态记录其在胆道系统流过路径的核素扫描检查方法。

## 22.05 治疗

### 22.05.01 内镜/介入治疗

#### 22.05.01.01 十二指肠镜检查 duodenoscopy

利用十二指肠镜进行十二指肠检查及辅助操作的内镜技术。

#### 22.05.01.01.01 内镜下胆管扩张术 endoscopic bile duct dilatation

通过内镜经十二指肠乳头到达胆管,应用器械扩张球囊或扩张探条插入狭窄的胆管部位进行球囊扩张或探条扩张的技术。

#### 22.05.01.01.02 内镜鼻胆管引流术 endoscopic nasobiliary drainage;ENBD

通过内镜引导将引流管一端经十二指肠乳头插入胆管,另一端经鼻孔引出体外,建立胆汁外引流的技术。

#### 22.05.01.01.03 内镜逆行胆管引流术 endoscopic retrograde biliary drainage;ERBD

内镜下胆管置管,将胆汁经导管引流至十二指肠或胆管内的技术。

#### 22.05.01.01.03 内镜下乳头括约肌切开术 endoscopic sphincterotomy;EST

内镜下切开十二指肠乳头括约肌的技术。

#### 22.05.01.01.04 内镜下乳头括约肌球囊扩张术 endoscopic papillary balloon dilation;EPBD

内镜下利用球囊在胆管括约肌水平扩大胆管开口的技术。

#### 22.05.01.02 经口胆道子母镜检查 peroral biliary mother-baby endoscopy

自母镜的工作通道插入子镜完成内镜下诊治的内镜技术。是在经内镜逆行胰胆管造影基础上发展起来的技术,母镜即十二指肠镜,子镜即胆管镜。

#### 22.05.01.03 经皮经肝胆囊穿刺引流术 percutaneous transhepatic gallbladder drainage;PTGBD

在影像引导下,经皮及肝穿刺胆囊,将引流管置入胆囊内的技术。

#### 22.05.01.09 经皮经肝胆管穿刺置管引流术 percutaneous transhepatic cholangial drainage, PTCD; percutaneous transhepatic biliary drainage, PTBD

在影像引导下,经皮经肝穿刺胆管,将引流管置入胆管的技术。

### 22.05.02 手术治疗

#### 22.05.02.01 胆囊切除术 cholecystectomy

切除胆囊的手术。主要包括腹腔镜胆囊切除术和开腹胆囊切除术。

#### 22.05.02.01.01 顺行胆囊切除术 anterograde cholecystectomy

依据胆囊管至胆囊底的顺序切除胆囊的手术方式。

#### 22.05.02.01.02 逆行胆囊切除术 retrograde cholecystectomy

依据胆囊底至胆囊颈的顺序切除胆囊的手术方式。适用于胆囊三角解剖关系不清晰者。

#### 22.05.02.01.03 胆囊次全切除术 subtotal cholecystectomy

不解剖胆囊三角,关闭在漏斗部近端的胆囊管开口,而在保留的与胆管相连的组织中没有胆囊部分残留的手术方式。

#### 22.05.02.02 胆囊造口术 cholecystostomy

又称“胆囊造瘘术”。在胆囊壁造口,将其与外界相通的手术。

#### 22.05.02.03 胆囊空肠吻合术 cholecystojejunostomy

将胆囊与空肠肠祥进行吻合的胆道内引流手术。

#### 22.05.02.04 胆囊癌根治术 radical resection of gallbladder carcinoma

针对胆囊癌的根治性手术。切除胆囊、联合肝部分切除和/或肝外胆管部分切除,行区域淋巴结清扫。

#### 22.05.02.05 胆道探查术 bile duct exploration

- 通过切开胆道，利用胆道镜，对胆道内病变进行诊断和治疗的手术。
- 22.05.02.05.01 胆总管探查 T 管引流术 common bile duct exploration and T tube drainage; CBDE TTD  
通过切开胆总管进行探查，并在胆总管内置入 T 管进行胆道外引流的手术。
- 22.05.02.05.01.01 胆道 T 管 biliary T tube  
用于胆总管切开探查后胆道外引流的 T 型引流管。由德国外科医生汉斯·克尔(Hans Kehr) 1908 年发明。
- 22.05.02.06 肝内胆管空肠吻合术 intrahepatic cholangiojejunostomy  
将肝内胆管与空肠进行吻合的手术。
- 22.05.02.07 肝门部胆管成形术 hilar cholangioplasty  
将狭窄或细小的肝门部胆管通过切开、缝合等操作，制成较大的开口，再与空肠吻合，以最大程度地避免狭窄的手术。
- 22.05.02.08 胆总管十二指肠吻合术 choledochoduodenostomy  
将胆总管与十二指肠进行吻合的手术。
- 22.05.02.09 胆管空肠吻合术 cholangiojejunostomy  
将胆管与空肠进行吻合的手术。
- 22.05.02.10 胆总管端端吻合术 end-to-end choledochcholedochostomy  
将胆总管的两断端行对端吻合的手术。
- 22.05.02.11 肝门部胆管癌根治术 radical resection of hilar cholangiocarcinoma  
针对肝门部胆管癌的根治性手术。切除范围包括肿瘤累及的胆管和引流区域肝组织，并行区域性淋巴结神经组织廓清。
- 22.05.02.12 肝门肠吻合术 portoenterostomy  
又称“葛西手术(Kasai procedure)”。在肝十二指肠韧带上方肝门前，做一横切口，分离肝右动脉、门静脉前方之纤维组织束，直达肝门处并切断，将空肠与肝门处纤维束行吻合的手术。是 1951 年日本外科医生葛西森夫(Morie Kasai)提出。
- 22.05.02.13 胆道镜 choledochoscope  
为胆道系统的内镜检查和内镜手术设计的一种医用光学内镜。
- 22.05.02.13.01 硬质胆道镜 rigid choledochoscope  
镜身为硬质金属构成，不能随意弯曲的胆道镜。
- 22.05.02.13.02 纤维胆道镜 choledochofiberscope  
导光及成像系统为光导纤维组成的胆道镜。
- 22.05.02.13.03 电子胆道镜 electronic choledochoscope  
应用电子成像技术的胆道镜。
- 22.05.02.14 胆道镜技术 choledochoscopy  
利用胆道镜进行检查和辅助治疗的操作。
- 22.05.02.14.01 术中胆道镜[技术] intraoperative choledochoscopy;IOP  
在手术中利用胆道镜进行检查和辅助治疗的操作。
- 22.05.02.14.02 经皮经肝胆道镜[技术] percutaneous transhepatic choledochoscopy;PTCS  
经皮经肝建立胆道引流通道后行胆道镜检查 and 辅助治疗的操作。
- 22.05.02.14.03 术后胆道镜[技术] postoperative choledochoscope;POC  
在各种胆道手术后留有胆道引流管者，借助引流管通道行胆道镜检查 and 辅助治疗的操作。
- 22.05.02.15 液电碎石术 electrohydraulic lithotripsy;EHL  
在水中置入两个电极，瞬间通过高压电流时会在水中形成冲击波，利用这一原理击碎结石的技术。

## 23 胰腺外科

### 23.01 形态生理学

#### 23.01.01 解剖学

##### 23.01.01.01 胰 pancreas

又称“胰腺”。位于上腹部腹后壁的狭长腺体。属腹膜外位器官。是人体的第二大消化腺，由外分泌部和内分泌部组成，兼有外分泌及内分泌功能，分别分泌胰液至消化道和胰岛素、胃泌素、胰高血糖素等内分泌激素。胰腺可分为胰头（包括钩突）、胰颈、胰体及胰尾，之间并无明显界限。

##### 23.01.01.01.01 胰头 head of pancreas

位于门静脉、肠系膜上静脉右侧、第二腰椎体前方，嵌入十二指肠“C”型袢内的部分胰腺。

##### 23.01.01.01.02 胰颈 neck of pancreas

位于门静脉、肠系膜上静脉前方的胰腺，连接胰头与胰体。

##### 23.01.01.01.03 胰体 body of pancreas

于门静脉、肠系膜上静脉左侧，第1腰椎前方的部分胰腺。向左延伸为胰尾，向右为胰颈。

##### 23.01.01.01.04 胰尾 tail of pancreas

胰行向左上方至左季肋区与脾面相接触的狭细部分。

##### 23.01.01.01.05 [胰]钩突 uncinat process of pancreas

胰头后下部向左后下方呈钩状的突起。

##### 23.01.01.02 腹胰 ventral pancreas

胚胎发育至4周时由前肠末端腹侧内胚层上皮增生形成的胰腺。以胰管原基连于十二指肠，后随器官旋转，与背胰及其胰管融合，形成胰头下部和钩突。

##### 23.01.01.03 背胰 dorsal pancreas

胚胎发育第4周时由前肠末端背侧内胚层上皮增生形成的胰腺。以副胰管原基连于十二指肠，后随器官旋转，与腹胰及其胰管融合，形成胰头上部、胰体和胰尾。

##### 23.01.01.04 胰腺系膜 mesopancreas

包裹胰头及钩突并与腹腔干、肠系膜上动脉相连接的纤维结缔组织。其中包含有神经、淋巴及脂肪组织，由于胚胎期胰腺的旋转融合，其解剖学边界模糊。与腹腔干与肠系膜上动脉相连接的部位可称为“胰腺系膜根部”。

##### 23.01.01.05 胰头神经丛 pancreatic head plexus

位于胰头后方、下腔静脉和左肾静脉之间，主要由右腹腔神经节和肝丛发出的分支构成的神经丛。根据位置和来源不同包括第I部和第II部两部分。

##### 23.01.01.05.01 胰头神经丛第1部 cephalic plexus of pancreas I;PLpH

腹腔神经丛肝后神经丛的分支。主要与肝总动脉、胃十二指肠动脉伴行进入胰腺，分布于胰头后上方。

##### 23.01.01.05.02 胰头神经丛第2部 cephalic plexus of pancreas II;PLpHII

腹腔神经丛肠系膜上动脉丛的分支。主要与肠系膜上动脉、胰十二指肠下后动脉伴行进入胰腺，分布于钩突。

##### 23.01.01.06 肠系膜间神经丛 intermesenteric plexus;iMP

腹腔神经丛肠系膜上动脉丛向左侧的分支。自左肾静脉前方下行，与肠系膜下动静脉伴行，胰体尾癌易累及该区域神经丛。

- 23.01.01.07 主胰管 main pancreatic duct  
又称“维尔辛管(Wirsung duct)”。胰液的主要排泄管道。位于胰腺实质内,从胰尾到胰头,与胆总管汇合形成肝胰壶腹,开口于十二指肠乳头。由德国解剖学家约翰·格奥尔格·维尔辛(Johann Georg Wirsung)于1642年首次报道。
- 23.01.01.08 副胰管 accessory pancreatic duct  
又称“圣托利尼管(Santorini duct)”。胰头上部的小胰管。引流胰头前上部的胰液,开口于十二指肠小乳头。由意大利解剖学家圣托利尼(Giandomenico Santorini)于1724年首次报道。
- 23.01.01.09 胃泌素瘤三角区 gastrinoma triangle  
以胆囊管与胆总管交汇处为上点,十二指肠第二、三部接合部为下点,胰腺颈体接合部为中点所围成的三角形区域。是胃泌素瘤的好发区域。
- 23.01.02 组织胚胎学
- 23.01.02.01 [胰腺]腺泡细胞 [pancreatic] acinar cell  
胰腺外分泌系统的主要功能细胞。合成分泌蛋白类的消化酶等。
- 23.01.02.02 [胰腺]导管细胞 [pancreatic] ductal cell  
胰腺外分泌系统中胰管壁的上皮细胞。分泌碳酸氢盐,是胰液中碳酸氢盐的主要来源。
- 23.01.02.03 胰岛 pancreatic islet  
胰腺内由内分泌细胞组成的球形细胞团。分散在胰腺实质中,胰尾部多见,占胰腺体积的1%-2%。胰岛细胞主要包括 $\alpha$ 细胞、 $\beta$ 细胞、 $\delta$ 细胞和PP细胞等,分别分泌不同类别的激素,发挥调节血糖等作用。
- 23.01.02.03.01 胰岛 $\alpha$ 细胞 islet  $\alpha$  cell  
又称“胰岛A细胞”。在胰体尾分布较多,位于胰岛的周边部,分泌胰高血糖素的细胞。
- 23.01.02.03.02 胰岛 $\beta$ 细胞 islet  $\beta$  cell  
又称“胰岛B细胞”。位于胰岛的中央部、分泌胰岛素的细胞。
- 23.01.02.03.03 胰岛 $\delta$ 细胞 islet  $\delta$  cell  
又称“胰岛D细胞”“胰岛 $\alpha 1$ 细胞”。单个存在于胰岛外周 $\alpha$ 、 $\beta$ 细胞之间、分泌生长抑素的细胞。该细胞增生或发生肿瘤时,分泌大量胃泌素。
- 23.01.02.03.04 胰岛 $\delta 1$ 细胞 islet  $\delta 1$  cell  
又称“胰岛H细胞”“胰岛D1细胞”。分泌血管活性肠肽的胰岛细胞。
- 23.01.02.03.05 胰多肽细胞 pancreatic polypeptide cell;PP cell  
又称“胰岛PP细胞”“胰岛 $\delta 2$ 细胞”。位于胰头钩突部位胰岛细胞群的周边部、分泌胰多肽的细胞。
- 23.01.02.03.06 胰岛G细胞 islet G cell  
存在于胎儿和新生儿胰岛内、分泌胃泌素的细胞。在正常成人胰岛内该细胞消失,只在发生胃泌素瘤的时候出现。
- 23.01.03 生理学
- 23.01.03.01 胰腺外分泌 pancreatic exocrine  
由腺泡和导管系统组成的胰腺外分泌部分泌胰液,通过导管排泌至消化道的过程。
- 23.01.03.01.01 胰液 pancreatic juice  
胰腺腺泡细胞分泌的无色、无味、低稠度的碱性液体。pH值为7.06-8.02,每天分泌量为750-1500ml,其与血浆等渗,主要成分为水、电解质和各种消化酶等。
- 23.01.03.01.01.01 胰酶 pancreatic enzyme  
胰液中各种消化酶的总称。以酶或酶原的形式存在,主要包括蛋白酶、脂肪酶和淀粉酶三大类,是消化食物的主要酶类。



- 23.01.03.01.01.01.01 [胰]蛋白水解酶 pancreatic proteolytic enzyme  
胰酶中水解蛋白质的酶类。分泌初始呈无活性的酶原形式。
- 23.01.03.01.01.01.02 [胰]蛋白酶 trypsin  
胰蛋白水解酶的主要成分。有水解天然蛋白质的功能，是消化中起关键作用的酶类，可活化其他所有的蛋白水解酶。分泌形式为无活性的酶原，进入肠道后在酸性环境下可自身水解或在肠激酶的作用下活化。
- 23.01.03.01.01.01.03 [胰]蛋白酶原 trypsinogen  
胰蛋白酶的无活性前体。无蛋白水解的作用，在一定条件下可活化为胰蛋白酶，发挥消化蛋白质的作用。
- 23.01.03.01.01.01.04 糜蛋白酶 chymotrypsin  
胰蛋白水解酶的成分之一。可水解由芳香族氨基酸残基中羧基组成的肽链。
- 23.01.03.01.01.01.05 糜蛋白酶原 chymotrypsinogen  
糜蛋白酶的无活性前体。无蛋白水解的作用，在一定条件下可活化为糜蛋白酶，发挥消化蛋白质的作用。
- 23.01.03.01.01.01.06 [胰]淀粉水解酶 [pancreatic] glycolytic enzyme  
又称“[胰]淀粉酶([pancreatic] amylase)”。胰酶中催化淀粉及糖原水解的主要成分。以活性形式分泌。
- 23.01.03.01.01.01.07 [胰]脂肪水解酶 [pancreatic] lipolytic enzyme  
胰酶中水解消化脂类的酶类。包括脂肪酶、磷脂酶和酯酶等。
- 23.01.03.01.01.01.08 [胰]脂肪酶 [pancreatic] lipase  
胰酶中消化脂肪的主要酶类。对脂肪与胆盐作用后形成的微胶粒有水解作用，对短链脂肪酸甘油三酯无水解作用。
- 23.01.03.02 胰腺内分泌 pancreatic endocrine  
胰腺内分泌部分的胰岛分泌胰岛素、胰高血糖素等内分泌激素，通过毛细血管进入血循环的过程。
- 23.01.03.02.01 胰岛素 insulin  
由胰岛β细胞受内源性或外源性物质如葡萄糖、乳糖、核糖、精氨酸、胰高血糖素等的刺激而分泌的一种蛋白质激素。是机体内唯一降低血糖的激素，同时促进糖原、脂肪、蛋白质等的合成。
- 23.01.03.02.02 生长抑素 somatostatin  
全称为“生长激素释放抑制素(growth hormone release-inhase-inhibiting hormone,GHRIH)”。可抑制生长激素和多种激素分泌的一种神经激素。在胰腺内由胰岛δ细胞分泌，可抑制胰岛素、胰高血糖素的分泌，对胃肠运动及消化道激素的分泌均有一定的抑制作用。并能收缩胃肠局部血管，减少门静脉血流量从而降低门静脉压力。
- 23.01.03.02.03 血管活性肠肽 vasoactive intestinal peptide;VIP  
又称“舒血管肠肽”。由胰岛δ1细胞和肠道神经元释放的神经递质。其在消化系统的主要作用是舒张肠道平滑肌，抑制胃液分泌，刺激肠液分泌和脂解作用。
- 23.01.03.02.04 胰高血糖素 glucagon  
又称“胰增血糖素”“抗胰岛素”及“胰岛素B”。由胰岛α细胞分泌的一种蛋白质激素。具有很强的促进糖原分解和糖异生作用，使血糖明显升高。
- 23.01.03.02.05 胰多肽 pancreatic polypeptide;PP  
由胰多肽细胞分泌的直链多肽激素。其分泌受饮食特别是蛋白质的影响，其可抑制胰腺消化酶和碳酸氢盐的分泌，也能抑制胆汁分泌和胆囊的排空。
- 23.01.03.02.06 胃泌素 gastrin

又称“促胃液素”。消化道 G 细胞分泌的激素。其可促进胃肠道的分泌功能，促进胃及上段肠道黏膜细胞增殖，促进胰岛素和降钙素释放。

#### 23.01.03.03 胰泌素 secretin

又称“促胰液素”。由十二指肠黏膜 S 细胞和分散在空肠的 S 细胞释放的消化道激素。其可刺激胰腺外分泌腺分泌水和碳酸氢钠，刺激胆汁分泌，抑制胃泌素释放和胃酸分泌，抑制生长抑素的局部释放，抑制胃肠蠕动，并延缓胃液和固体食物的排空，增强胆囊收缩素的胆囊收缩作用。

#### 23.01.03.04 胺前体摄取及脱羧细胞 amine precursor uptake and decarboxylation cell;APUD cell

具有摄取生物胺前体物质使其脱羧转变为胺类或肽类激素的细胞。来源于胚胎神经嵴，在机体各脏器几乎均存在。垂体、甲状腺、胰腺、肾上腺及副神经节的肿瘤均可来源于该细胞。

#### 23.01.03.05 核分裂象 mitotic figure, mitotic image

显微镜下观察到细胞分裂期细胞核内染色体一分为二的现象。肿瘤细胞生长活跃，观察到的该现象越多，表示细胞增长越快，恶性程度越高。

#### 23.01.03.06 Ki-67 蛋白 Ki-67 protein

一种与细胞增殖相关的核抗原。在处于分裂期及分裂间期的细胞表达，而在 G<sub>0</sub> 期细胞不表达，其功能与有丝分裂密切相关。由德国格德斯等学者研究霍奇金淋巴瘤细胞系核抗原时发现。Ki 代表的是德国基尔 (Kiel) 大学，67 是发现这个抗原时用的单克隆抗体的编号。

#### 23.01.03.06.01 Ki-67 增殖指数 Ki-67 proliferation index

Ki-67 蛋白表达阳性的细胞占总测算细胞的百分比。

#### 23.01.03.07 VHL 基因 von Hippel-Lindau gene;VHL gene

定位于 3 号染色体的短臂上，由 3 个外显子组成的基因。该基因突变可使其编码的蛋白失活，导致其不能泛素化降解低氧诱导因子从而使其含量增加，进而导致其下游血管内皮生长因子 VEGF 等基因异常高表达，促进肿瘤血管生成。

#### 23.01.03.08 死亡结构域相关蛋白基因 death-domain associated protein gene, DAXX gene

位于 6 号染色体短臂，编码死亡结构域相关蛋白的基因。可通过 Fas 受体或 JNK 通路诱导细胞凋亡。

#### 23.01.03.09 α 地中海贫血伴智力低下综合征 X 连锁基因 alpha thalassemia-mental retardation syndrome X-linked gene, ATRX gene

一种编码染色质重塑蛋白的基因。在基因表达、DNA 修复、复制等过程中有重要作用，主要位于易形成特殊二级结构(如 G-四联体)的富含 GC 碱基的异染色质区，主要通过与其他调节因子结合，调控基因的表达。

#### 23.01.04 病理学

##### 23.01.04.01 胰腺水肿 pancreatic edema

胰腺组织间隙过量的液体潴留的病理现象。是轻症急性胰腺炎常见的病理学改变。

##### 23.01.04.02 胰腺脓肿 pancreatic abscess

发生于胰腺和胰旁组织的化脓性感染。

##### 23.01.04.03 胰腺坏死 pancreatic necrosis

胰腺组织发生的不可逆性死亡的病理现象。是中重症急性胰腺炎常见的病理学改变。

##### 23.01.04.03.01 感染性胰腺坏死 infected pancreatic necrosis; infectious pancreatic necrosis

急性胰腺炎后急性坏死物积聚和包裹性坏死继发感染的总称。

##### 23.01.04.03.01.01 包裹性胰腺坏死 wall-off pancreatic necrosis

包含胰腺和/或胰周坏死组织且具有清晰炎性包膜的囊实性坏死。多发生于急性胰腺炎起病 4 周后。

#### 23.01.04.03.01.02 急性坏死物积聚 acute necrotic collection

继发于急性胰腺炎的混合有液体和坏死组织的积聚。坏死物包括胰腺实质和胰周组织，发生于病程早期(<4 周)。

#### 23.01.04.04 急性胰周液体积聚 acute peripancreatic fluid collection

由急性胰腺炎导致的胰周或胰腺远隔间隙的液体积聚。缺乏完整包膜，可以单发或多发，发生于病程早期(<4 周)。

#### 23.01.04.05 胰腺纤维化 pancreatic fibrosis

由于反复迁延的慢性炎症导致胰腺腺泡细胞坏死、细胞外基质异常增生和过度沉积的病理过程，导致胰腺外分泌和内分泌功能受损，为各种类型慢性胰腺炎的共同病理表现。

#### 23.01.04.06 胰腺萎缩 pancreatic atrophy

由于慢性炎症导致胰腺腺泡细胞坏死、数量减少及间质纤维化，继发胰腺体积缩小并伴有功能减退的病理过程。

#### 23.01.04.07 胰腺钙化 pancreatic calcification

反复发作的炎症及坏死修复的过程中，细胞外基质胶原纤维过度沉积并伴有钙盐沉积的病理改变。是慢性胰腺炎的主要病理改变。

#### 23.01.04.08 胰管结石 pancreatic duct stone

又称“胰石症(pancreatolithiasis)”。在病理因素作用下，腺泡细胞合成及分泌胰石蛋白量增多，并通过糖蛋白 2 的过量分泌在胰管内形成蛋白栓子，进而形成的结石。以碳酸钙、蛋白质和多糖为主要成分，可沿胰管塑形样生长，好发于胰头、颈部的胰管内，是慢性胰腺炎常见病理改变。

#### 23.01.04.09 胰管扩张 pancreatic duct dilation

胰管内径超过正常上限的病理现象。

#### 23.01.04.10 胰管狭窄 pancreatic duct stenosis

由于胰腺炎症、实质纤维化导致主胰管或分支胰管节段性缩窄的病理状态。常合并远侧胰管扩张、胰管结石等病理改变。

### 23.02 疾病及分类

#### 23.02.01 先天性疾病

##### 23.02.01.01 环状胰腺 annular pancreas

胰腺的一种胚胎发育异常。其呈环形包绕十二指肠降部，可致梗阻。常见于婴幼儿。

##### 23.02.01.02 异位胰腺 heterotopic pancreas

又称“副胰(accessory pancreas)”“迷走胰(aberrant pancreas)”。在胰腺本身以外生长的、与正常胰腺组织既无解剖上的联系又无血管联系的孤立的胰腺组织。属于一种先天性畸形。

##### 23.02.01.03 胰腺分裂症 pancreas divisum, PD

又称“胰腺分隔”。背侧胰管和腹侧胰管未融合、不完全融合或其他异常融合的先天性胰管发育畸形。

##### 23.02.01.04 胰腺囊性纤维化 pancreatic cystic fibrosis

又称“胰腺纤维囊肿病”“胰腺黏液黏稠症”。常染色体隐性遗传性疾病。致病基因位于 7 号染色体 q31-32，导致胰管内胰液脱水，黏稠胰液堵塞胰管，轻者可见胰管扩张，内有黏液栓子，重者胰腺萎缩，表现为胰腺内外分泌功能不全。

#### 23.02.02 创伤性疾病

##### 23.02.02.01 胰腺损伤 pancreatic injury

- 外力作用造成的胰腺创伤。
- 23.02.02.02 胰周血肿 peri-pancreatic hematoma  
胰腺实质出血并在胰腺周围形成局限性血肿。
- 23.02.02.03 一级胰腺损伤 grade I pancreatic injury  
血肿伴轻微挫伤或浅表撕裂伤，无胰腺导管损伤的损伤类型。
- 23.02.02.04 二级胰腺损伤 grade II pancreatic injury  
严重挫伤或撕裂伤，无胰管损伤的损伤类型。
- 23.02.02.05 三级胰腺损伤 grade III pancreatic injury  
胰腺远端横断或深部实质损伤累及主胰管的损伤类型。
- 23.02.02.06 四级胰腺损伤 grade IV pancreatic injury  
胰腺近端横断或深部实质损伤累及壶腹和/或胆总管胰内段的损伤类型。
- 23.02.02.07 五级胰腺损伤 grade V pancreatic injury  
又称“粉碎性胰腺（shattered pancreas）”。胰头实质广泛碎裂的严重损伤。
- 23.02.03 非肿瘤性疾病
- 23.02.03.01 急性胰腺炎 acute pancreatitis  
因胰酶异常激活对胰腺自身及周围器官组织产生消化作用而引起的胰腺炎性疾病。以胰腺局部炎性反应为主要特征，严重者可导致器官功能障碍。
- 23.02.03.01.01 轻症急性胰腺炎 mild acute pancreatitis  
不伴有器官功能障碍及局部并发症的急性胰腺炎。
- 23.02.03.01.02 中度重症急性胰腺炎 moderately severe acute pancreatitis  
合并一过性(≤48 小时)器官功能障碍或局部并发症的急性胰腺炎。
- 23.02.03.01.03 重症急性胰腺炎 severe acute pancreatitis  
合并单一或多器官持续功能不全(>48 h)的急性胰腺炎。
- 23.02.03.01.04 水肿性胰腺炎 edematous pancreatitis  
以炎性水肿所致的弥漫性或局限性胰腺肿大特征的急性胰腺炎。是急性胰腺炎的病理分型之一。
- 23.02.03.01.05 坏死性胰腺炎 necrotizing pancreatitis  
合并有胰腺实质和/或胰周组织坏死的胰腺炎。是急性胰腺炎的病理分型之一。
- 23.02.03.01.06 胆源性急性胰腺炎 gallstone acute pancreatitis  
因胆道系统结石导致的急性胰腺炎。由于结石嵌顿于壶腹部或进入十二指肠的过程中，刺激奥迪括约肌，使其充血、水肿、痉挛，甚至逆向收缩，导致胆汁反流至胰管，引起胰管高压，激活胰酶引起自身消化，形成炎性反应。
- 23.02.03.01.07 高脂血症性急性胰腺炎 hypertriglyceridemia-induced acute pancreatitis  
合并静脉乳糜血或血清甘油三酯 >11.3 mmol/L 的急性胰腺炎。
- 23.02.03.01.08 酒精性急性胰腺炎 alcohol-induced acute pancreatitis  
过度酒精摄入诱发的急性胰腺炎。其综合病因包括乙醇直接损伤胰腺，乙醇刺激胰液分泌、引起十二指肠水肿和奥迪括约肌痉挛，造成胰管内压力增高，细小胰管破裂，胰液进入腺泡周围组织，乙醇也可降低胰腺血流灌注等。
- 23.02.03.01.09 经内镜逆行胰胆管造影术后胰腺炎 post-ERCP acute pancreatitis  
因行内镜下逆行性胰胆管造影术诱发的急性胰腺炎。术中因各种原因导致胰管高压或暂时性梗阻引起级联反应，导致胰蛋白酶激活，胰腺组织自我消化。
- 23.02.03.02 慢性胰腺炎 chronic pancreatitis;CP  
代谢、环境及遗传等因素导致的胰腺实质和功能不可逆性改变的慢性炎症性疾病。包括胰腺腺泡萎缩、间质纤维化、胰腺实质钙化、胰管扩张及胰管结石等病理改变，临床主要表

现为反复发作的上腹部疼痛和胰腺内外分泌功能不全。

23.02.03.02.01 慢性钙化性胰腺炎 chronic calcified pancreatitis

在胰腺实质受损及广泛纤维化的基础上表现为胰腺萎缩、胰管扩张、胰腺组织钙化及胰管结石等病理特征的胰腺炎。

23.02.03.02.02 慢性梗阻性胰腺炎 chronic obstructive pancreatitis

由于主胰管局部狭窄、梗阻导致其远侧胰腺组织萎缩并纤维化，而近侧胰腺组织正常为病理特征的胰腺炎。

23.02.03.02.03 沟槽部胰腺炎 groove pancreatitis

又称“沟槽区胰腺炎”。局限于胆总管和十二指肠降部之间沟槽样结构内的慢性胰腺炎。

23.02.03.02.04 胰头肿块型慢性胰腺炎 chronic pancreatitis with pancreatic head mass

表现为胰头炎性包块的慢性胰腺炎。可合并胰体尾部萎缩、胰管扩张。

23.02.03.02.05 小导管型慢性胰腺炎 small-duct chronic pancreatitis

主要累及胰管的细小分支的慢性胰腺炎。表现为胰腺萎缩，而胰管无明显扩张，钙化少见。胰酶补充治疗效果显著，一般不需外科治疗。

23.02.03.02.06 大导管型慢性胰腺炎 big-duct chronic pancreatitis

主要累及主胰管及主要分支胰管的慢性胰腺炎。主胰管扩张，胰腺萎缩，钙化多见，常需外科治疗。

23.02.03.02.07 遗传性慢性胰腺炎 hereditary chronic pancreatitis

与遗传相关的慢性胰腺炎。在两代以上的亲属中，两位以上一级亲属或三位以上二级亲属存在慢性胰腺炎病史。

23.02.03.02.08 热带型慢性胰腺炎 tropical chronic pancreatitis

常见于热带发展中国家和地区的一种特殊类型的慢性胰腺炎。发病年龄早，糖尿病及胰管结石多见，胰腺纤维化明显，恶变率高。近 50%的此型患者合并 SPINK1 基因突变。

23.02.03.02.09 特发性慢性胰腺炎 idiopathy chronic pancreatitis

通过病史、体检、实验室检查和常规的影像学评估后仍然难以确定病因的慢性胰腺炎。

23.02.03.03 自身免疫性胰腺炎 autoimmune pancreatitis;AIP

基于自身免疫反应，以胰腺浆细胞及中性粒细胞浸润并合并纤维化为基本病理特征的胰腺炎。多为全身自身免疫性疾病的一部分。根据血清免疫球蛋白 G4 是否升高，可分为 I 型和 II 型。

23.02.03.03.01 自身免疫性胰腺炎 I 型 type I autoimmune pancreatitis

合并血清免疫球蛋白 G4 升高的自身免疫性胰腺炎。老年患者多见，是免疫球蛋白 G4 相关性疾病在胰腺的局部表现，可同时合并多系统自身免疫性病变。

23.02.03.03.02 自身免疫性胰腺炎 II 型 type II autoimmune pancreatitis

血清免疫球蛋白 G4 不升高 d 阿自身免疫性胰腺炎。年轻患者多见，可合并炎性肠病。

23.02.03.04 复发性胰腺炎 recurrent pancreatitis

在急性胰腺炎和慢性胰腺炎基础上反复发作的胰腺炎性疾病。包括复发性急性胰腺炎和复发性慢性胰腺炎。

23.02.03.05 非肿瘤性胰腺囊肿 non-neoplastic pancreatic cysts;NNPC

非异型上皮来源的胰腺囊性病变的统称。包括多种罕见的囊肿，以假性囊肿多见，对于体积小且无症状者，无需手术治疗。

23.02.03.05.01 胰腺真性囊肿 pancreatic true cyst

囊壁被覆上皮细胞的胰腺囊性疾病。包括先天性真性囊肿和潴留性囊肿，较为少见。

23.02.03.05.01.01 先天性胰腺囊肿 congenital pancreatic cyst

胰管系统先天性畸形所致的胰腺真性囊肿。

- 23.02.03.05.01.02 孤立性胰腺囊肿 solitary pancreatic cyst  
表现为单发或单房的胰腺囊肿。
- 23.02.03.05.01.03 多发性胰腺囊肿 multiple pancreatic cyst  
表现为多个病灶的胰腺囊肿。
- 23.02.03.05.01.04 潴留性囊肿 retention cyst  
由主胰管受压或梗阻引起远端胰管扩张而产生的上皮性囊性病变。是后天获得性真性囊肿的一种类型。
- 23.02.03.05.01.05 肠源性胰腺囊肿 enterogenous cysts of pancreas  
囊壁含有胃肠黏膜上皮和平滑肌纤维的胰腺囊肿。可位于胰腺实质或表面。
- 23.02.03.05.02 黏液性非肿瘤性囊肿 mucinous nonneoplastic cyst  
内壁被覆黏液上皮的胰腺囊性病变。内含少细胞基质，不与胰管沟通。
- 23.02.03.05.03 胰腺假性囊肿 pancreatic pseudocyst  
有完整非上皮性组织包裹的胰腺周围的液体积聚。内含胰液、肉芽组织、纤维组织等，特点是无被覆上皮，囊内多为淀粉酶较高的深色囊液，发生于急性胰腺炎发病后，也常见于胰腺切除手术后。
- 23.02.03.06 胰腺外分泌功能不全 pancreatic exocrine insufficiency  
由于胰腺腺泡细胞和导管细胞受损，各种消化酶和碳酸氢盐的分泌减少，对食物消化吸收功能减退引起的临床综合征。包括脂肪泻、营养不良等。
- 23.02.03.07 胰腺内分泌功能不全 pancreatic endocrine insufficiency  
由于胰岛功能不全、内分泌激素分泌减少引起的临床综合征。常见为糖尿病。
- 23.02.03.08 免疫球蛋白 G4 相关性疾病 immunoglobulin G4 related diseases;IgG4 related diseases  
一种与免疫球蛋白 G4 淋巴细胞密切相关的慢性系统性疾病。以血清免疫球蛋白 G4 水平升高及多种器官和组织有免疫球蛋白 G4 阳性细胞浸润为特征，常见受累器官包括泪腺、胰腺和腹膜后间隙等，导致慢性炎症及纤维化。
- 23.02.04 肿瘤性疾病
- 23.02.04.01 胰腺囊性肿瘤 pancreatic cystic neoplasm;PCN  
发生在胰腺，主要表现为囊性的肿瘤性疾病的总称。
- 23.02.04.01.01 导管内乳头状黏液瘤 intraductal papillary mucinous neoplasm;IPMN  
起源于胰腺导管上皮，呈乳头状生长，分泌黏液并可致胰管扩张、胰管梗阻及胰腺萎缩的肿瘤。包括主胰管型、分支胰管型和混合型。
- 23.02.04.01.01.01 主胰管型导管内乳头状黏液瘤 main duct intraductal papillary mucinous neoplasm;MD-IPMN  
位于主胰管内的乳头状黏液肿瘤。此类型相对少见，恶变率高，分为弥漫型和节段型，前者多位于胰头，由于主胰管黏液阻塞导致胰腺病变呈弥漫分布；后者多位于胰体尾，病变呈节段性分布。
- 23.02.04.01.01.02 分支胰管型导管内乳头状黏液瘤 branch duct intraductal papillary mucinous neoplasm;BD-IPMN  
位于分支胰管内的乳头状黏液肿瘤。主胰管无明显扩张，恶变率低。
- 23.02.04.01.01.03 混合型导管内乳头状黏液瘤 mixed-type intraductal papillary mucinous neoplasm;MT-IPMN  
同时位于主胰管及分支胰管内的乳头状黏液肿瘤。表现为胰头部的囊性占位，主胰管及胰头部的分支胰管均扩张，内可见乳头状结构。
- 23.02.04.01.02 导管内管状乳头状肿瘤 intraductal tubulopapillary neoplasm;ITPN

- 位于胰腺导管内的管状乳头状肿瘤。导管上皮呈管状乳头样结构，不分泌黏液。
- 23.02.04.01.03 [胰腺]浆液性囊腺瘤 [pancreatic] serous cystadenoma; SCA  
囊内被覆上皮由富含糖原的立方状上皮组成，囊内容呈浆液性的胰腺肿瘤。
- 23.02.04.01.03.01 微囊性浆液性囊腺瘤 microcystic serous cystadenoma  
肿瘤切面由呈蜂巢状的小囊组成的浆液性囊腺瘤。纤维间隔可形成中心瘢痕，偶尔有钙化。胰体尾多见，极少恶变。
- 23.02.04.01.03.02 大囊性浆液性囊腺瘤 macrocystic serous cystadenoma  
又称“寡囊性浆液性囊腺瘤”。由单个或数个大囊组成的浆液性囊腺瘤。
- 23.02.04.01.03.03 胰腺实性浆液性囊腺瘤 pancreatic solid serous cystadenoma  
具有浆液性囊腺瘤病理学特征的实性胰腺肿瘤。非常罕见。
- 23.02.04.01.03.04 混合性浆液性神经内分泌肿瘤 mixed serous neuroendocrine neoplasm  
混合有浆液性肿瘤及神经内分泌肿瘤成分的浆液性囊腺瘤，非常罕见。
- 23.02.04.01.03.05 希佩尔-林道综合征相关浆液性囊性肿瘤 VHL- associated serous cystic neoplasm  
希佩尔-林道综合征合并发生的胰腺浆液性囊性肿瘤。多表现为大囊及多发的特点。
- 23.02.04.01.03.05.01 希佩尔-林道综合征 von Hippel-Lindau syndrome; VHL syndrome  
又称“希佩尔-林道病 (von Hippel-Lindau disease; VHL disease)”。由3号染色体短臂(3P25-26)的VHL抑癌基因突变引起的累及多系统的罕见疾病。主要表现有视网膜和中枢神经系统的血管母细胞瘤、透明细胞型肾细胞癌、肾上腺嗜铬细胞瘤、肾囊肿、胰腺浆液性囊腺瘤、胰腺神经内分泌肿瘤、内耳内淋巴性肿瘤和附睾囊腺瘤等。
- 23.02.04.01.03.06 浆液性囊腺癌 serous cystadenocarcinoma  
发生癌变的浆液性囊腺瘤。可合并肝、肾转移或周围神经浸润。
- 23.02.04.01.04 胰腺黏液性囊性肿瘤 pancreatic mucinous cystic neoplasms; pancreatic MCN  
囊内被覆上皮由产黏液的高柱状细胞组成的胰腺囊性肿瘤。女性多见，多囊或者单囊，多表现为囊内含囊，囊壁常有钙化，囊内容物以黏液为主，具有恶变潜能。
- 23.02.04.01.05 实性假乳头状瘤 solid pseudopapillary neoplasm; SPN  
伴有假乳头状结构的囊实性胰腺肿瘤。多常见于青年女性。肿瘤境界清晰，包膜完整，血供丰富，中心缺血坏死，形成假乳头状结构。镜下肿瘤细胞围绕小血管呈假乳头状排列，血运丰富，远离血管的细胞出现退变。
- 23.02.04.01.06 [胰腺]囊性成熟性畸胎瘤 [pancreatic] cystic mature teratoma  
又称“胰腺皮样囊肿”。来源于胚胎发育异常的胰腺囊性肿瘤。含有皮脂、汗腺、毛发、牙齿等，囊壁有钙化，偶见于婴幼儿。
- 23.02.04.01.07 [胰腺]淋巴上皮囊肿 [pancreatic] lymphoepithelial cyst  
具有淋巴上皮分化特征的胰腺囊性病。内覆成熟的角化鳞状上皮，周围有独特的淋巴组织层，通常位于胰周。
- 23.02.04.01.08 [胰腺]囊状淋巴管瘤 [pancreatic] cystic lymphangioma  
发生于胰腺实质内或胰周，内含不同口径的扩张淋巴管的良性肿瘤。
- 23.02.04.01.09 腺泡细胞囊腺瘤 cystic acinar cell adenoma  
上皮由正常腺泡细胞组成的囊性肿瘤。腺泡细胞内含有酶原颗粒，可分泌胰酶，极罕见。
- 23.02.04.02 胰腺外分泌肿瘤 exocrine pancreatic neoplasms  
所有与胰腺导管和腺泡细胞及其干细胞相关的恶性肿瘤。
- 23.02.04.02.01 胰腺导管腺癌 pancreatic ductal adenocarcinoma; PDAC  
简称“胰腺癌 (pancreatic cancer)”。起源于胰腺外分泌系统导管上皮的恶性肿瘤。是胰腺外分泌肿瘤中最常见的类型，胰头部多见，起病隐匿，进展快，恶性程度高，预后极差。

- 23.02.04.02.01.01 可切除性胰腺癌 resectable pancreatic cancer  
腹腔干、肠系膜上动脉或肝总动脉等主要动脉无肿瘤触及，肠系膜上静脉或门静脉无肿瘤触及或触及 $\leq 180^\circ$ 且静脉外形规则，无远处转移的胰腺癌。
- 23.02.04.02.01.02 交界可切除性胰腺癌 borderline resectable pancreatic cancer  
肿瘤侵犯周围部分重要结构但仍有根治性切除可能的胰腺癌。
- 23.02.04.02.01.03 不可切除性胰腺癌 unresectable pancreatic cancer  
无法行根治性切除的胰腺癌。包括局部进展期胰腺癌和伴有远处转移的胰腺癌。
- 23.02.04.02.01.03.01 局部进展期胰腺癌 locally advanced pancreatic cancer; LAPC  
肿瘤局部浸润广泛，合并周围重要血管受累但无远处转移的胰腺癌。
- 23.02.04.02.02 胰腺腺泡细胞癌 pancreatic acinar cell carcinoma; ACC  
起源于胰腺腺泡细胞和终末分支胰管的外分泌恶性肿瘤。
- 23.02.04.02.02.01 腺泡细胞囊腺癌 cystic acinar cell carcinoma  
病灶上皮由具有异型性的腺泡细胞组成的恶性胰腺囊性肿瘤。腺泡细胞内含有酶原颗粒，可分泌胰酶，极罕见。
- 23.02.04.02.03 胰腺腺鳞癌 pancreatic adenosquamous carcinoma  
同时具有腺癌和鳞状细胞癌两种组织成分的胰腺癌。不同患者之间腺癌和鳞状细胞癌成分的比例有较大的差别。
- 23.02.04.03 胰腺神经内分泌肿瘤 pancreatic neuroendocrine neoplasm;pNEN  
源于胰腺多功能神经内分泌细胞肿瘤的总称。有恶性潜能。根据是否合并临床症状可分为功能性及无功能性肿瘤，前者因肿瘤细胞过量分泌某种激素而导致相应临床症状。按照激素分泌的类型可分为胰岛素瘤、胃泌素瘤、胰高血糖素瘤、血管活性肠多肽分泌瘤、生长抑素瘤等。病理根据肿瘤的增殖活性进行分级。
- 23.02.04.03.01 胰岛素瘤 insulinoma  
起源于胰岛 $\beta$ 细胞，异常分泌胰岛素并产生临床症状的神经内分泌肿瘤。
- 23.02.04.03.02 [胰腺]胃泌素瘤 [pancreatic] gastrinoma  
起源于胰岛 $\delta$ 细胞，导致胃泌素过量分泌的神经内分泌肿瘤。其临床特点是高胃泌素血症伴大量胃酸分泌而引起的多发性、顽固性消化性溃疡。
- 23.02.04.03.03 血管活性肠肽瘤 vasoactive intestinal peptide tumor, VIPoma  
起源于胰岛 $\delta 1$ 细胞，异常分泌血管活性肠肽并产生相应临床症状的神经内分泌肿瘤。主要表现为大量分泌性腹泻、低钾血症、胃酸缺乏或分泌过少。
- 23.02.04.03.04 胰高血糖素瘤 glucagonoma  
又称“胰岛 $\alpha$ 细胞瘤”“高血糖皮肤病综合征”。起源于胰岛 $\alpha$ 细胞，分泌过量的胰高血糖素引起相应的临床症状的神经内分泌肿瘤。主要表现为皮肤游走性坏死溶解性红斑、贫血、舌炎及口角炎、外阴阴道炎、低氨基酸血症等。多表现为恶性，早期合并转移。
- 23.02.04.03.05 生长抑素瘤 somatostatinoma  
又称“生长抑素瘤综合征”。起源于胰岛 $\delta$ 细胞，分泌过量的生长抑素引起相应的临床症状的神经内分泌肿瘤。主要表现为脂肪泻、糖尿病、胃酸过少和胆石症等。
- 23.02.04.03.06 胰多肽瘤 pancreatic polypeptide tumor  
起源于胰多肽细胞的神经内分泌肿瘤。大部分病例无明显症状，有症状者主要是腹痛、腹泻、肝肿大、腹部包块、皮肤红斑、腹水等，诊断主要依据血中胰多肽明显增高和免疫组化染色胰多肽阳性。
- 23.02.04.04 壶腹周围癌 periampullary carcinoma  
发生于肝胰壶腹、十二指肠乳头、胆总管下端或十二指肠内侧壁的癌的总称。
- 23.02.04.04.01 壶腹癌 ampullary carcinoma



发生于胰壶腹的癌。

## 23.03 临床表现

### 23.03.01 症状

#### 23.03.01.01 脂肪泻 steatorrhea

各种原因导致脂肪吸收不良而从粪便排出引起的腹泻。常见于胰腺外分泌功能不全、小肠吸收不良症等。

#### 23.03.01.02 持续分泌性腹泻 persistent secretory diarrhea

因肠黏膜受到刺激而致水、电解质分泌过多或吸收受到抑制所引起的持续性腹泻。

### 23.03.02 体征

#### 23.03.02.01 格雷-特纳征 Grey Turner sign

胰液外溢至腰部皮下组织间隙，溶解皮下脂肪，毛细血管破裂出血致腰部皮肤呈青紫色改变的体征。是重症胰腺炎的特征性体征之一。是 1920 年英国医生乔治·格雷·特纳(George Grey Turner)首次描述。

#### 23.03.02.02 库伦征 Cullen sign

胰液外溢至脐周皮下组织间隙，溶解皮下脂肪，毛细血管破裂出血致脐周皮肤呈青紫色改变的体征。是重症胰腺炎的特征性体征之一。是 1918 年加拿大医生托马斯·斯蒂芬·库伦(Thomas Stephen Cullen)首次描述。

#### 23.03.02.03 库瓦西耶征 Courvoisier sign

梗阻性黄疸伴无痛性胆囊增大的体征。多见于壶腹周围肿瘤合并肝外胆道梗阻患者。是 1890 年瑞士医生路德维格·库瓦西耶(Ludwig Courvoisier)首次描述。

#### 23.03.02.04 特鲁瓦西耶征 Troisier sign

腹腔内肿瘤通过胸导管转移至锁骨上淋巴结，导致该区域淋巴结肿大可触及的体征。是 1889 年德国医生查尔斯-埃米尔·特鲁瓦西耶(Charles-Emile Troisier)首先描述。

#### 23.03.02.04.01 菲尔绍淋巴结 Virchow lymph node

腹腔内肿瘤通过胸导管转移至锁骨上而产生的肿大淋巴结。是 1848 年德国病理科医生鲁道夫·路德维格·卡尔·菲尔绍(Rudolf Ludwig Karl Virchow)首先描述。

#### 23.03.02.05 布卢默板样征 Blumer shelf sign

癌细胞浸润浆膜层，从浆膜层脱落种植于直肠前窝，直肠指检可触及直肠前壁腔外肿块的体征。是 1909 年美国医生乔治·布卢默(George Blumer)首先描述。

#### 23.03.02.06 惠普尔三联征 Whipple triad

由多种原因引起的血糖浓度低于正常的一种临床综合征。以交感神经兴奋和中枢神经系统功能障碍为突出表现，是胰岛素瘤的典型症状，包括空腹低血糖发作、血糖浓度 $<2.8$  mmol/L 和口服或静脉注射葡萄糖后症状迅速缓解。是 1938 年美国医生艾伦·惠普尔(Allen Whipple)首先描述。

#### 23.03.02.07 坏死性迁移性红斑 necrolytic migratory erythema;NME

由分泌胰高血糖素的胰岛  $\alpha$  细胞肿瘤引起的一种皮肤副肿瘤性综合征。其主要特征为反复发生的游走性坏死松解性环状或回状暗红斑、口炎、高血糖、体重下降、贫血等。病因及发病机制可能与胰高血糖素瘤中的  $\alpha$  细胞分泌过量的胰高血糖素有关。

### 23.03.03 特殊表现

#### 23.03.03.01 胰瘘 pancreatic fistula

由于胰腺外伤、手术、炎症等原因，导致胰腺导管上皮与其他上皮之间产生的异常交通。内有富含胰酶的液体。经腹壁通向体外的称为外瘘。与腹腔或胸腔及其内空腔脏器相通的

称为内瘘。

#### 23.03.03.01.01 术后胰瘘 postoperative pancreatic fistula;POPF

由于手术原因导致的胰瘘。诊断标准为术后 3 天以上任意量的引流液中淀粉酶浓度高于正常血清淀粉酶浓度上限 3 倍以上，同时合并有相应临床症状。

##### 23.03.03.01.01.01 生化漏 biochemical leak

曾称“A 级胰瘘”。胰腺术后 3 天以上，任意量的引流液中淀粉酶浓度高于正常血清淀粉酶浓度上限 3 倍以上，而无临床症状的临床状态。

##### 23.03.03.01.01.02 B 级胰瘘 grade B pancreatic fistula

改变术后常规治疗策略及需要临床干预的胰瘘。诊断标准包括住院时间及 ICU 时间延长、需要特殊药物治疗（抗生素、生长抑素、肠外营养等）、引流管原位留置 3 周以上、需要通过内镜或经皮穿刺引流等。

##### 23.03.03.01.01.03 C 级胰瘘 grade C pancreatic fistula

需要再次手术、合并单一或多器官功能不全或导致死亡的胰瘘。

#### 23.03.03.02 胰源性腹水 pancreatic ascites

因胰腺急慢性炎症或外伤导致胰管破裂，富含胰酶的渗出液进入腹腔，在腹腔内积聚，但未局限或形成假囊肿的病症。

#### 23.03.03.03 胰腺胸膜瘘 pancreaticopleural fistula

又称“胰源性胸水”。急、慢性胰腺疾病时，胰腺假囊肿形成不完全或破裂，或胰管损伤导致富含淀粉酶的液体经腹膜后途径进入胸腔，引起大量胸腔积液的病症。其诊断需结合原发病及胸腔积液生化检查，即淀粉酶、脂肪酶和白蛋白含量高于正常血浆水平。

#### 23.03.03.04 胰源性门静脉高压症 pancreatogenic portal hypertension

由胰腺疾病导致门静脉系统回流受阻压力升高而引起的临床综合征。其中以脾静脉回流受阻或血栓形成而引起脾静脉高压最为多见，表现为脾大和脾胃区静脉曲张，而肝功能和门静脉无异常。

#### 23.03.03.05 胰源性糖尿病 diabetes mellitus secondary to pancreatic diseases

又称“3c 型糖尿病（type 3c diabetes mellitus;T3cDM）”。继发于胰腺疾病、因胰腺结构和内分泌功能障碍所致的糖尿病。是世界卫生组织糖尿病分型中特殊类型糖尿病的第 3 个，故名。

#### 23.03.03.06 佐林格-艾利森综合征 Zollinger-Ellison syndrome;ZES

因分泌胃泌素的肿瘤或胰岛细胞增生导致高胃泌素血症，产生过量胃酸导致的综合征。常表现为反复发作的消化道溃疡，较易伴发穿孔及消化道出血，腹泻等。是 1955 年美国医生罗伯特·佐林格（Robert Zollinger）和埃德温·艾利森（Edwin Ellison）首次报道。

#### 23.03.03.07 高胃泌素血症 hypergastrinemia

胃泌素高于正常上限的临床状态。分为高胃酸性高胃泌素血症和低胃酸性或无酸性高胃泌素血症两类。

#### 23.03.03.08 WDHA 综合征 WDHA syndrome

又称“弗纳-莫里森综合征（Verner-Morrison syndrome）”。血管活性肠肽瘤临床表现的一组病症的统称，由主要症状英文首字母组合命名。表现为大量分泌性腹泻（watery diarrhea）、低钾血症（hypokalemia）、胃酸缺乏（achlorhydria）或分泌过少（hypochlorhydria）。是 1958 年美国医生约翰·弗纳（John Verner）和阿什顿·莫里森（Ashton Morrison）联合提出。

## 23.04 诊断

### 23.04.01 实验室检查

#### 23.04.01.01 血糖 blood glucose

血液中游离的葡萄糖。是血液中糖的主要形式和机体能量的主要来源。是诊断糖尿病的标准之一。

#### 23.04.01.02 糖化血红蛋白 glycosylated hemoglobin;GH

葡萄糖与血红蛋白非酶促反应结合的产物。反应不可逆，由 HbA1a、HbA1b、HbA1c 组成，其中 HbA1c 约占 70%。HbA1c 是判断血糖控制状态的重要指标，可反映取血前 2 个月的平均血糖水平。HbA1c 正常值为 4%~6%。

#### 23.04.01.03 血清胰岛素 serum insulin

血清中胰岛素的含量。反映胰岛 β 细胞的储备功能。

#### 23.04.01.04 血清 C 肽 serum C peptide

又称“连接肽”。由胰岛 β 细胞分泌的，一种胰岛素原的裂解产物。1 分子胰岛素原裂解为 1 分子胰岛素和 1 分子该物质，因其不易被肝降解，其浓度与胰岛素相同，能准确反映胰岛 β 细胞的功能。

#### 23.04.01.05 胰岛素原 proinsulin

又称“前胰岛素”。胰岛素的前体物质。裂解产生胰岛素和 C 肽，具有双重免疫活性，既可与胰岛素抗体结合，又可与 C 肽抗体结合。由胰岛 β 细胞合成和分泌，主要在肾脏分解代谢。生理情况下，只有极少量释放入血，在病理情况下释放增多，血中水平升高。

#### 23.04.01.06 胰岛素-血糖比 insulin-to-glucose ratio

血清胰岛素与血糖的浓度比。能反映胰岛素的活性以及在此胰岛素水平下的血糖水平，是群体研究中的胰岛细胞功能的指数。

#### 23.04.01.07 72 小时监护下饥饿试验 72-hour supervised fast test

通过密切监护下的禁食 72 小时协助诊断各种原因不明的低血糖症的方法。试验期禁食可饮水，根据临床表现测定血糖。

#### 23.04.01.08 免疫球蛋白 G4 immunoglobulin G4;IgG4

免疫球蛋白 G 的一个亚型。自身免疫性胰腺炎 I 型患者通常出现该指标升高，胰腺组织内有大量该蛋白阳性的浆细胞浸润。

#### 23.04.01.09 嗜铬粒蛋白 A chromogranin A;CgA

一种由 439 个氨基酸组成的酸性、亲水蛋白质。是神经肽类家族中的一员，广泛分布于神经内分泌系统，因其半衰期长而成为评估整个神经内分泌系统活性的指标，是诊断神经内分泌肿瘤的标志物。

### 23.04.02 影像学检查

#### 23.04.02.01 急性胰腺炎 CT 严重指数 CT severity index for acute pancreatitis

1990 年美国医生巴尔萨泽提出的急性胰腺炎严重程度的 CT 评分标准。包括两部分，其一从胰腺形态和胰周炎性反应、渗出、积液情况评价，由轻至重分为 A~E 5 级，分别对应 0~4 分；其二根据胰腺坏死严重程度评价，由轻至重分为 4 级，分别对应 0, 2, 4, 6 分，总分 0~10 分，分值越高表示急性胰腺炎越重。

#### 23.04.02.02 改良急性胰腺炎 CT 严重指数 modified CT severity index for acute pancreatitis

2004 年美国医生 Mortelet 在急性胰腺炎 CT 严重指数基础上提出的修订版的评分标准。从胰腺炎性反应、胰腺坏死、胰外并发症三个角度综合评定，根据 CT 影像上严重程度不同分别计分，总分 0~10 分，分值越高表示急性胰腺炎越重。

#### 23.04.02.03 胰管内超声[检查] intraductal endoscopic ultrasound,IEUS

将微超声探头置入胰管进行的超声检查。微超声探头采用高频率扫描,可显著提高分辨率,同时探头接近病灶,避免了空腔脏器中气体的干扰,能较为清晰显示胰管腔内、管壁及其三维图像。

#### 23.04.03 特殊检查

##### 23.04.03.01 胰腺外分泌功能试验 pancreatic exocrinal function test

通过测定胰腺外分泌功能状态判断胰腺受损程度的试验。可分为直接外分泌功能试验和间接外分泌功能试验。

##### 23.04.03.02 直接外分泌功能试验 direct pancreatic exocrinal function test

又称“有管法外分泌功能试验”。向十二指肠或胰管内置管或经由内镜,通过静脉应用胃肠激素刺激胰腺分泌后,抽取十二指肠液或胰液,测定胰酶含量,直接评价胰腺外分泌功能的实验。直接试验虽最为敏感及特异,但作为侵入性检查,临床应用有限。

##### 23.04.03.03 胰泌素试验 secretin test

静脉内注射标准量的外源性胰泌素,测定单位时间十二指肠腔内的胰液分泌量及其所含碳酸氢盐量来评估胰腺的外分泌功能的试验。为胰腺直接外分泌功能试验的一种。

##### 23.04.03.04 胰泌素-促胰酶素试验 secretin-pancreozymin test

静脉内注射外源性胰泌素和促胰酶素,刺激胰腺外分泌功能,测定单位时间内十二指肠腔内的胰液分泌量来评估胰腺的外分泌功能的试验。为胰腺直接外分泌功能试验的一种。

##### 23.04.03.05 间接外分泌功能试验 indirect pancreatic exocrinal function test

又称“无管法外分泌功能试验”。通过测定血、尿及粪便中胰酶、食物成分,或用核素、荧光素等标记检测胰酶分解产物以间接评估胰腺外分泌功能的试验。包括粪便检测、呼气试验、尿液试验及血液检测等。

##### 23.04.03.06 苯甲酰-酪氨酰-对氨基苯甲酸试验 N-benzoyl-L-tyrosyl-p-aminobenzoic acid test;BT-PABA test

又称“胰糜测定试验”“胰功肽试验”。一种胰腺间接外分泌功能试验。口服一定量的苯甲酰-酪氨酸-对氨基苯甲酸后,在小肠内被胰腺分泌的糜蛋白酶特异裂解为苯甲酰酪氨酸和对氨基苯甲酸,其被裂解的程度与胰腺外分泌功能状态即糜蛋白酶分泌量相关。对氨基苯甲酸作为示踪基团经小肠吸收,再经肾脏由尿液排出,测定尿中对氨基苯甲酸排出量可间接反映胰腺分泌糜蛋白酶的功能状态。

##### 23.04.03.06.01 苯甲酰-酪氨酸-对氨基苯甲酸 N-benzoyl-L-tyrosyl-p-aminobenzoic acid;BT-PABA

一种人工合成的短链多肽。其中含有芳香族氨基酸酪氨酸,胰腺分泌的糜蛋白酶为肽链内切酶,对芳香族氨基酸羧基肽链的裂解有高度特异性。

##### 23.04.03.07 碳 13-混合甘油三酯呼吸试验 13C-mixed triglyceride breath test;C-MTG breath test

胰脂肪酶在肠腔内水解含 13C 的 1, 3-硬脂酰-2-辛酰甘油,经消化吸收及机体代谢产生 13C 标记的二氧化碳由肺呼出,测定呼出的 13C 的丰度变化来间接反映胰腺外分泌功能的方法。

##### 23.04.03.08 粪便弹性蛋白酶-1 检测 fecal elastase-1 test;FE1 test

通过检测粪便中弹性蛋白酶-1 的含量来反映胰腺外分泌功能的检测方法。

##### 23.04.03.08.01 胰腺弹性蛋白酶-1 pancreatic elastase 1;PE1

一种人类特有的蛋白水解酶。由胰腺腺泡细胞合成,以蛋白内切酶和甾醇结合蛋白形式存在于胰液及粪便中,在肠道中性质稳定,不受外源性胰酶治疗的影响,与外分泌功能相关性好。

##### 23.04.03.09 粪便脂肪排泄检测 fecal fat excretion test

定量测定粪便中脂肪含量的检测方法,是吸收不良的金标准试验。正常状态下仅有少于 7% 的脂肪由大便排出,故每日摄入 100g 脂肪,粪便脂肪排出量若>7g/24h 则为异常。该试验对检测胰腺外分泌功能缺乏特异性和敏感性,只有在胰腺外分泌功能严重不足时(分泌能力<10%),才可出现异常。

#### 23.04.03.10 动脉内钙激发试验 intraarterial calcium stimulation

利用提高血钙浓度刺激胃泌素分泌而检测胃泌素浓度诊断胃泌素瘤的试验。

#### 23.04.03.11 最大胃酸分泌量 maximum acid output;MAO

注射五肽胃泌素刺激剂,每隔 15 分钟采集一次胃液,连续 1 小时内 4 次总的胃酸分泌量。

#### 23.04.03.12 基础胃酸分泌量 basal acid output;BAO

在无食物、药物刺激状况下,连续 1h 的胃酸分泌量。呈昼夜变化,入睡后几小时达高峰,清晨醒来之前最低。

#### 23.04.03.13 促胰液素激发试验 secretin stimulation test

利用促胰液素刺激胃泌素分泌而检测胃泌素浓度诊断胃泌素瘤的试验。

#### 23.04.03.14 生长抑素受体显像 somatostatin receptor scintigraphy;SRS

应用放射性核素标记的生长抑素类似物能够与肿瘤表面的生长抑素受体特异性结合而使肿瘤显像的方法。是定性和定位诊断神经内分泌肿瘤的功能影像技术。

#### 23.04.03.15 经皮肝穿刺门静脉系统置管分段取血 percutaneous transhepatic portal catheterization sampling

又称“选择性门静脉系统分段取血(selective portal venous sampling, SPVS)”。经皮经肝穿刺肝内门静脉分支,并将导管插入至脾静脉,分段抽取胰腺引流血管的血,测量其胰岛素含量的方法。将各段的测值作一曲线,激素峰值所在的区段就是肿瘤的位置所在。

#### 23.04.04 评分系统

##### 23.04.04.01 急性胰腺炎严重程度床旁指标评分 bedside index of severity in acute pancreatitis score, BISAP score

一种评估急性胰腺炎严重程度的评分系统。共包含入院 24h 内的①血尿素氮>25mg/dl;②意识障碍;③SIRS;④年龄>60 岁及⑤胸腔积液 5 项指标。每项指标评分 1 分,分值越高患者死亡率越高。

##### 23.04.04.02 M-ANNHEIM 分型 M-ANNHEIM classification

一种针对慢性胰腺炎风险因素的分类系统。以各风险因素的英文首字母表述为 M-ANNHEIM。其中 M-Multiple risk factors 多危险因素, A 代表 Alcohol consumption 酗酒, N 代表 Nicotine consumption 吸烟, N 代表 Nutritional factors 营养因素, H 代表 Hereditary factors 遗传因素, E 代表 Efferent duct factors 流出道因素, I 代表 Immunological factors 免疫因素, M 代表 Miscellaneous and rare metabolic factors 混杂和罕见代谢因素。

##### 23.04.04.03 急性胰腺炎兰森评分 Ranson score of acute pancreatitis

评估急性胰腺炎严重程度的评分系统。该评分系统包括入院时的 5 项临床指标和 48 小时的 6 项指标各项 1 分,合计 11 分,评分在 3 分及以上时即为重症胰腺炎。入院时指标包括:年龄是否大于 55 岁;血糖是否大于 11.1mmol/L;谷草转氨酶是否大于 250U/L;碱性磷酸酶是否大于 350U/L;白细胞数是否大于  $16 \times 10^9/L$ ;入院后 48 小时指标包括:血钙浓度是否小于 2mmol/L;PaO<sub>2</sub> 是否小于 60mmHg;碱剩余是否大于 4mmol/L;血尿素氮上升是否大于 1mmol/L;红细胞比容减少是否大于 10%;体液丢失量是否大于 6L。20 世纪 70 年代美国医生兰森(Ranson)提出。

##### 23.04.04.04 TIGAR-O 危险因素分型 TIGAR-O risk factor classification

一种针对慢性胰腺炎风险因素的分类系统。以各风险因素的英文首字母表述为 TIGAR-O,其中 T 代表 Toxic-Metabolic 毒素及代谢因素, I 代表 Idiopathic 特发性因素, G 代表 Genetic

遗传因素，A 代表 Autoimmune 自身免疫因素，R 代表 Recurrent and severe AP associated CP 复发性及严重急性胰腺炎相关的慢性胰腺炎，O 代表 Obstructive 梗阻因素。

## 23.05 治疗

### 23.05.01 内科治疗

#### 23.05.01.01 胰蛋白酶抑制剂 trypsin inhibitor

能够广泛抑制与急性胰腺炎发展有关的胰蛋白酶、弹性蛋白酶、磷脂酶等的释放和活性的药物。

#### 23.05.01.02 胰酶抑制剂 inhibitor of pancreatic enzyme

生长抑素及其类似物等可以通过直接抑制胰腺外分泌而发挥作用的药物。

#### 23.05.01.03 生长抑素类似物 somatostatin analogue;SSA

人工合成的具有生长抑素功能的一类环形多肽类激素。主要通过与其体内细胞膜上的生长抑素受体相结合而发挥生理功能。

#### 23.05.01.04 胰酶替代治疗 pancreatic enzyme replacement therapy;PERT

针对于各种原因导致胰腺外分泌功能不全，给予口服胰酶制剂进行外源性胰酶补充的治疗方式。

##### 23.05.01.04.01 胰酶制剂 pancreatic enzyme formula

外源性胰酶补充制剂，主要包含脂肪酶、淀粉酶、胰蛋白酶和糜蛋白酶等，临床用以治疗胰腺外分泌功能不全。

#### 23.05.01.05 胰腺癌术中放疗 intraoperative radiotherapy for pancreatic cancer

手术切除肿瘤病灶后或借手术显露不能切除的病灶，对瘤床、残存病灶、肿瘤淋巴引流区域或者原发肿瘤瘤体，在直视下进行的单次大剂量放射治疗。

#### 23.05.01.06 放射性核素肽受体介导治疗 peptide receptor radionuclide therapy;PRRT

利用放射性核素标记相关结合肽与肿瘤细胞膜上某些高表达受体的特异结合进行的内照射治疗。

### 23.05.02 内镜/介入治疗

#### 23.05.02.01 内镜下胰管括约肌切开术 endoscopic pancreatic sphincterotomy;EPS

内镜下经十二指肠乳头行胰管括约肌切开的技术。适用于慢性胰腺炎、胰管结石等胰腺疾病的治疗。

#### 23.05.02.02 内镜下胰管扩张术 endoscopic pancreatic dilation

内镜下经十二指肠乳头行括约肌切开，经球囊进行胰管扩张的技术。适用于胰管狭窄的治疗。

#### 23.05.02.03 内镜胰管结石取出术 endoscopic pancreatolithotomy

内镜下经十二指肠乳头行括约肌切开，经胰管置入取石篮或球囊取出结石的技术。适于主胰管内结石，可与体外冲击波碎石联合应用。

#### 23.05.02.04 内镜胰管支架置入术 endoscopic pancreatic stenting

内镜下经十二指肠乳头行括约肌切开，胰管置管并造影，经导丝置入内引流支架的技术。是内镜治疗慢性胰腺炎的主要手术方式，主要适于十二指肠壶腹部及胰头部胰管狭窄伴远端胰管扩张的患者。

#### 23.05.02.05 内镜下鼻胰管引流术 endoscopic nasopancreatic drainage;ENPD

内镜下将引流管经十二指肠乳头置入胰管中，另一端经鼻引出体外，建立胰液的体外引流的技术。

#### 23.05.02.06 内镜下胰管内引流术 endoscopic retrograde pancreatic drainage;ERPD

- 内镜下放置胰管内支架，将胰液引流至消化道内的技术。
- 23.05.02.07 腹腔神经丛阻滞术 celiac plexus block;CPB  
通过向腹腔神经节注射化学药物（如局部麻醉药）和/或无水酒精，阻滞来自内脏的交感传入神经以缓解疼痛的技术。可通过超声、超声内镜、CT 或 MRI 引导经皮穿刺完成。
- 23.05.02.08 化学性内脏神经毁损术 chemical splanchnic nerve neurolysis  
通过向腹腔内脏神经注射化学毁损剂（如无水酒精）而起到毁损神经、缓解疼痛的技术。可通过超声、超声内镜、CT 或 MRI 引导经皮穿刺完成。
- 23.05.02.09 胸腔镜下内脏神经切断术 thoracoscopic splanchnicectomy  
胸腔镜下，解剖并切断发自胸 5-9 交感神经节的外脏大神经及发自胸 10-11 交感神经节的外脏小神经以阻断痛觉传导的技术。适用于控制胰源性腹痛。
- 23.05.02.10 [胰管结石]体外震波碎石术 extracorporeal shock wave lithotripsy [for pancreatic duct stones];ESWL [for pancreatic duct stones]  
在超声或 X 线监视下，确定震波探头的位置和方向，击碎胰管内结石的体外碎石技术。适于胰管结石嵌顿或位于狭窄部位远侧，常与内镜取石联合应用。
- 23.05.02.11 [胰管结石]液电碎石术 electrohydraulic lithotripsy [for pancreatic duct stones];EHL [for pancreatic duct stones]  
经胰管镜置入液电碎石电导丝，击碎胰管结石的技术。适于胰管结石过大，胰管扩张明显且网篮取石困难者。
- 23.05.02.12 胰管镜 pancreaticoscope  
可在胰管内进行观察诊断的内镜。其通过十二指肠镜的活检孔道插入胰管内，直接观察胰管的病变，并可获取胰液或用特殊的细胞刷行脱落细胞学检查。
- 23.05.03 手术治疗
- 23.05.03.01 [胰腺]坏死组织清除术 [pancreatic] necrosectomy  
清除重症胰腺炎局部感染性坏死病灶的手术方式。包括开放手术、视频辅助手术等。
- 23.05.03.02 囊肿空肠吻合术 cystojejunostomy  
将继发于急、慢性胰腺炎后的胰腺假囊肿与空肠吻合，以引流囊肿内容物及胰液的手术。
- 23.05.03.03 囊肿胃吻合术 cystogastrostomy  
将继发于急、慢性胰腺炎后的位于胃后壁的胰腺假囊肿与胃吻合，以引流囊肿内容物及胰液的手术。
- 23.05.03.04 胰管开口成形术 pancreatic sphincteroplasty  
在开放十二指肠乳头括约肌成形术的基础上，探查胰管开口狭窄程度及范围，并沿胰管走行方向切开胰管壁，间断缝合胰管切缘与十二指肠壁及胰腺实质的手术。适于合并胆管下端梗阻的胆源性胰腺炎、胰管开口处局限性狭窄、胰管口结石嵌顿等情况。
- 23.05.03.05 胰尾切除-胰腺空肠吻合术 pancreatic tail resection plus pancreaticojejunostomy  
又称“杜瓦尔手术（Duval procedure）”。距脾门 5-6cm 处切除胰尾及脾，将胰腺断端与空肠袢鲁氏 Y 形吻合，使胰液逆流入肠道，以降低主胰管压力的手术。由法国医生杜瓦尔（Duval）于 1954 年首先报道。
- 23.05.03.06 纵行胰管空肠吻合术 longitudinal pancreaticojejunostomy  
又称“普埃斯托手术（Puestow procedure）”。切除远端胰腺和脾，切开部分胰管，将空肠套入远侧残余胰腺内的手术。适用于胰体尾部胰管扩张而无胰头肿块者。由美国外科医生普埃斯托（Puestow）于 1958 年首先报道。
- 23.05.03.07 胰管空肠侧侧吻合术 lateral pancreaticojejunostomy  
又称“帕廷顿-罗谢尔手术（Partington-Rochelle procedure）”“帕廷顿手术（Partington procedure）”“改良普埃斯托手术（modified Puestow procedure）”。在胰腺前表面全程切

- 开主胰管，行胰管与空肠的侧侧吻合的手术。适于主胰管扩张且直径大于7毫米的患者。1960年美国外科医生帕廷顿（Partington）在普埃斯托手术基础上进行改良的手术方式。
- 23.05.03.08 保留十二指肠胰头次全切除术 duodenum-preserving subtotal pancreatic head resection  
又称“贝格尔手术（Beger procedure）”。离断胰颈部，次全切除胰头，保留十二指肠的手术。1980年德国外科医生贝格尔（Beger）首次提出。
- 23.05.03.09 改良保留十二指肠胰头次全切除术 modified duodenum-preserving subtotal pancreatic head resection  
又称“伯尔尼手术（Berne procedure）”。不离断胰颈部，切除部分胰头，胰腺创面与空肠吻合的手术。是贝格尔手术的改良手术方式。2001年德国医生比希勒（Büchler）在瑞士首都伯尔尼（Berne）首先提出，故命名。
- 23.05.03.10 保留十二指肠胰头全切除术 duodenum-preserved total pancreatic head resection  
保留十二指肠，完整切除胰头的手术。
- 23.05.03.11 胰头局部切除-胰管空肠侧侧吻合术 local resection of pancreatic head - longitudinal pancreaticojejunostomy, LR-LPJ  
又称“弗赖手术（Frey procedure）”。不离断胰腺颈部，切除胰头腹侧部分胰腺组织，纵行全程切开主胰管，行胰管空肠侧侧吻合的手术。适于胰体尾胰管扩张伴结石，合并胰头部炎性包块的患者。1987年法国外科医生弗赖（Frey）提出。
- 23.05.03.12 “V”形腹侧胰腺切除术 "V" Shaped ventral pancreatic excision  
又称“伊兹比基手术（Izbicki procedure）”。沿胰管长轴“V”形切除部分腹侧胰腺组织，与空肠吻合，使主胰管及分支胰管充分引流手术。适于胰管无明显扩张而合并胰管结石的严重腹痛患者。1998年德国外科医生伊兹比基（Izbicki）提出。
- 23.05.03.19 胰十二指肠切除术 pancreatoduodenectomy; pancreaticoduodenectomy; PD  
又称“惠普尔手术（Whipple procedure）”。联合胰头、部分胃、十二指肠、远侧胆管及部分近侧空肠的切除，分别行胰腺空肠、胆管空肠及胃空肠吻合的手术。适用于胰头、胆管下段、十二指肠的良恶性疾病。美国外科医生艾伦·惠普尔（Allen Whipple）最早为该手术规范化进行做出贡献，故命名。
- 23.05.03.13 保留幽门胰十二指肠切除术 pylorus-preserving pancreatoduodenectomy; PPPD  
保留全胃及十二指肠球部的胰十二指肠切除术的改良手术方式。
- 23.05.03.14 全胰腺切除术 total pancreatectomy  
联合切除全部胰腺、部分胃、十二指肠、远侧胆管及部分近段空肠，行胆管空肠及胃空肠吻合的手术。可保留脾或联合脾切除。
- 23.05.03.15 远端胰腺切除术 distal pancreatectomy  
又称“胰体尾切除术（resection of pancreatic body and tail）”。切除肠系膜上静脉左侧的胰腺体尾部的手术。适于局限于胰体尾部的病变。根据是否保留脾，又分为“保脾远端胰腺切除术”和“联合脾切除远端胰腺切除术”。
- 23.05.03.16 保脾远端胰腺切除术 spleen-preserving distal pancreatectomy  
又称“保脾胰体尾切除术（spleen-preserving resection of pancreatic body and tail）”。切除胰腺体尾部的同时原位保留脾的手术。根据是否保留脾动静脉，又分为“保留脾血管保脾远端胰腺切除术”和“离断脾血管保脾远端胰腺切除术”。
- 23.05.03.16.01 保留脾血管保脾远端胰腺切除术 spleen-preserving distal pancreatectomy with splenic vessels preservation  
又称“木村手术方式（Kimura procedure）”。行远端胰腺切除术时，保留脾动静脉及脾的手术。1996年日本外科医生木村理（Wataru Kimura）首先提出。



- 23.05.03.16.02 离断脾血管保脾远端胰腺切除术 spleen-preserving distal pancreatectomy with splenic vessels resection  
又称“沃肖手术方式（Warshaw procedure）”。行远端胰腺切除术时，离断脾动静脉而保留脾的手术。脾血供可由胃短血管替代。1988年美国外科医生沃肖（Warshaw）首先提出。
- 23.05.03.17 根治性顺行模块化胰脾切除术 radical antegrade modular pancreatectomy;RAMPS  
行胰体尾癌根治时，根据术前对肿瘤向后腹膜方向侵犯程度的评估胰腺背侧切除深度的手术。可分为前路和后路手术。
- 23.05.03.17.01 前路根治性顺行模块化胰脾切除术 anterior radical antegrade modular pancreatectomy;anterior RAMPS  
简称“前RAMPS术”。根治性顺行模块化胰脾切除术的一种。根据术前评估，如果胰体尾肿瘤未突破胰腺后背膜，手术过程沿腹腔干及肠系膜上动脉分离至腹主动脉，切除血管前方和左侧的淋巴脂肪组织后，切除左侧肾前筋膜、肾前脂肪囊，保留左肾上腺的手术。
- 23.05.03.17.02 后路根治性顺行模块化胰脾切除术 posterior radical antegrade modular pancreatectomy;posterior RAMPS  
简称“后RAMPS术”。根治性顺行模块化胰脾切除术的一种。根据术前评估，如果胰体尾肿瘤突破胰腺后背膜，手术过程沿腹腔干及肠系膜上动脉分离至腹主动脉，并沿主动脉左侧分离至膈肌，切除血管前方和左侧的淋巴脂肪组织后，切除左侧肾前筋膜、肾前脂肪囊及左肾上腺的手术。
- 23.05.03.18 联合腹腔干切除的远端胰腺切除术 distal pancreatectomy with celiac axis resection, DP-CAR  
又称“改良阿普尔比手术（modified Appleby operation）”。将胰体尾、脾及腹腔干联合切除的手术。适用于侵犯腹腔干及肝总动脉的胰体尾癌，肝、胃的血供由肠系膜上动脉经胃十二指肠动脉替代。
- 23.05.03.19 胰腺节段切除术 segmental pancreatectomy  
又称“中段胰腺切除术（central pancreatectomy）”。节段性切除胰颈部，将近端胰腺断端缝合，远端胰腺断端与空肠吻合的手术。主要适用于胰颈或紧邻胰颈的良性或低度恶性肿瘤切除。
- 23.05.03.20 [胰腺]肿瘤剜除术 enucleation of pancreatic tumor  
局部切除胰腺肿瘤的手术。
- 23.05.03.21 器官保留性胰腺切除术 organ-preserving pancreatectomy  
治疗胰腺疾病的同时保留更多的胰周器官、胰腺实质及相对完整的消化道连续性的一系列手术。主要包括保留十二指肠的胰头切除术、胰腺节段性切除术、良性肿瘤的局部切除术和保留脾的胰体尾切除术等。
- 23.05.03.22 胰腺全系膜切除术 total mesopancreatic excision;TMpE  
基于胰腺系膜理论，对胰头癌进行的胰十二指肠切除术。强调对胰头、钩突背侧与腹腔干、肠系膜上动脉、腹主动脉之间的系膜组织的切除。
- 23.05.03.23 胰岛细胞自体移植术 islet autotransplantation;IAT  
在胰腺切除后，通过体外纯化技术提取有功能的胰岛，注入门静脉或脾静脉，将其种植到肝或脾的手术。
- 23.05.03.24 [胰腺假性囊肿]内引流术 internal drainage [for pancreatic pseudocyst]  
将假性囊肿的囊液引流到临近空腔脏器的手术方式，可以经开腹、腹腔镜手术或内镜完成。
- 23.05.03.25 [胰腺假性囊肿]外引流术 external drainage [for pancreatic pseudocyst]  
将假性囊肿的囊液经腹壁引流到体外的手术方式。通常经过介入操作完成。

## 23.05.04 其他

### 23.05.04.01 [感染性胰腺坏死] 进阶策略 step-up approach for infected pancreatic necrosis

根据处理方式创伤程度逐级处理感染性胰腺坏死的策略。首先行经皮或内镜穿刺置管引流，对感染不能控制患者依次进行微创清创术和开放手术。2010年由荷兰胰腺炎工作组提出。

### 23.05.04.02 卡特尔-布拉施手法 Cattell-Braasch maneuver

游离整个结肠肝曲、升结肠及小肠系膜根部，完整暴露十二指肠第三部及第四部、胰头后部和下腔静脉的手术方法。1960年美国医生卡特尔(Cattell)与布拉施(Braasch)首先提出。

### 23.05.04.03 科赫尔手法 Kocher maneuver

沿十二指肠外侧面切开壁层腹膜、显露十二指肠第二部、第三部背侧面，钝性解剖后腹膜，并向中线到腔静脉平面的手术方法。此方法便于显露整个十二指肠、胆总管和胰头。由瑞士外科医生埃米尔·特奥多尔·科赫尔(Emil Theodor Kocher)于1903年首次报道。

## 24 脾外科

### 24.01 形态生理学

#### 24.01.01 解剖学

##### 24.01.01.01 脾 spleen; lien

人体最大的淋巴器官。位于左季肋区，胃底、膈、结肠脾曲和左肾之间。具有储血、滤血、造血及免疫调节等生理功能。

##### 24.01.01.02 脾叶 lobe of spleen

由脾叶动脉供应和脾叶静脉引流的脾组织单位。

##### 24.01.01.03 脾段 segment of spleen

由脾段动脉供应和脾段静脉引流的脾组织单位。

##### 24.01.01.04 脾门 splenic hilum; hilum lienis; hilum of spleen

脾的脏面凹陷的中央部。是血管、神经和淋巴管出入之处。

##### 24.01.01.05 脾切迹 splenic notches

脾表面凹陷。多位于脾前缘中下1/3处，一般为2~3个，深度超过8mm的为深切迹，小于8mm的为浅切迹。其延长线斜向脾门，形成脾叶间或段间的分界。

##### 24.01.01.06 脾中间嵴 splenic intermedial crest

脾的肾面与胃面之间的山脊样隆起。

##### 24.01.01.07 脾膈韧带 splenophrenic ligament; lienophrenic ligament

又称“膈脾韧带”。位于脾上极和左膈脏面之间的腹膜皱襞和软组织结构。连接脾上极和左侧膈肌。

##### 24.01.01.08 脾肾韧带 splenorenal ligament; lienorenal ligament

自脾门至左肾前面的双层腹膜结构。内含胰尾及脾血管、淋巴管、神经丛等。

##### 24.01.01.09 脾结肠韧带 splenocolic ligament

位于脾下极和结肠脾曲之间的腹膜皱襞和软组织结构。连接脾下极和结肠脾曲。

##### 24.01.01.10 胃脾韧带 gastrosplenic ligament

连于胃底部和脾门间的双层腹膜结构。与大网膜的左端相续，内含胃短动脉，为脾动脉向胃底的分支。

- 24.01.01.11 脾前皱襞 anterior splenic fold  
胃脾韧带前面的腹膜皱襞。内含胃网膜左动脉的分支，过度牵拉易引起出血。
- 24.01.01.12 脾动脉 splenic artery  
腹腔干供应脾及胰腺的分支。绝大多数发自腹腔干，个别起自腹主动脉、肠系膜上动脉或胃左动脉。沿胰上缘后方弯曲向左至脾门，分布至脾、胰和胃底等。
- 24.01.01.13 分散型脾动脉 distributed type of splenic arterial anatomy  
脾动脉主干在远离脾门处即分支为脾叶、脾极动脉进入脾的动脉分支类型。该型约占 70%。
- 24.01.01.14 集中型脾动脉 magistral type of splenic arterial anatomy  
脾动脉主干在脾门或近脾门处分支为脾叶、脾极动脉进入脾的动脉分支类型。该型约占 30%。
- 24.01.01.15 脾叶动脉 splenic lobar artery  
脾动脉主干在脾门处的一级分支。两支型最为常见，即脾上叶动脉和脾下叶动脉，也有三支型，即分为脾上叶、中叶、下叶动脉，少见的是仅有脾上叶动脉，脾下叶动脉缺如，更为少见的是多支型。
- 24.01.01.16 脾极动脉 splenic polar artery  
不经脾门直接进入脾上极和/或脾下极的动脉。
- 24.01.01.17 脾段动脉 splenic segmental artery  
脾叶动脉下一级分支动脉。通常与脾纵轴垂直进入脾，分别供相应脾段，通常每支脾叶动脉分出 1~3 支该动脉。
- 24.01.01.18 脾亚段动脉 splenic sub-segmental artery  
脾段动脉下一级分支动脉。与脾长轴垂直进入脾，直达近脾膈面处。通常每支脾段动脉分出 2~3 支该动脉。
- 24.01.01.19 脾小梁动脉 splenic trabecular artery  
脾亚段动脉分支进入脾小梁内的动脉。
- 24.01.01.20 脾中央动脉 splenic central artery  
小梁动脉分支至离开脾小梁、进入白髓后的动脉。属肌性血管，具有动脉内皮，其中内膜仅有一或两层平滑肌细胞，外膜即淋巴组织。
- 24.01.01.21 笔毛动脉 penicillar artery  
中央动脉穿出白髓进入脾索时分支形成的一些形似笔毛的直行微动脉。在脾索内可分为三段：髓动脉，内皮外有 1~2 层平滑肌；鞘毛细血管，内皮外有一厚的巨噬细胞鞘；动脉毛细血管，毛细血管末端扩大成喇叭状开放于脾索，少数则直接连通于血窦。
- 24.01.01.22 脾静脉 splenic vein  
在脾门处由 2~3 支静脉汇合成的血管。初居脾肾韧带内，行于脾动脉下方，在胰尾、胰体后方向右行，横过后方的左肾和肾静脉的前方或左肾上腺下极前方，到胰颈后方，以直角与肠系膜上静脉汇合成肝门静脉。
- 24.01.01.23 脾被膜 splenic capsule  
脾表面被覆的一层厚约 1~2mm，主要成分为胶原纤维、网状纤维、弹性纤维以及成纤维细胞和散在平滑肌的致密结缔组织膜。被膜外面覆有一层腹膜，被膜与脾实质内小梁相连续。
- 24.01.01.24 脾小梁 splenic trabecula  
脾被膜从四周伸向脾实质内，形成粗细不等的纤维性条索和网格结构。脾小梁作为脾支架，内含有较多的纤维结缔组织、平滑肌和弹力纤维，将脾分隔成许多功能单位。
- 24.01.01.25 脾神经 nerves in spleen  
支配脾的神经。主要是腹腔交感神经节后纤维，伴随脾动脉进入脾，调节脾血液灌流量和

脾免疫细胞功能。胆碱能神经除与脉管系统伴随分布外，脾组织实质内也有分布和相互连接。

#### 24.01.02 组织胚胎学

##### 24.01.02.01 红髓 red pulp

位于白髓四周，脾被膜下方及脾小梁周围，包括脾血窦和脾索两部分的脾实质。占脾实质的 2/3，新鲜脾切面上呈红色。主要功能是过滤和储存血液。

##### 24.01.02.02 脾索 splenic cord

脾红髓中富含血细胞的淋巴组织条索。相互连接成网状，是 B 细胞的聚居区，还有许多树突状细胞、巨噬细胞和 T 细胞，是滤血的主要场所。

##### 24.01.02.03 脾窦 splenic sinusoid

又称“脾血窦”。脾红髓内脾索之间的静脉血窦。相互连接成网，其壁由平行排列的长杆状内皮细胞围成，脾索内的血细胞可穿越内皮细胞间隙进入血窦。

##### 24.01.02.04 白髓 white pulp

脾实质中主要由淋巴细胞密集构成的淋巴组织。在新鲜脾的切面上呈分散的、直径 1~2mm 大小的灰白色小点。可分为动脉周围淋巴鞘和脾小体。

##### 24.01.02.05 边缘区 marginal zone;MZ

红髓和白髓之间的移行部。是抗原物质进入脾内与各种细胞接触，引起免疫应答反应的重要场所。

##### 24.01.02.06 脾小体 splenic nodule

又称“脾小结”。脾白髓中的淋巴小结。位于动脉周围淋巴鞘的一侧，主要由大量 B 淋巴细胞构成。

##### 24.01.02.07 淋巴小结 lymphatic nodule;lymphoid nodule

主要由 B 细胞密集而成、圆形或卵圆形的淋巴组织。有较明确的界限。

##### 24.01.02.08 动脉周围淋巴鞘 periarterial lymphatic sheath

围绕在脾中央动脉周围的一层弥散淋巴组织。由大量 T 细胞、少量巨噬细胞和交错突细胞构成，是脾的胸腺依赖区。

##### 24.01.02.09 [脾]巨噬细胞 macrophage of spleen;M $\phi$

定居于脾，具有多种生物学功能的巨噬细胞。在非特异免疫中，主要通过吞噬作用杀伤清除病原体和衰老细胞，并介导炎症反应；在特异性免疫中主要发挥免疫调节及抗原提呈功能。

##### 24.01.02.10 [脾]开放循环 open system in spleen

血液经脾鞘毛细血管开口在脾索的筛状网状内皮细胞间隙，逐渐渗透到脾血窦中，最后回流到静脉侧的循环方式。

##### 24.01.02.11 [脾]封闭循环 closed system in spleen

脾动脉毛细血管与脾窦相接，血液直接通过血窦到静脉侧的循环方式。

##### 24.01.02.12 血-脾屏障 blood-spleen barrier;BSB

存在于红髓及边缘区，环绕白髓，由脾窦内皮细胞、基底膜、巨噬细胞等组成的网状结构。通过其机械屏障和生物屏障作用，维持白髓内在微环境的稳定，同时传递抗原信息、参与免疫调控。

##### 24.01.02.08 周围淋巴器官 peripheral lymphoid organ

脾、全身各部位的淋巴结以及位于皮肤或黏膜上、皮下组织内的淋巴组织的统称。胚胎发生时较晚出现，是淋巴细胞等定居和发生免疫应答的场所。

#### 24.01.03 生理学

##### 24.01.03.01 [脾]造血功能 hematopoietic function [of spleen]

在不同的发育阶段和机体状态下，脾产生血细胞的生理功能。胎儿期该功能活跃，产生红细胞的功能持续到出生前，但终生保留造淋巴细胞功能。成人脾内含有少量造血干细胞（约为骨髓的1/10）。在严重贫血、某些类型的白血病和传染病及某些破坏血细胞的药物中毒时，可重新恢复。

#### 24.01.03.02 [脾]储血功能 blood storage function [of spleen]

脾内储备一定量全血的生理功能。在出现循环血容量不足或交感神经兴奋时，脾被膜及脾小梁收缩，脾窦内存储的血液可进入循环，增加血容量。正常脾储血量仅约40ml，并无显著临床意义。脾大时，储存的血量显著增加。

#### 24.01.03.03 [脾]滤血功能 blood filtration function [of spleen]

脾通过脾窦壁上的滤孔滤除病原菌、颗粒抗原、缺损或衰老的红细胞、血小板和细胞碎片，并被巨噬细胞吞噬的生理功能。

#### 24.01.03.04 [脾]剔除功能 culling function [of spleen]

脾具有将挤过脾索及静脉窦间小孔时的红细胞中特殊包含体、红细胞中铁颗粒等剔除，而红细胞膜仍完整无缺的生理功能。

#### 24.01.03.05 [脾]免疫功能 immune function [of spleen]

脾作为机体最大淋巴器官，所拥有的体液免疫和细胞免疫、非特异性免疫和特异性免疫等的生理功能。发挥抗感染和抗肿瘤等作用。

#### 24.01.03.06 备解素 properdin

又称“P因子”。可以稳定补体旁路途径C3转化酶，从而增强补体旁路途径的一种蛋白。主要在脾合成。

#### 24.01.03.07 促吞噬肽 tuftsin

来源于脾的一种能够增强机体细胞免疫功能的四肽物质。可增强巨噬细胞和多核粒细胞的吞噬功能，启动巨噬细胞的免疫功能和诱导B淋巴细胞产生抗体，呈抗肿瘤和病原体活性。

### 24.01.04 病理学

#### 24.01.04.01 脾萎缩 spleen atrophy

脾实质细胞数量减少、功能减退引起的脾体积减小的病理表现。包括生理性萎缩和病理性萎缩。

#### 24.01.04.02 脾梗死 splenic infarction

由于脾动脉或其分支急性阻塞导致的脾组织缺血坏死。脾动脉末梢缺乏交通支，脾段梗死多呈楔形，梗死的脾组织可发生纤维化、假性囊肿或脾脓肿。

#### 24.01.04.03 脾纤维化 splenic fibrosis

脾窦及滤泡消失，淋巴细胞缺乏，胶原纤维呈束带状、编织状增生，脾正常结构被破坏，伴含铁血黄素或钙盐沉积的病理变化。多见于门脉高压症，地中海贫血等。

#### 24.01.04.04 脾肉芽肿 splenic granuloma

脾中由巨噬细胞及其演化的细胞（上皮样细胞、成纤维细胞、淋巴细胞等）局限性浸润和增生所形成的边界清楚的结节状病灶。可见于脾结核、寄生虫感染、脾炎性假瘤和结节病等。

#### 24.01.04.05 脾结石 splenic stone

脾某些病变导致脾动脉管壁纤维化、硬化增厚，血栓形成，管腔狭窄、闭塞，腔内栓塞物坏死，酸性物质增多，肉芽肿形成，钙盐和有机物沉积并逐渐增多而形成的病变。

#### 24.01.04.06 脾静脉血栓形成 splenic vein thrombosis

在某些促凝血因素作用下，脾静脉内形成血栓的病理表现。脾静脉血栓可以是门静脉血栓的延续，也可以是单纯的血栓形成。

- 24.01.04.07 脾被膜玻璃样变性 hyaline degeneration of splenic capsule  
俗称“糖衣脾(icing sugar spleen)”。慢性淤血性脾大,脾被膜弥漫性或斑块状增厚,呈灰白色的病理表现。因外观似糖衣故名。
- 24.01.04.08 [脾]含铁结节 [splenic] siderotic nodule  
又称“冈迪-加姆纳结节(Gandy-Gamma nodules)”。慢性淤血性脾大,红髓内常发生微出血灶,大量含铁血黄素沉着伴钙盐沉积,纤维组织增生包裹,形成的棕黄色结节状病灶。法国生理学家夏尔·冈迪(Charles Gandy)(1905年)意大利病理学家卡洛斯·加姆纳(Carlos Gamma)(1921年)为该病理结构研究做出贡献,1963年正式以二人姓氏命名。
- 24.01.04.09 橙色血质 hematoidin  
血红蛋白在无氧条件下分解形成的不含铁的代谢产物。
- 24.01.04.10 含铁血黄素 hemosiderin  
血红蛋白被巨噬细胞溶酶体分解,血红蛋白的铁与蛋白质结合成的铁蛋白微粒。呈金黄色或棕黄色,具有折光性,故名。
- 24.01.04.11 脾淀粉样变性 splenic amyloidosis; splenic amyloid degeneration  
多种原因引起的淀粉样物质沉积于脾,致使脾功能逐渐受损、减低的病理改变。
- 24.01.04.12 脾紫癜 splenic peliosis  
发生在脾红髓的单发或多发性脾窦显著扩张、充血的病变。

## 24.02 疾病及分类

- 24.02.01 先天性疾病
- 24.02.01.01 无脾症 asplenia  
先天发育无脾或虽有脾但功能缺失的疾病。前者可单独存在(先天性无脾)或并发于内脏器官异位和其他各种先天性心血管畸形(无脾综合征),后者见于镰状细胞性贫血。
- 24.02.01.02 无脾综合征 asplenia syndrome  
又称“伊韦马克综合征(Ivemark syndrome)”、“无脾伴先天性心脏病综合征”。以先天性无脾、心血管畸形,同时合并有胸腹腔内脏位置异常为特征的少见先天性临床综合征。1826年首次报道,由瑞典医学家伊韦马克(Ivemark)于1955年进行系统性报告,故名。
- 24.02.01.03 功能性无脾 functional asplenia  
解剖学上脾组织存在,但脾组织所具有的吞噬功能明显下降,以至于用放射性胶体显像时脾不显影的病理现象。原因是脾血供障碍或吞噬功能受损。
- 24.02.01.04 多脾症 polysplenia  
因胚胎时期几块隆起的间叶组织(脾原基)融合不全,脾被分为两个甚至更多个脾的发育异常。
- 24.02.01.05 多脾综合征 polysplenia syndrome  
多脾症伴有多种器官畸形的临床综合征。其特征性表现为:两个以上大小相似、重量相近的脾,内脏多种畸形和心脏、大血管畸形。
- 24.02.01.06 分叶脾 lobulated spleen;lien lobatus  
因胚胎发育期原始脾蕾未能融合,脾切迹很深,使得脾呈现分叶状的发育异常。
- 24.02.01.07 副脾 accessory spleen;lien accessorius  
腹腔内存在与正常脾结构相同或相似,且有正常脾功能的组织。可与正常脾完全分离,也可以有结缔组织连接,一般呈球形,并具有单独的动、静脉系统,大小不一,可以单发或多发,多位于脾门,少数可见于胰尾、肠系膜、大网膜和空肠壁等处。
- 24.02.01.08 异位脾 ectopic spleen

脾位于正常解剖位置以外的发育异常。多数位于腹腔内，偶见于胸腔或阴囊内。

#### 24.02.01.09 游走脾 wandering spleen

脾脱离正常解剖位置，游移活动于腹腔其他部位的解剖异常。多因先天性脾蒂或脾周韧带过长，或脾周韧带缺如，或肿大的脾牵拉使韧带松弛或腹肌薄弱等造成。一般较正常脾大，可发生于腹腔任何部位，常见于下腹部和盆腔，脾蒂扭转可出现症状。

#### 24.02.01.10 脾内脏融合症 spleno-visceral fusion

胚胎发育过程中，脾通过连续性或非连续性的形式与其他组织或器官融合在一起的解剖异常。如脾性腺融合、脾肝融合、脾肾融合和脾腹膜融合等，其中以脾性腺融合较多见。

#### 24.02.01.11 脾性腺融合症 splenogonadal fusion

胚胎发育过程中脾和性腺粘连融合，未能分开，在各自部位发育的先天性疾病。多发生于男性。脾与左侧阴囊内的睾丸或盆腔中的卵巢以结缔组织条索相连，此纤维条索可压迫结肠引起肠梗阻。

#### 24.02.01.12 脑苷脂贮积病 cerebrosidosis

又称“戈谢病(Gaucher disease;GD)”“葡萄糖脑酰胺沉积病(glucosylceramidlipidosis)”。由于葡糖脑苷脂酶缺乏而引起葡糖脑苷脂在肝、脾、骨骼和中枢神经系统单核-巨噬细胞内异常蓄积的一种常染色体隐性遗传代谢性疾病。由法国医生菲利普·戈谢(Phillipe Gaucher)于1882年首次报道。

#### 24.02.01.13 神经鞘磷脂沉积病 sphingomyelinosis

又称“尼曼-皮克病(Niemann-Pick disease;NPD)”。由神经鞘磷脂酶缺乏所引起的常染色体隐性遗传代谢性疾病。神经鞘磷脂代谢障碍，沉积于单核-巨噬细胞和神经系统内，出现肝脾肿大，中枢神经系统退行性病变。由德国儿科医生阿尔伯特·尼曼(Albert Niemann)于1914年首次报道，德国病理学家路德维希·皮克(Ludwig Pick)于20世纪20年代进行了系列研究，故名。

### 24.02.02 创伤性疾病

#### 24.02.02.01 脾破裂 splenic rupture

不同的病因造成脾组织完整性破坏的疾病。根据病因分成外伤性脾破裂和自发性脾破裂两类。

##### 24.02.02.01.01 急性脾破裂 acute splenic rupture

在外伤时即刻发生的脾破裂。

##### 24.02.02.01.02 迟发性脾破裂 delayed rupture of spleen;DRS

又称“延迟性脾破裂”。脾实质破裂而被膜完整，在被膜下形成血肿，经过一段无症状或轻微症状期发生的脾破裂。

##### 24.02.02.01.02.01 博代潜伏期 latent period of Baudet

外伤与脾破裂、腹腔出血之间的一段无症状或轻微症状期。多为48小时。由法国医生博代(Baudet)于1902年首先描述。

##### 24.02.02.01.03 隐匿性脾破裂 occult rupture of spleen

脾损伤后症状不明显，甚至无外伤史可追溯，只有出现贫血、左上腹部肿块、脾假性囊肿或破裂、腹腔内大出血等情况下才被诊断的脾破裂。

##### 24.02.02.01.04 自发性脾破裂 spontaneous rupture of spleen

又称“非创伤性脾破裂”。无明确外伤史而发生的脾破裂。大多在脾原有疾病基础上发生，病理脾最常见于血液病，传染性单核细胞增多症、疟疾和脾肿瘤等。

#### 24.02.02.02 医源性脾损伤 iatrogenic spleen injury

在医疗诊治过程中，由医生操作或医疗器械使用不当造成的，以出血为主要表现的脾破裂。

#### 24.02.02.03 脾组织腹腔种植 peritoneal splenosis; peritoneal splenic implantation

又称“脾种植 (splenosis)”。损伤性脾破裂时自行散落的脾组织细胞团在一个或几个脏器表面重新建立血液循环,生长为具有包膜的大小不等的脾组织结节的病理现象。通常无明显临床症状,脾组织植入的主要部位是小肠浆膜面、大网膜、壁腹膜、肠系膜、膈肌等。

#### 24.02.03 脾相关血液系统疾病

##### 24.02.03.01 溶血性贫血 hemolytic anemia

由于不同因素引起红细胞破坏过多、过快,速度超过骨髓代偿增生能力时出现的贫血。与先天性、遗传性和自身免疫功能紊乱有关,脾主要作为血细胞破坏或自身抗体产生的场所参与发病。

##### 24.02.03.02 自身免疫性溶血性贫血 autoimmune hemolytic anemia;AIHA

机体免疫功能紊乱,产生自身抗体,吸附于红细胞表面,导致红细胞破坏加速而引起的一种溶血性贫血。按血清学特点可分为温抗体型和冷抗体型,脾切除对温抗体型有效。

##### 24.02.03.03 地中海贫血 thalassemia

又称“海洋性贫血”“珠蛋白生产障碍性贫血”。由于遗传基因缺陷致使血红蛋白的珠蛋白链合成障碍,红细胞可塑性降低,不能顺利通过微循环毛细血管,而导致红细胞寿命缩短、贫血的一种遗传性疾病。部分病人切脾可减少红细胞的破坏,延长红细胞寿命,改善临床症状。

##### 24.02.03.04 镰状细胞贫血 sickle cell anemia

血红蛋白Sβ链第6位谷氨酸被缬氨酸替代,导致血红蛋白异常的一种常染色体显性遗传病。患者血红蛋白异常,红细胞呈镰刀状,红细胞膜易损伤,细胞的柔韧性和变形性降低,导致溶血性贫血、血管阻塞和脾梗死。

##### 24.02.03.05 再生障碍性贫血 aplastic anemia;AA

自身免疫、病毒、药物或理化毒物等因素损伤骨髓造血,骨髓增生低下伴多系血细胞减少,骨髓病理无肿瘤细胞浸润和网织纤维增生的贫血。分为先天性和后天获得性两大类。

##### 24.02.03.06 遗传性球形红细胞增多症 hereditary spherocytosis;HS

红细胞膜先天缺陷,外周血球形红细胞增多,红细胞渗透脆性增高,而引起溶血的常染色体显性遗传病。

##### 24.02.03.07 遗传性椭圆形红细胞增多症 hereditary elliptocytosis;HE

一种属于红细胞膜缺陷的常染色体显性遗传的血液系统疾病。患者血液内产生大量的椭圆形红细胞,而非正常的双凹碟形,严重时可引发溶血性贫血。

##### 24.02.03.08 真性红细胞增多症 polycythemia vera;PV

一种以红细胞克隆性增殖、血容量绝对增多、血液黏滞度增高为特征的骨髓增殖性肿瘤。可同时伴有粒细胞及血小板增多,JAK2基因突变几乎见于所有患者。

##### 24.02.03.09 原发性血小板增多症 essential thrombocythemia

又称“特发性血小板增多症”、“出血性血小板增多症”、“真性血小板增多症”。造血多能干细胞克隆性增殖性疾病。其特征是外周血小板计数显著持续性增多且功能异常,骨髓中巨核细胞过度增殖,不伴有红细胞增多或幼粒幼红细胞性贫血。

##### 24.02.03.10 骨髓纤维化 myelofibrosis;MF

又称“原发性骨髓纤维化”。一种由于骨髓造血组织中胶原增生,其纤维组织严重地影响造血功能的骨髓增生性疾病。常伴有髓外造血,主要在脾,其次在肝、淋巴结等。典型的临床表现为幼粒、幼红细胞性贫血,并有较多的泪滴状红细胞,脾显著增大和不同程度的骨质硬化,骨髓穿刺常出现干抽。

##### 24.02.03.11 淋巴瘤 lymphoma

起源于淋巴结或淋巴组织的免疫系统恶性肿瘤。有淋巴细胞和/或组织细胞的大量增生,恶性程度不一,分为霍奇金淋巴瘤和非霍奇金淋巴瘤。临床表现为无痛性进行性淋巴结肿



大，脾异常肿大，晚期可见恶病质、发热、贫血等表现。

#### 24.02.03.12 霍奇金淋巴瘤 Hodgkin lymphoma;HL

一种主要累及淋巴结的淋巴肿瘤。细胞起源为单克隆 B 细胞，通常由大的异形性单核或多核细胞和多种成熟非肿瘤性炎性细胞组成，肿瘤细胞常被 T 细胞呈玫瑰花样环绕。

#### 24.02.03.13 非霍奇金淋巴瘤 non-Hodgkin lymphoma;NHL

一组起源于淋巴细胞或淋巴组织的恶性淋巴瘤。根据细胞来源不同又可分为 B 细胞、T 细胞和 NK 细胞淋巴瘤。不同亚型临床表现、治疗策略与预后不同。

#### 24.02.03.14 慢性粒细胞白血病 chronic myelocytic leukemia;CML

又称“慢性髓性白血病”，简称“慢粒”。骨髓粒细胞系恶性增生性疾病。大量不成熟的白细胞在骨髓内聚集，抑制骨髓的正常造血，并通过血液全身扩散，导致患者出现贫血、反复感染、出血倾向、脾大、消瘦和盗汗等症状。

#### 24.02.03.15 慢性淋巴细胞白血病 chronic lymphocytic leukemia;CLL

一种共表达 CD5 和 CD23 的形态单一的成熟小 B 细胞惰性肿瘤。

#### 24.02.03.16 毛细胞性白血病 hairy cell leukemia;HCL

以脾大、贫血、出血、骨髓和外周血可见典型绒毛状突起的淋巴细胞为特征，进展缓慢的淋巴增殖性慢性白血病。

#### 24.02.03.17 特发性血小板减少性紫癜 idiopathic thrombocytopenic purpura;ITP

又称“免疫性血小板减少性紫癜(immune thrombocytopenic purpura)”“自身免疫性血小板减少性紫癜(autoimmune thrombocytopenic purpura)”。因免疫功能异常，机体产生抗自身血小板抗体与血小板结合，引起血小板破坏增加，导致出血的临床综合征。因脾切除可减少自身抗体的产生，故脾切除对部分该病有效。

#### 24.02.03.18 血友病 A hemophilia A

又称“甲型血友病”“抗血友病球蛋白缺乏症”“第Ⅷ因子缺乏症”。因凝血因子Ⅷ编码基因突变导致该凝血因子功能缺陷所致的一种凝血功能障碍性遗传病。呈 X 连锁隐性遗传，由女性传递，男性发病。

#### 24.02.04 脾相关感染性疾病

##### 24.02.04.01 急性脾炎 acute splenitis

又称“急性脾大”“急性炎性脾大”。当全身性感染发生脓毒症时，脾急性反应性增生肿大。

##### 24.02.04.02 脾周围炎 perisplenitis

脾本身或腹腔有炎症波及脾被膜和脾周围组织时，脾被膜增生纤维化和/或脾周围组织发生粘连的病理改变。

##### 24.02.04.03 传染性单核细胞增多症 infectious mononucleosis;IM

一种由 EB 病毒感染引起的单核巨噬细胞系急性增生性传染病。有典型的临床三联征：发热、咽峡炎和淋巴结肿大。可合并肝脾肿大，外周淋巴细胞及异型淋巴细胞增高，病程常呈自限性。

##### 24.02.04.04 脾脓肿 splenic abscess

脾化脓性感染性病变。多为单纯性、多发，少部分合并肝、肺、肾等其他脏器脓肿。致病菌多为葡萄球菌、链球菌或沙门菌，在广泛使用抗生素的情况下，可有白色念珠菌和厌氧菌。

##### 24.02.04.05 脾肉芽肿性炎 splenic granulomatous inflammation

发生于脾，以肉芽肿性慢性增生为病理特点的炎性病变。是全身性疾病的一部分，可分为三种：由上皮样细胞和朗罕巨细胞构成的肉芽肿，常见于全身粟粒样结核；主要由上皮样细胞构成，没有或极少有多核巨细胞，也没有坏死的肉芽肿，即结节病样肉芽肿；伴有明

显坏死纤维包裹和钙化的肉芽肿，见于组织胞浆菌病。

#### 24.02.04.06 脾结核 tuberculosis of spleen

结核分枝杆菌侵犯脾引起的慢性特异性感染。较为少见，临床上可出现发热、脾大等表现。可分为原发性和继发性两类，前者仅有脾存在结核病变，其他脏器无累及，后者继发于其他脏器的结核病灶。

#### 24.02.04.09 寄生虫性脾大 parasitic splenomegaly

寄生虫感染人体引起脾网状内皮系统反应增生，或门静脉高压脾淤血，出现的脾增大。常合并脾功能亢进。常见寄生虫包括引起黑热病的杜氏利什曼原虫、慢性疟疾的疟原虫和血吸虫病的血吸虫等。

#### 24.02.04.10 [脾]包虫病 [splenic] hydatidosis

又称“脾棘球蚴病”。棘球蚴侵入脾所引起的脾囊肿性疾病。主要有两种，绝大多数为细粒棘球蚴感染所致，称囊型包虫病或细粒棘球蚴病，呈较大单房或多房性囊肿样改变；少数为泡状棘球蚴感染所致，称泡型包虫病，密度不均匀、边缘不清。

#### 24.02.04.11 血吸虫病 schistosomiasis

血吸虫感染、寄生于人体所致的疾病。由皮肤接触含血吸虫尾蚴的疫水而感染，急性期有发热、肝大、腹泻和血嗜酸性粒细胞增高，慢性期肝、脾大为主要特征，晚期以门静脉周围纤维化病变为主，可发展为门静脉高压、巨脾和腹水。

#### 24.02.04.12 黑热病 kala-azar

又称“内脏利什曼病（visceral leishmaniasis）”。由杜氏利什曼原虫引起，经白蛉传播的一种地方性传染病。主要临床表现为长期不规则发热和肝、脾大。

#### 24.02.05 脾相关结缔组织病

##### 24.02.05.01 弥漫性结缔组织病 diffuse connective tissue disease

以疏松结缔组织黏液样水肿及纤维蛋白样变性为病理基础的一组自身免疫性疾病。累及全身多个器官或系统，常伴脾肿大和相应损害。

##### 24.02.05.02 系统性红斑狼疮 systemic lupus erythematosus;SLE

自身免疫介导，以免疫性炎症为突出表现的弥漫性结缔组织病。血清中出现以抗核抗体为代表的多种自身抗体和多系统受累是该病的两个主要临床特征。部分患者会出现脾肿大，活动期更多见。

#### 24.02.06 肿瘤性疾病

##### 24.02.06.01 脾囊肿 splenic cyst

脾的瘤样囊性病。临床上分为寄生虫性脾囊肿和非寄生虫性脾囊肿，后者又可分为真性脾囊肿和假性脾囊肿。

###### 24.02.06.01.01 [脾]假性囊肿 [splenic] pseudocyst

囊壁为结缔组织，无内衬上皮的脾囊肿性病。属继发性囊肿，常继发于脾外伤和脾梗死，囊内血液、组织坏死液化，囊壁为结缔组织包裹形成。

###### 24.02.06.01.02 [脾]真性囊肿 [splenic] true cyst

囊内壁被覆能产生囊液的表皮或上皮的一类脾囊肿。在发生学上属于原发性囊肿，常见有表皮样脾囊肿、皮样脾囊肿、血管和淋巴管脾囊肿等。

###### 24.02.06.01.02.01 [脾]表皮样囊肿 [splenic] epidermoid cyst

囊壁被覆鳞状上皮，并可有明显角质化的脾真性囊肿。多见于儿童和年轻人，多为单房性，囊壁光滑，内容为浓稠淡红色至褐色，含角化上皮、胆固醇及血液的浑浊液体。

###### 24.02.06.01.02.02 [脾]间皮性囊肿 [splenic] mesothelial cyst

由于胚胎发育异常，腹膜的间皮细胞内陷入脾组织内增殖，或外伤后间皮细胞植入脾组织内而形成的，内壁被覆间皮样细胞的真性脾囊肿。常为多发薄壁小囊肿，内含浆液性液体。

- 24.02.06.01.03 多囊脾 polycystic splenic cyst  
脾的多发性囊肿性病变。与常染色体基因异常有关，是全身系统性多囊病变在脾的表现，但较多囊肾和多囊肝少见。
- 24.02.06.02 [脾]畸胎瘤 [splenic] teratomas  
又称“脾皮样囊肿”。起源于原始胚胎细胞，在脾形成具有三种胚层组织的良性肿瘤。囊内可见皮肤、脂肪、软骨、骨骼和牙齿等三胚层衍化的各种组织，其中以外胚层所占比例最高。
- 24.02.06.03 [脾]炎性假瘤 [splenic] inflammatory pseudotumor;IPT  
脾内炎症细胞浸润伴组织坏死和纤维基质增殖的肿瘤样病变。浸润的炎症细胞主要有淋巴细胞、浆细胞和组织细胞等。
- 24.02.06.04 [脾]血管瘤 [splenic] hemangioma  
脾血管组织胚胎期发育异常所致的脾良性肿瘤。大多为海绵状血管瘤，也有毛细血管瘤和静脉性血管瘤。
- 24.02.06.04.01 [脾]海绵状血管瘤 [splenic] hemangioma cavernosum lienis  
发生于脾，由众多扩大的血管腔和衬有内皮细胞的血窦组成的海绵状异常血管团。是脾最常见的血管瘤，可引起脾破裂和血小板减少、贫血或出现消耗性凝血障碍。
- 24.02.06.04.02 [脾]毛细血管瘤 [splenic] capillary hemangioma  
发生于脾，由大量交织、扩张的毛细血管组成血管瘤样病变。
- 24.02.06.04.03 [脾]窦岸细胞血管瘤 littoral cell angioma;LCA  
起源于脾覆盖红髓窦腔内面窦岸细胞的血管性肿瘤。组织学上肿瘤由大小不等、互相吻合的血管性腔隙组成，腔隙被覆低柱状或立方内皮细胞，肿瘤细胞免疫表型 CD31 和 CD68 均阳性，具有上皮细胞和组织细胞的双重分化特征。
- 24.02.06.05 [脾]淋巴管瘤 [splenic] lymphangioma  
又称“淋巴水瘤”“脾海绵状淋巴管瘤”“脾囊性淋巴管瘤”。脾局部淋巴管发育异常、淋巴液引流受阻、淋巴管扩张而形成的囊性瘤样病变。属脾良性肿瘤，可分为单纯性淋巴管瘤、海绵状淋巴管瘤及囊性淋巴管瘤三型。
- 24.02.06.06 [脾]血管淋巴管瘤 [splenic] hemangiolympangioma  
脾内血管和淋巴管的先天性发育异常而形成的结节状瘤样病变。瘤体内可同时有血管和淋巴管两种成分，而在比例上可有所偏重。
- 24.02.06.07 [脾]错构瘤 [splenic] hamartoma  
又称“脾结节状增生”。脾正常组织在发育过程中出现错误的组合、排列，使脾正常成分组合比例发生混乱而导致的类瘤样畸形。为脾良性肿瘤，根据瘤内所含成分的相对多少可分为纤维为主型、血管为主型、淋巴组织为主型和混合型 4 种病理类型，大多为混合型。
- 24.02.06.08 [脾]原发性恶性淋巴瘤 primary lymphoma of spleen;PLS  
原发于脾淋巴组织的恶性肿瘤。以 B 细胞起源多见，少数起源于 T 淋巴细胞。诊断应具备以下条件：①6 个月内除脾或脾门外腹腔或其他部位淋巴结无肿瘤，②血象，骨髓象无白血病表现，③排除继发性脾淋巴瘤或脾病理检查不符合继发性淋巴瘤。
- 24.02.06.09 [脾]血管肉瘤 [splenic] angiosarcoma  
又称“脾血管内皮肉瘤 (hemangioendothelial sarcoma)”“恶性血管内皮瘤 (malignant hemangioendothelioma)”。起源于脾窦内皮细胞的恶性肿瘤。好发于 40 岁以上成年人，肿瘤生长迅速，可发生破裂、出血等并发症，临床表现为脾迅速增大伴左上腹疼痛，常广泛转移到肝、肺、骨和淋巴结，预后极差。
- 24.02.06.10 [脾]纤维肉瘤 [splenic] fibrosarcoma  
又称“原发性脾纤维肉瘤 (primary fibrosarcoma of spleen)”，“梭形细胞肉瘤”。起源于

脾成纤维细胞的恶性肿瘤。病理学表现为典型的纤维肉瘤的组织学形态，嗜银染色见瘤细胞间有较多网状纤维。临床除引起巨脾和易发生脾破裂外无特征性表现。

#### 24.02.07 其他

##### 24.02.07.01 慢性淤血性脾大 chronic hemorrhagic splenomegaly

各种原因引起的脾静脉回流障碍导致的慢性脾淤血肿大。常见于肝硬化、慢性充血性右心衰竭、慢性缩窄性心包炎等。

##### 24.02.07.02 脾功能低下 hyposplenism

未行脾切除者，因脾自身或全身性疾病所导致的脾功能减退或丧失。

##### 24.02.07.03 脾功能亢进 hypersplenism

简称“脾亢”。脾吞噬、破坏血细胞增多，导致外周血血小板、白细胞和红细胞计数显著降低的病理状态。多伴有脾大。可分为原发性脾功能亢进和继发性脾功能亢进。

###### 24.02.07.03.01 原发性脾功能亢进 primary hypersplenism

排除了继发因素，原因不明的脾肿大和一种或多种外周血细胞减少，而骨髓造血功能相应活跃，切脾后外周血细胞减少可缓解的临床综合征。

###### 24.02.07.03.02 继发性脾功能亢进 secondary hypersplenism

继发于多种疾病导致的脾肿大和外周血细胞减少，而骨髓造血细胞增生活跃，切脾后外周血细胞减少可缓解的临床综合征。常继发于全身感染性疾病、肝硬化、代谢、血液系统疾病等。

### 24.03 临床表现

#### 24.03.01 症状

##### 24.03.01.01 出血点 petechia

又称“瘀点”。直径不超过 2mm 的皮肤、黏膜出血。可见于全身各部位，尤以四肢和躯干下部为多见，常见于血小板减少和功能异常。

##### 24.03.01.02 紫癜 purpura

直径 3~5mm 的皮肤、黏膜出血。常见于血小板减少、血小板功能异常和血管壁缺陷。

##### 24.03.01.03 克尔征 Kehr sign

脾疾病引起的左肩牵涉痛。左膈神经的终末支经左膈下丛，再经脾胃韧带分布于脾，故有时脾疾病会引起左肩的牵涉痛。以德国外科医生汉斯·克尔 (Hans Kehr)命名。

#### 24.03.02 体征

##### 24.03.02.01 脾大 splenomegaly

脾大于正常体积范围的临床表现。正常情况下腹部一般触摸不到脾，如仰卧位或侧卧位能摸到脾边缘即可诊断。可以分三度，脾下极在左锁骨中线肋缘下 2cm 以内为轻度，2cm 到脐水平之间为中度，超过脐水平以下则为重度或称巨脾。

##### 24.03.02.02 巴兰斯征 Ballance sign

左侧卧时右腰呈鼓音，右侧卧时左腰呈浊音的体征。见于脾破裂左膈下、脾周积血时。以英国外科医生查尔斯·巴兰斯 (Charles Balance) 于 1898 年首先报道。

##### 24.03.02.03 膈神经压痛点试验 phrenic point test

又称“扎加塞尔征 (Saegesser sign)”。当横膈下面受到刺激时，在颈部压迫膈神经(锁骨上 2-4cm，胸锁乳突肌后缘)，可以引起同侧膈肌收缩和腹直肌外侧缘剧痛的征象。可见于脾破裂膈肌受刺激时。由瑞士医生马克斯·扎加塞尔 (Max Saegesser) 于 1938 年首次报道。

#### 24.03.03 特殊表现

#### 24.03.03.01 脾热 splenic fever

脾切除后持续 2~3 周，且排除各种感染性并发症的发热。发病机制不明，为自限性发热，一般不超过 39℃，多在 1 个月内自行消退，无需治疗。

#### 24.03.03.02 脾切除后脓毒症 postsplenectomy sepsis;PSS

又称“脾切除后暴发性感染”。全脾或部分脾切除后，无或脾功能低下并发的脓毒症感染。

#### 24.03.03.03 脾切除后凶险性感染 overwhelming postsplenectomy infection;OPSI

发生于脾切除术后严重感染性临床综合征。可发生于术后数周至数年，多见于术后 2~3 年内，儿童易发。典型症状是突然起病，畏寒、高热、恶心、呕吐、头痛、腹泻、乏力，继而烦躁不安，休克、昏迷，皮肤有出血斑点，DIC 和脓毒症。

### 24.04 诊断

#### 24.04.01 脾指数 splenic index;SI

脾长、宽、厚度相乘所得的数值。是反映脾大小的指标。可通过影像测量获得脾最大的上下径、前后径和左右径，三者厘米值相乘即可计算。

#### 24.04.02 骨髓穿刺术 bone marrow aspiration

在无菌操作条件下，穿刺胸骨、髂前上棘或髂后上棘等部位骨髓腔抽取骨髓液用于细胞形态学、免疫学、遗传学等检查的一种技术。

### 24.05 治疗

#### 24.05.01 介入治疗

##### 24.05.01.01 部分脾动脉栓塞术 partial splenic artery embolization;PSAE;PSE

又称“部分脾栓塞术”。选择性插管到脾动脉分支，注入栓塞剂栓塞部分脾组织（脾叶或脾段）的供血动脉致其梗死，达到非手术切除部分脾而保留剩余部分脾功能目的的介入治疗方法。

##### 24.05.01.03 脾射频消融术 splenic radiofrequency ablation

在超声或 CT 引导下经皮或开腹、腹腔镜直视下穿刺脾，利用射频电流使电极周围离子振荡、摩擦产热造成局部组织凝固性坏死，达到毁损脾组织目的的介入治疗方法。

##### 24.05.01.04 经皮脾无水酒精注射术 percutaneous ethanol injection of spleen

在超声或 CT 引导下经皮穿刺脾，多次适量注射无水酒精，造成脾组织凝固性坏死，达到损毁脾组织目的的介入治疗方法。

#### 24.05.02 手术治疗

##### 24.05.02.01 脾切除术 splenectomy

将脾完整切除的手术。

##### 24.05.02.02 部分脾切除术 partial splenectomy

规则性或不规则性切除部分脾组织的手术。

##### 24.05.02.02.01 节段性脾切除术 segmental splenectomy

依据脾血管分布规律，先行结扎处理脾病变部分的血管后，再行相应部分的脾叶、脾段、半脾或脾三段切除的手术。

##### 24.05.02.03 脾修补术 splenorrhaphy

对于较浅的脾破裂伤，进行局部缝合以获得止血、保脾效果的手术。

##### 24.05.02.04 [脾]网罩包裹术 [spleen] mesh wrapping

用可吸收材料编织的网罩包裹整个损伤的脾，将网口收紧打结后，原位对合脾裂口，以获

得止血、保留脾功能的手术。用于治疗重度脾破裂。

#### 24.05.02.05 脾动脉结扎术 splenic artery ligation

在不过分游离脾和保留脾侧支循环的情况下，结扎胰体尾上缘脾动脉主干，减少入脾血流的手术。

#### 24.05.02.06 脾移植 spleen transplantation

将同种脾细胞、组织或带血管全脾移植给自体或另一个体，以获取脾功能治疗相应疾病的手术。广义上讲包括自体脾移植和同种异体脾移植，前者分为自体脾组织片移植和自体带血管脾移植，后者分为同种带血管脾移植（包括尸体脾移植和亲属脾移植）、脾细胞输注移植和脾片移植。

##### 24.05.02.06.01 带血管脾移植 transplantation of spleen with vessels

取带主要血管的异体脾，植入受体腹腔并行血管吻合恢复供脾血液循环的手术。

##### 24.05.02.06.02 自体脾组织移植 transplantation of autogeneic splenic tissue

脾破裂行脾切除术后，为保留脾功能，将自体存活的脾切成薄组织片包裹于大网膜内，以达到保留脾功能目的的手术。

#### 24.05.02.07 脾细胞输注 spleen cell transfusion

又称“脾细胞移植”。同种健康供体脾制成细胞悬液，注入无脾受体体内，实现受体脾功能的治疗方法。

#### 24.05.02.08 自体脾血回输 autologous splenic blood transfusion

肝硬化门静脉高压脾功能亢进行脾切除时，先在脾门处结扎脾动脉，然后轻压脾，使肿大脾内瘀滞的血液回输进入体循环，从而使脾变小，减少血液丢失的方法。

## 25 血管外科

### 25.01 形态生理学

#### 25.01.01 解剖学

##### 25.01.01.01 血管 blood vessel

血液流通的管道。可分为动脉、静脉和毛细血管3种，由此联结成循环系统，在心脏的动力下实现血液循环。

##### 25.01.01.02 动脉 artery

运送血液离心的管道。最后移行为毛细血管。根据结构及功能的不同可分为大动脉、中动脉、小动脉及微动脉。

##### 25.01.01.03 大动脉 large artery

又称“弹性动脉(elastic artery)”。管壁的中膜有多层弹性膜和大量弹性纤维，平滑肌纤维较少。

##### 25.01.01.04 小动脉 small artery

管径0.3-1mm的动脉。属于肌性动脉，其管壁的平滑肌较发达，可在神经体液调节下收缩或舒张，以改变管腔和大小，影响局部血流阻力。

##### 25.01.01.05 主动脉 aorta

体循环的动脉主干。由左心室发出，先斜向右上，再弯向左后，沿脊柱左前方下行，穿膈的主动脉裂孔入腹腔，至第4腰椎下缘处分为左、右髂总动脉。依其行程分为升主动脉、主动脉弓和降主动脉。

##### 25.01.01.06 升主动脉 ascending aorta

发自左心室向右前上方走行的主动脉节段。位于肺动脉干与上腔静脉之间，在右侧第2胸肋关节后方向左后返折为主动脉弓。其根部发出左、右冠状动脉。

**25.01.01.07 主动脉弓 aortic arch**

升主动脉自右侧第2胸肋关节后方弓形向上弯曲的延续部分。跨过左肺根，至第4胸椎体下缘移行为胸主动脉。其前方有胸骨，后方有气管和食管。

**25.01.01.08 主动脉峡部 aortic isthmus**

主动脉弓位于动脉导管开口的部分。主动脉缩窄、主动脉顿挫伤即常在此段发生。

**25.01.01.09 降主动脉 descending aorta**

主动脉弓延续至髂总动脉分叉处的部分。其以膈的主动脉裂孔为界，分为胸主动脉和腹主动脉。

**25.01.01.10 胸主动脉 thoracic aorta**

降主动脉的胸部段。在第4胸椎下缘由主动脉弓延续而来，沿脊柱左侧下行，至第7胸椎平面以下逐渐沿中线走行于脊柱前方，于第12胸椎处穿膈的主动脉裂孔而移行为腹主动脉。其分支有壁支和脏支两类。

**25.01.01.11 腹主动脉 abdominal aorta**

降主动脉的腹部段。为胸主动脉的延续。在第12胸椎体下缘前方，经膈的主动脉裂孔进入腹膜后隙，沿脊柱左前方下行，在第4腰椎体下缘高度分为左、右髂总动脉。其分支包括壁支和脏支。

**25.01.01.12 头臂干 brachiocephalic trunk**

又称“无名动脉(innominate artery)”。主动脉弓凸侧自右向左发出的第一分支。为一粗短干，向右上方斜行至右胸锁关节后方分为右颈总动脉和右锁骨下动脉。

**25.01.01.13 锁骨下动脉 subclavian artery**

颈根部的两条较大动脉干。左侧发自主动脉弓，右侧发自头臂干动脉。

**25.01.01.14 腋动脉 axillary artery**

锁骨下动脉的延续。从第1肋的外侧缘至大圆肌的下缘，以胸小肌为界分为3段。

**25.01.01.15 肱动脉 brachial artery**

腋动脉的直接延续。从大圆肌下缘至肘窝，分为桡、尺动脉两终支。

**25.01.01.16 尺动脉 ulnar artery**

肱动脉的两个终支之一。沿前臂尺侧浅层肌的深面下行至腕部。

**25.01.01.17 桡动脉 radial artery**

肱动脉的两个终支之一。在肘窝部发自肱动脉，于前臂前面外侧下行至腕部。

**25.01.01.18 颈动脉 carotid artery**

颈总动脉、颈内动脉和颈外动脉的总称。

**25.01.01.19 颈总动脉 common carotid artery**

头颈部主要动脉干。右侧起自头臂干，左侧起自主动脉弓。两侧颈总动脉均经过胸锁关节的后方，在胸锁乳突肌深面向上，至平对甲状软骨上缘处，分为颈内动脉和颈外动脉。

**25.01.01.20 颈内动脉 internal carotid artery**

颈总动脉的终末分支动脉之一。是供应脑和视器血流的主要动脉。起自颈总动脉，发出后先在颈外动脉的后外侧，后转向后内侧上行至颅底，经颈动脉管入颅腔。

**25.01.01.21 颈外动脉 external carotid artery**

颈总动脉的终末分支动脉之一。起自颈总动脉，发出后先在颈内动脉的内侧，后经其前方向上外走行。在下颌颈处分为颞浅动脉和上颌动脉两个终支。主要分支有甲状腺上动脉、舌动脉、面动脉、颞浅动脉、上颌动脉、枕动脉、耳后动脉、咽升动脉。

**25.01.01.22 颈动脉窦 carotid sinus**

颈总动脉末端与颈内动脉起始处的膨大部分。窦壁的外膜内含有丰富的神经末梢，是一种压力感受器。当血压升高时，窦壁扩张，刺激此处感受器，可反射性的引起心跳减慢，血压下降。

#### 25.01.01.23 颈动脉体 carotid body

位于颈总动脉分叉处后方的一扁椭圆形小体。是一种化学感受器，能感受血液中二氧化碳分压的变化，当血液中二氧化碳分压升高时，可反射性的引起呼吸加深、加快。

#### 25.01.01.24 颞浅动脉 superficial temporal artery

颈外动脉两个终支之一。经耳廓前上方行至颞浅部。分支分布于额、颞、顶部软组织和眼轮匝肌。

#### 25.01.01.25 椎动脉 vertebral artery

供应脑和脊髓血供的重要动脉之一。起自锁骨下动脉，向上穿第6至第1颈椎横突孔，经枕骨大孔进入颅腔，在脑桥与延髓交界处腹侧面，左、右椎动脉汇合成一条基底动脉。

#### 25.01.01.25.01 脊髓前动脉 anterior spinal artery

由左右椎动脉的颅外支汇合而成的动脉。沿脊髓前面下行，沿途接受根动脉的血液，供应脊髓前索的运动神经元和神经。

#### 25.01.01.26 基底动脉 basilar artery

由左、右椎动脉通过枕骨大孔进入颅腔后，在脑桥与延髓交界处腹侧面汇合而成的动脉。基底动脉沿脑桥腹侧的基底沟上行，至脑桥上缘分为左、右大脑后动脉两大终支。

#### 25.01.01.27 脑动脉 cerebral artery

供应脑部血供的动脉的统称。来源于颈内动脉和椎动脉。可将脑的动脉分为颈内动脉系统和椎-基底动脉系统。

#### 25.01.01.28 大脑前动脉 anterior cerebral artery

颈内动脉较小的终支。在大脑外侧裂内侧端，正对前穿质处由颈内动脉发出，在视神经上方水平向前内到大脑纵裂，通过前交通动脉与对侧大脑前动脉相连。供应整个额叶前端、额叶、顶叶内侧面及额顶叶上外侧凸面的狭长区。

#### 25.01.01.29 大脑中动脉 middle cerebral artery

颈内动脉的最大终末支。走行于大脑半球外侧沟，在岛叶表面向后上走行，发出分支到岛叶和邻近的大脑半球背外侧面。

#### 25.01.01.30 大脑后动脉 posterior cerebral artery

基底动脉末端的两个分支。在脑桥上缘由基底动脉末端向两侧分出，其与小脑上动脉之间有动眼神经和滑车神经穿过，供应颞叶底面和枕叶内侧面。

#### 25.01.01.31 大脑动脉环 cerebral arterial circle

又称“威利斯环(circle of Willis)”。由大脑前动脉、颈内动脉、大脑后动脉及前、后交通动脉连接形成的动脉环。位于脑底部。英国医生托马斯·威利斯(Thomas Willis)于1664年首次描述。

#### 25.01.01.32 肺动脉 pulmonary artery

又称“肺动脉干(pulmonary trunk)”。一根起于右心室的动脉圆锥的短粗的动脉干。在主动脉根部的前方，向左上后方斜行，在主动脉弓下方分为左、右支，经肺门入肺。

#### 25.01.01.33 胸廓内动脉 internal thoracic artery

又称“内乳动脉”。胸前壁内面的一对动脉干。在与椎动脉起始处相对的位置起自锁骨下动脉下缘，沿胸骨外侧下降，至第6肋软骨深面分为膈肌动脉和腹壁上动脉两终支。

#### 25.01.01.34 肋间动脉 intercostal artery

胸降主动脉的壁支，走行于肋间、输出氧合血的动脉。为节段性、对称性分支动脉，除第1、2肋间动脉来自锁骨下动脉的分支肋颈干外，其余9对肋间动脉和1对肋下动脉均发



自胸主动脉。在肋间隙后部，行于胸内筋膜与肋间内膜之间，并紧贴肋沟前行。至腋前线以前则在相应肋骨下缘下方，肋间内肌与胸内筋膜之间走行。

#### 25.01.01.35 腰动脉 lumbar artery

腹主动脉的壁支。共4对，自腹主动脉的后面水平发出，循第1~4腰椎体的前面及侧面进入腰大肌与腰方肌的后方，再前进转入腹肌之间，分支供应腰部和腹侧壁的肌肉和皮肤。并分支进入椎管营养脊髓和脊髓膜。

#### 25.01.01.36 肾动脉 renal artery

供应肾脏的腹主动脉一级分支动脉。分左右两支，约在第1~2腰椎间盘的高度发自腹主动脉，横行向外经肾门入肾，进入肾门之前发出肾上腺下动脉。

#### 25.01.01.37 髂总动脉 common iliac artery

腹主动脉下端的主要分支。在第四腰椎体水平分为左、右髂总动脉，是主动脉主干的延续，沿腰大肌内侧下行，在骶髂关节处分为髂内动脉和髂外动脉。

#### 25.01.01.38 髂外动脉 external iliac artery

髂外动脉是髂总动脉发出的两大分支之一。沿腰大肌内侧缘下行至腹股沟韧带中点，经血管腔隙至股前部，移行为股动脉。

#### 25.01.01.39 髂内动脉 internal iliac artery

髂总动脉在骶髂关节前方发出的一短干动脉。左右对称各一支。沿盆腔侧壁下行，分支分布范围包括盆内脏器以及盆部的肌肉。

#### 25.01.01.40 股动脉 femoral artery

在腹股沟韧带中点深部续于髂外动脉的一段动脉。在股三角内下行进入收肌管，穿收肌腱裂孔至腘窝，移行为腘动脉。

#### 25.01.01.41 股浅动脉 superficial femoral artery

股总动脉主干发出股深动脉后延续所成的动脉。

#### 25.01.01.42 股深动脉 profunda femoris artery; deep femoral artery; deep artery of the thigh

股总动脉最大分支，在腹股沟韧带中点下方3-5cm处起源于股动脉的后外侧，行于长收肌和大收肌之间，沿途发出旋股内、外侧动脉、数条穿动脉及肌支，同时参与髋周围及膝关节动脉网的组成。

#### 25.01.01.43 腘动脉 popliteal artery

股动脉穿收肌腱裂孔向下后外至腘窝的动脉。多在腘肌下缘上方分为胫前动脉和胫腓干两终支。

#### 25.01.01.44 胫前动脉 anterior tibial artery

自腘动脉发出的动脉。穿小腿骨间膜上端的裂孔至小腿前面，在小腿前群肌之间下降至踝关节前方移行为足背动脉。

#### 25.01.01.45 胫腓干 tibiofibular trunk

腘动脉发出胫前动脉后的一段延续的动脉。下行一段后发出腓动脉和胫后动脉。

#### 25.01.01.46 胫后动脉 posterior tibial artery

在腘肌的下缘续于胫腓干的动脉。在小腿后面浅、深层肌之间下降，经内踝后方转至足底，分为足底内侧动脉和足底外侧动脉。

#### 25.01.01.47 腓动脉 peroneal artery; fibular artery

起源于胫腓干，沿腓骨内侧下行，分支营养邻近诸肌和胫腓骨的动脉。

#### 25.01.01.48 足背动脉 dorsal artery of foot; dorsalis pedis artery

胫前动脉在足部直接延续的动脉。经踇长伸肌腱和趾长伸肌腱之间前行，至第1跖骨间隙的近侧，发出第1跖背动脉和足底深支两终支

#### 25.01.01.49 食管后右锁骨下动脉 retroesophageal right subclavian artery

又称“迷走右锁骨下动脉”。右锁骨下动脉开口于左锁骨下动脉远端，途经气管和食管后方到达右上肢的主动脉弓的解剖变异。

25.01.01.50 右位主动脉弓 right aortic arch

主动脉弓位于身体中线右侧的解剖变异。

25.01.01.51 牛型主动脉弓 bovine aortic arch

左颈总动脉从头臂干发出的主动脉弓的解剖变异。

25.01.01.52 永存坐骨动脉 persistent sciatic artery

因髂股动脉未能发育，坐骨动脉系统持续存在且成为大腿的主要供血系统的解剖变异。

25.01.01.53 主动脉弓分型 aortic arch anatomy classification

一种用于评估入路途径对颈动脉介入手术的影响而提出的分型方法。根据无名动脉开口到主动脉弓顶的垂直距离的不同，将主动脉弓部形态分成三型。

25.01.01.53.01 I型主动脉弓 type I aortic arch

主动脉弓顶切线到头臂干起始部的距离等于或小于头臂干宽度的主动脉弓。

25.01.01.53.02 II型主动脉弓 type II aortic arch

主动脉弓顶切线到头臂干起始部的距离等于1-2倍头臂干的宽度的主动脉弓。

25.01.01.53.03 III型主动脉弓 type III aortic arch

主动脉弓顶切线到头臂干起始部的距离等于3倍或以上头臂干宽度的主动脉弓。

25.01.01.54 静脉 vein

导血回心的血管。起始于毛细血管的静脉端，在回心过程中逐渐汇合成中静脉、大静脉，最后注入心房。静脉管壁较薄，弹性小，管腔大，血液在静脉内流动缓慢。可分为肺循环的静脉和体循环的静脉两大部分。

25.01.01.55 小静脉 small vein

管径在0.5~1mm的小静脉。起于毛细血管，在回心过程中逐渐汇合成中静脉、大静脉，最后注入右心房。

25.01.01.56 上腔静脉 superior vena cava

在右侧第一胸肋结合处后方由左、右头臂静脉汇合而成的粗短静脉干。沿升主动脉右侧下行，至第三胸肋关节下缘处注入右心房的上部。

25.01.01.57 下腔静脉 inferior vena cava

在第五腰椎体前面，由左、右髂总静脉汇合成的大血管。沿腹主动脉的右侧上行，经肝的腔静脉沟向上，穿过膈的腔静脉孔，进入胸腔。最后穿经纤维心包注入右心房。

25.01.01.58 头臂静脉 brachiocephalic vein

又称“无名静脉（innominate vein）”。由同侧的颈内静脉和锁骨下静脉在胸锁关节后方汇合而成的静脉，左右成对。汇合处所成的夹角称为静脉角，位于胸锁关节水平，斜跨主动脉弓上缘及主动脉弓三大分支根部的前方。

25.01.01.59 锁骨下静脉 subclavian vein

腋静脉的直接延续。向内行在胸锁关节后方与颈内静脉汇合成头臂静脉。

25.01.01.60 腋静脉 axillary vein

在大圆肌下缘由肱静脉内侧支延续而成的静脉。至第一肋外缘移行于锁骨下静脉。

25.01.01.61 肘正中静脉 median cubital vein

在肘窝的稍下方，自头静脉发出斜向内上方至贵要静脉的一条交通支。此静脉还接受深静脉的交通支，故虽位于皮下，但较固定，临床上常在此处做静脉注射。

25.01.01.62 贵要静脉 basilic vein

起自手背静脉网尺侧，在上肢尺侧皮下组织中上行，约至臂的中点稍下方穿深筋膜至深部，注入肱静脉的静脉。

- 25.01.01.63 头静脉 cephalic vein  
起自手背静脉网桡侧,沿前臂前外侧上升,经肘窝外侧至臂前区,沿肱二头肌外侧沟上升,经三角胸大肌间沟穿锁胸筋膜注入腋静脉或锁骨下静脉的静脉。
- 25.01.01.64 颈内静脉 internal jugular vein  
自颈静脉孔处续于乙状窦的静脉。在颈动脉鞘内沿颈内动脉和颈总动脉的外侧下行,至胸锁关节的后方与锁骨下静脉汇合成头臂静脉。收集脑部、面部及颈部大部分区域的静脉血。
- 25.01.01.65 颈外静脉 external jugular vein  
在耳下方由下颌后静脉后支和耳后静脉、枕静脉汇合而成的静脉。是颈部最大的浅静脉,于胸锁乳突浅面斜向下后行,在锁骨上方穿深筋膜注入锁骨下静脉或静脉角。
- 25.01.01.66 肺静脉 pulmonary vein  
从肺运回含氧高的动脉血入左心房的大血管。属支源于肺泡周围的毛细血管网,由细小的静脉汇合成较大的静脉,左右肺各两条,即右上、下肺静脉,左上、下肺静脉。
- 25.01.01.67 肾静脉 renal vein  
在肾门附近由肾内 2~3 个属支汇合而成的静脉。于肾动脉前方行向内侧,以直角注入下腔静脉。左肾静脉跨越腹主动脉前面注入下腔静脉,较右肾静脉长,并接受左肾上腺静脉与睾丸或卵巢静脉。
- 25.01.01.68 生殖静脉 gonadal vein  
又称“性腺静脉”。将来自性腺的低氧血引流至心脏的静脉。女性的为卵巢静脉,男性的为精索静脉。左侧生殖静脉汇入左侧肾静脉,右侧直接汇入下腔静脉。
- 25.01.01.68.01 卵巢静脉 ovarian vein  
自卵巢静脉丛,经卵巢悬韧带两层间,再经髂外动脉表面,先合为两条,继而合为一条与卵巢动脉伴行上行的静脉。左侧汇入左肾静脉,右侧汇入下腔静脉。
- 25.01.01.68.02 精索静脉 spermatic vein  
走行于精索的一组静脉。由精索内静脉、精索外静脉及输精管静脉组成。这些静脉在阴囊内相互交通、盘曲,形成精索静脉丛。左侧汇入左肾静脉,右侧汇入下腔静脉。
- 25.01.01.69 髂总静脉 common iliac vein  
由髂外静脉和髂内静脉在骶髂关节的前方汇合组成的静脉。
- 25.01.01.70 髂外静脉 external iliac vein  
股静脉延续而成的静脉。右髂外静脉初居动脉的内侧,向上逐渐转至动脉的背侧;左髂外静脉均在动脉的内侧,至骶髂关节的前方与髂内静脉汇合成髂总静脉。
- 25.01.01.71 髂内静脉 internal iliac vein  
在坐骨大孔稍上方由盆部的静脉汇合形成的静脉。位于髂内动脉的后内侧,在骶髂关节前方与髂外静脉汇合成髂总静脉。其属支与动脉伴行,有壁支和脏支两种。
- 25.01.01.72 股静脉 femoral vein  
股动脉的伴行静脉。由腓静脉在收肌管裂孔处移行而成,经腹股沟韧带后方、股动脉内侧移行为髂外静脉。
- 25.01.01.73 股深静脉 deep femoral vein  
股深动脉的伴行静脉。通常为两条。
- 25.01.01.74 股浅静脉 superficial femoral vein  
又称“收肌管静脉”。内收肌裂孔与股深静脉汇入股静脉点之间的一段股静脉。走行穿过收肌管。
- 25.01.01.75 腓静脉 popliteal vein  
位于腓动脉与胫神经之间,由胫前静脉与胫后静脉合成的静脉。穿收肌腱裂孔后移行为股静脉。

- 25.01.01.76 胫前静脉 anterior tibial vein  
胫前动脉伴行的静脉。穿小腿骨间膜向后与胫后静脉汇合成腓静脉。
- 25.01.01.77 胫后静脉 posterior tibial vein  
胫后动脉的伴行静脉。由足底内、外侧静脉汇合而成，至小腿与同名动脉伴行，向上与胫前静脉合成腓静脉。
- 25.01.01.78 腓静脉 peroneal vein  
：胫后静脉的属支。腓动脉的伴行静脉。
- 25.01.01.79 大隐静脉 great saphenous vein  
又称“长隐静脉”。全身最长的浅静脉。起于足背静脉弓内侧，经内踝前方，沿小腿内侧上行，经过膝关节内后方，沿大腿内侧转至大腿前面上行，于耻骨结节下外方 3~4cm 处，穿过阔筋膜的隐静脉裂孔注入股静脉。
- 25.01.01.80 小隐静脉 small saphenous vein  
始于足背静脉弓外侧缘，在小腿后面浅筋膜中上行至腓窝，注入腓静脉的浅静脉。
- 25.01.01.81 双下腔静脉 duplication of inferior vena cava  
在肾静脉以下，有两条左右对称的下腔静脉的变异。
- 25.01.01.82 左下腔静脉 left-sided inferior vena cava  
由左右髂总静脉于腰椎左侧前方汇合而成，伴行于腹主动脉左侧的下腔静脉变异。
- 25.01.01.83 静脉瓣 venous valve  
静脉壁内膜向管腔突出而成的半月形囊袋状薄膜。一般两个瓣膜构成一组，向心脏方向开放。
- 25.01.01.84 正中弓状韧带 median arcuate ligament  
简称“中弓韧带”。连接两侧膈肌脚的纤维韧带。构成主动脉裂孔的前缘。通常位于腹腔干上方，少数情况下压迫腹腔干，严重的可引起临床症状，称为正中弓状韧带综合征。
- 25.01.01.85 淋巴管 lymphatic vessel  
由毛细淋巴管汇合而成的淋巴液输送管道。其形态结构与静脉相似，但管径较细，管壁较薄，瓣膜较多且发达，外形呈串珠状。分为深、浅两组，深、浅淋巴管之间富含交通支。
- 25.01.01.86 毛细淋巴管 lymphatic capillary  
淋巴管中最细小的并有较大通透性的管道。可将组织间隙中的液体吸收进来，并经淋巴管和淋巴导管送入大静脉的血流中。
- 25.01.01.87 淋巴干 lymphatic trunks  
由淋巴管汇合而成的淋巴管道。共有 9 条：左、右颈干收集头颈部的淋巴；左、右锁骨下干收集上肢的淋巴；左、右支气管纵隔干收集胸部的淋巴；左、右腰干收集下肢、盆部及腹部成对脏器的淋巴；肠干不成对，收集腹部不成对脏器的淋巴。
- 25.01.01.88 淋巴导管 lymphatic duct  
由淋巴干汇合而成的大淋巴管道。包括右淋巴导管和胸导管。
- 25.01.01.89 胸导管 thoracic duct  
全身最大的淋巴管道。在第 1 腰椎前方由左、右腰干和肠干汇合而成，注入左静脉角，引流下肢、盆部、腹部、左上肢、左胸部和左头颈部淋巴，约占全身 3/4。
- 25.01.01.90 右淋巴导管 right lymphatic duct  
由右颈干、右锁骨下干和右支气管纵隔干汇合而成的淋巴管道。注入右静脉角，引流右侧上半身的淋巴，约占全身的 1/4。
- 25.01.01.91 乳糜池 cisterna chyli  
胸导管起始段的膨大部分。位于第 11 胸椎和第 1 腰椎之间，接收左、右腰干和肠干汇集来的淋巴。

#### 25.01.01.92 淋巴结 lymph node

淋巴引流过程中起过滤作用和产生免疫应答的外周淋巴器官。呈豆形或椭圆形，外层有纤维组织包膜，内部分皮质及髓质；输入淋巴管经淋巴门进入淋巴结，经淋巴窦至多支输出淋巴管。

#### 25.01.01.93 淋巴液 lymph fluid

在淋巴管内流动的透明无色液体。主要成分是组织间液和不能被毛细血管吸收的物质。部分淋巴液含蛋白质、脂质成分，呈半透明乳白色。

#### 25.01.02 组织胚胎学

##### 25.01.02.01 血管内膜 tunica intima

血管的内层。由内皮细胞及其周围的纵行弹性纤维与结缔组织构成。分为内皮、内皮下层和内弹性膜三层。

##### 25.01.02.02 血管中膜 tunica media

从内弹性膜延伸到外膜的一层结构。由弹性膜、平滑肌纤维和结缔组织构成。

##### 25.01.02.03 血管外膜 tunica adventitia

从外弹性层延伸到血管边界的一层结构。由疏松结缔组织构成，较大血管的外膜结缔组织中还含有血管、淋巴管和神经，其分支伸入中膜。

##### 25.01.02.04 内皮细胞 endothelial cell

血管壁结构中形成管腔并与血液接触的一层细胞。对维持血管壁内膜的完整性起重要作用，其细胞膜存在多种蛋白类和多糖类功能位点，具备与血液成分进行配子配体反应、免疫识别与应答、物质转运、凝血与纤溶的启动与进程控制、炎症细胞的激活、各种分子信号的转导等功能。

##### 25.01.02.05 内皮祖细胞 endothelial progenitor cell

又称“成血管细胞”。血管内皮细胞的前体细胞。在生理或病理因素刺激下，可从骨髓动员到外周血参与损伤血管的修复。

#### 25.01.03 生理学

##### 25.01.03.01 血管发生 vasculogenesis

胚胎时期成血管细胞聚集、分化、重组形成新血管的过程。

##### 25.01.03.02 脊髓灌注 spinal cord perfusion

脊髓的血液供应。其灌注量取决于脊髓供血动脉灌注压以及脑脊液压力，脊髓供血动脉灌注压等于平均动脉压与脑脊液压力之差。

##### 25.01.03.03 侧支循环 collateral circulation

又称“代偿性循环”。机体某一局部的主要血管的血流受阻后，病变血管主干近侧分支和远侧分支之间形成的吻合支血管扩张形成的旁路。

#### 25.01.04 病理学

##### 25.01.04.01 动脉粥样硬化 atherosclerosis

由于脂质、巨噬细胞、T 淋巴细胞、细胞外基质、钙和坏死碎片聚集而导致的动脉壁增厚。是冠心病、脑梗死、外周血管病的主要病因。

##### 25.01.04.02 斑块 plaque

动脉壁上沉积的脂质及继发变化，突入动脉腔内引起管腔狭窄的病变。是动脉粥样硬化最具特征性病变。

##### 25.01.04.03 血栓形成 thrombosis

血管内血液停止流动而凝固的病理现象。与管壁损伤、血流淤滞、血液成分异常等三大类因素有关。可以根据发生的部位分为动脉血栓、静脉血栓和微血栓。也可以按照病理学分类分为血小板血栓、红细胞血栓、纤维蛋白血栓和混合血栓。

- 25.01.04.03.01 凝血激活 coagulation activation  
一系列酶原在内源性凝血和外源性凝血途径中的激活,最终促使凝血酶原生成凝血酶的病理生理过程。是凝血级联反应过程的启动。后续反应即为血栓形成。
- 25.01.04.03.02 血栓溶解 thrombolysis  
固体形态的血栓在纤维蛋白溶解酶以及其他多种物质作用下碎裂溶解的过程。
- 25.01.04.03.02.01 纤维蛋白溶酶原 plasminogen; profibrinolysin  
简称“纤溶酶原”。血液中纤溶酶的无活性前体。被组织型纤溶酶原激活物等转化为纤溶酶后,可降解纤维蛋白、纤维蛋白原等,从而溶解血栓。
- 25.01.04.04 栓塞 embolism  
在循环血液中出现不溶于血液的异常物质,随血流运行阻塞血管腔的病理现象。
- 25.01.04.05 内皮细胞损伤 endothelial cell injury  
由于缺血/再灌注损伤和急性全身性炎症反应等原因造成的血管内皮细胞功能受损的病理现象。
- 25.01.04.06 内膜增生 intimal hyperplasia  
动脉内膜发生血管平滑肌细胞的异常移行和增殖,伴随细胞外结缔组织的沉积和再塑形的病理现象。
- 25.01.04.07 动脉内膜炎 endarteritis; endoarteritis  
一种反应局限于动脉内膜,造成血管血栓闭塞的炎症反应。常导致血栓闭塞性脉管炎的发生。
- 25.01.04.08 囊状中层坏死 cystic medial necrosis  
又称“囊性中层变性”。主动脉壁中的胶原蛋白、弹性蛋白和平滑肌细胞等组成部分,因年龄增长而被分解并被嗜碱性基质所替代的病理现象。
- 25.01.04.09 平滑肌纤维化 smooth muscle fibrosis  
各种原因导致血管壁中层的平滑肌细胞之间纤维组织过度增生,最终导致动脉中层坏死的病理现象。
- 25.01.04.10 动脉痉挛 arterial spasm  
由于动脉血管壁平滑肌强烈收缩,使管腔狭窄甚至完全闭塞,最终导致血流量减少、局部肢体或组织缺血的病理现象。
- 25.01.04.11 动脉瘤样退变 aneurysmal degeneration  
由于动脉壁后天性病理改变引起局部薄弱、张力减退,动脉壁在血流不断冲击下所形成永久性异常扩张或膨出的病理现象。
- 25.01.04.11.01 真性动脉瘤 true aneurysm  
瘤壁完整、保留血管壁各层结构的动脉瘤。可以发生在动脉系统的任何部位。
- 25.01.04.11.02 假性动脉瘤 pseudoaneurysm  
血液自动脉壁破口溢出,但被外膜或血管周围软组织所包裹形成的局限性血肿。多由于创伤所致。
- 25.01.04.11.03 夹层动脉瘤 dissecting aneurysm  
动脉夹层和动脉瘤合并发生的血管病变。动脉内膜和中膜发生病理改变后,血液进入到动脉壁内,使动脉壁形成假腔,并呈瘤样膨大。
- 25.01.04.11.03.01 [夹层]第一破口 [dissection] primary entry tear  
主动脉夹层初始的内膜裂口。血液经由此渗入管壁并分开其中膜层而形成假腔。往往位于夹层近心端,与患者疼痛起始的位置相对应。
- 25.01.04.11.03.02 [夹层]内膜片 [dissection] intima flap  
主动脉形成夹层后真假腔之间撕裂的血管壁组织片。

- 25.01.04.11.03.03 [夹层]假腔 [dissection] false lumen  
主动脉内膜层与中膜层剥离后产生的撕裂腔。
- 25.01.04.11.03.04 [夹层]真腔 [dissection] true lumen  
主动脉内膜层与中膜层剥离后的原主动脉腔。
- 25.01.04.12 静脉曲张 varicose vein  
因各种病因导致静脉纵向上延长、径向上扩张,形成粗大且蜿蜒迂曲形态为特征的静脉系统常见疾病。最常见于下肢。静脉高压导致静脉淤滞、静脉内皮细胞炎症,是静脉曲张的病理生理机制。
- 25.01.04.13 静脉扩张 venectasia  
静脉超过了正常的管径,出现迂曲、扩张的病理现象。通常因静脉瓣膜的返流、静脉内血液的淤滞、流动慢、静脉内压力升高导致。
- 25.01.04.14 静脉壁重塑 venous wall remodeling  
在静脉高压状态、老龄或静脉血栓时,静脉壁产生内膜增厚、中膜结缔组织增生、纵向和环状肌肉细胞肥大、有时尚有新生的纵向肌肉细胞形成等结构改变致静脉管壁增厚与管腔扩大的病理生理过程。
- 25.01.04.15 微循环功能异常 microcirculation dysfunction  
微动脉和微静脉之间的血液循环,即血液与组织细胞进行物质交换功能的异常。
- 25.01.04.16 浅静脉瓣膜功能不全 superficial venous valve insufficiency  
因先天发育不良、静脉炎症或血栓后遗症所致浅静脉瓣膜破坏,产生一系列临床症状的病变。常见病因为先天性瓣膜发育缺陷、应力性撑扯和损坏、瓣膜结构变性和损伤等。
- 25.01.04.17 下肢静脉高压 lower extremity venous hypertension  
各种原因造成下肢静脉内血液回流障碍导致下肢静脉压力增高的病理状态。也是下肢静脉曲张产生的根本原因。
- 25.01.04.18 静脉回流障碍 venous reflux disorder  
体循环中的血液经输送管道回右心房的过程受阻,导致组织或器官静脉血流瘀滞、体循环淤血的病理现象。
- 25.01.04.19 腓肠肌泵功能不全 gastrocnemius pump insufficiency  
各种原因导致小腿腓肠肌萎缩或收缩力量减弱,从而造成其肌肉泵出下肢静脉血的功能下降的病理现象。
- 25.01.04.20 盗血综合征 steal syndrome  
当人体内某一动脉发生狭窄或闭塞后,它远端的压力明显下降,就会产生“虹吸”作用,通过动脉血管的侧支从附近血管“窃取”血液,从而使邻近血管的供血区出现供血不足的一系列临床症状的综合征。

## 25.02 疾病及分类

### 25.02.01 动脉性疾病

#### 25.02.01.01 动脉瘤 aneurysm

动脉呈局部或弥散性异常扩张,异常扩张段大于邻近正常动脉血管管径 50%以上的疾病。主要由动脉中层受损,弹性纤维断裂,并被纤维瘢痕组织替代,在血流冲击或压力作用下病变段血管逐渐膨大引起。

##### 25.02.01.01.01 主动脉瘤 aortic aneurysm

主动脉局部或弥散性异常扩张,异常扩张段大于邻近正常主动脉管径 50%以上的疾病。

##### 25.02.01.01.01.01 主动脉根部扩张 aortic root dilation

各种病因引起的主动脉根部增宽伴（或不伴）有主动脉瓣关闭不全的一组疾病。

25.02.01.01.01.02 主动脉弓部动脉瘤 aortic arch aneurysm

主动脉弓局部或弥散性异常扩张,异常扩张段大于邻近正常主动脉管径 50%以上的疾病。

25.02.01.01.01.03 胸主动脉瘤 thoracic aortic aneurysm, TAA

胸主动脉局部或弥散性异常扩张,异常扩张段大于邻近正常主动脉管径 50%以上的疾病。

25.02.01.01.01.04 腹主动脉瘤 abdominal aortic aneurysm, AAA

腹主动脉局部或弥散性异常扩张,异常扩张段大于邻近正常主动脉管径 50%以上的疾病。

25.02.01.01.01.04.01 肾周腹主动脉瘤 perirenal abdominal aortic aneurysm

近肾和肾上型的腹主动脉瘤的统称。

25.02.01.01.01.04.01.01 近肾腹主动脉瘤 juxtarenal abdominal aortic aneurysm, JAAA

瘤体扩张的起始位置距离最低肾动脉之间的相对正常的腹主动脉（瘤颈）长度小于 1.5cm 的腹主动脉瘤。

25.02.01.01.01.04.01.02 肾上腹主动脉瘤 suprarenal abdominal aortic aneurysm

瘤体累及肾动脉以上水平的腹主动脉瘤。

25.02.01.01.01.04.02 胸腹主动脉瘤 thoracoabdominal aortic aneurysm, TAAA

瘤体累及范围由降胸主动脉延伸到膈肌以下的主动脉瘤。

25.02.01.01.01.04.02.01 [胸腹主动脉瘤]克劳福德分型 [thoracoabdominal aortic aneurysm] Crawford classification

胸腹主动脉瘤分型标准之一。共分为 5 型。I 型：累及降主动脉全长直至腹主动脉上段；II 型：累及降主动脉全长及全部或大部分腹主动脉；III 型：累及部分胸主动脉并延伸至大部分腹主动脉；IV 型：仅累及腹主动脉（部分或全部腹主动脉，包括各内脏动脉分支或肾动脉）；V 型：累及部分胸主动脉并延伸至腹主动脉上段。由美国医生克劳福德（Crawford）于 1986 年报道。

25.02.01.01.02 退行性动脉瘤 degenerative aneurysm

由于衰老等致病因素缓慢积累，导致动脉结构慢性破坏而形成的动脉瘤。

25.02.01.01.03 先天性动脉瘤 congenital aneurysm

先天性原因所致动脉管壁薄弱而形成的动脉瘤。

25.02.01.01.03.01 主动脉缩窄 coarctation of aorta, CoA

先天性主动脉局限性短段管腔狭窄或闭塞导致的主动脉血流障碍，造成供血区域组织缺血性疾病。缩窄通常位于主动脉峡部，少数位于主动脉弓、胸主动脉甚至腹主动脉。是先天性动脉瘤的病因之一。

25.02.01.01.04 遗传性动脉瘤 hereditary aneurysm

具有很强遗传倾向和高度异质性的一组以主动脉瘤或夹层为主要特征性疾病。动脉瘤的病因之一。

25.02.01.01.04.01 马方综合征 Marfan syndrome, MFS

又称“蜘蛛指 / 趾综合征(arachynodactyly)”，曾称“马凡综合征”。一种以结缔组织为主要侵犯对象的常染色体显性遗传性疾病。遗传性动脉瘤的病因之一。临床表现为身材高，四肢长，胸脊柱前凸，胸前凹陷或鸡胸，大头，手指及脚趾细长，关节过度伸展，先天性眼晶状体脱位，主动脉瓣和升主动脉呈瘤样扩张。患者可发生主动脉瓣关闭不全及二尖瓣关闭不全，严重者可造成左心衰竭和肺水肿；或可发生夹层主动脉瘤破裂，易引起猝死。由法国儿科医生马方（Marfan）于 1986 年首次描述。

25.02.01.01.04.02 埃勒斯-当洛综合征 Ehlers-Danlos syndrome, EDS

又称“皮肤弹性过度综合征(dermaticeleastic excess syndrome)”“弹性皮肤病(elastic dermal disease)”“关节松弛-皮肤毛细血管破裂-皮肤松弛综合征(arthrochhalasis-dermatorrhaxis-



dermatolysis syndvome)”。一种以结缔组织先天性缺陷为主要表现的遗传性疾病。遗传性动脉瘤的病因之一。临床表现为皮肤及血管脆弱，易出血，皮肤弹性过强，提夹皮肤可离开皮下组织很远，松手后又复原。关节可过度伸展和屈曲。常可伴有先天性心脏病，如主动脉瓣狭窄和关闭不全、主动脉夹层动脉瘤等。由丹麦医生埃勒斯（Ehlers）与法国医生当洛（Danlos）提出。

#### 25.02.01.01.04.03 特纳综合征 Turner syndrome

又称“先天性卵巢发育不全综合征”。一种染色体数目异常疾病。患者核型缺少一条 X 染色体。临床表现有原发性闭经，身材矮小，性幼稚，颈蹼，肘外翻，第 4、5 掌骨变短，先天性心脏病等。由美国医生特纳（Turner）于 1938 年首次报道。

#### 25.02.01.01.04.04 家族性动脉瘤 familial aneurysm

聚集发生在基因异常、有血缘关系的家族内，通过染色体遗传导致的动脉瘤。

#### 25.02.01.01.04.05 努南综合征 Noonan syndrome

一种常染色体显性遗传病。特征性表现包括特殊面容、身材矮小、胸廓畸形、先天性心脏病和凝血障碍等。由美国儿科医生杰奎琳·努南（Jacqueline Noonan）于 1962 年首次报道。

#### 25.02.01.01.04.06 勒斯-迪茨综合征 Loeys-Dietz syndrome

一种常染色体显性遗传的结缔组织病。特征性表现为心血管、颅面部、神经及骨骼系统的广泛改变。由美国医生勒斯（Loeys）和迪茨（Dietz）于 2005 年首次报道。

#### 25.02.01.01.05 感染性动脉瘤 infectious aneurysm; mycotic aneurysm

病原菌产生的酶或间接引起的炎症反应破坏动脉壁所形成的动脉瘤。较为常见的有细菌性动脉瘤和霉菌性动脉瘤。

#### 25.02.01.01.06 外伤性动脉瘤 traumatic aneurysm

因损伤致使管壁内膜、中膜及外膜结构破坏，管壁变薄或软化处向外膨隆形成的动脉瘤。

#### 25.02.01.01.07 自身免疫性动脉瘤 autoimmune aneurysm

因自身免疫性血管炎使管壁内膜、中膜及外膜结构破坏，而形成的动脉瘤。

#### 25.02.01.01.08 破裂性动脉瘤 ruptured aneurysm

血管壁全层由于各种原因受到损伤而破裂，血液流到扩张的主动脉外膜以外所形成的动脉瘤。

#### 25.02.01.02 主动脉夹层 aortic dissection

血液通过内膜的破口，进入主动脉壁中层，使中层发生撕裂的主动脉疾病。

#### 25.02.01.02.01 急性主动脉夹层 acute aortic dissection

起病 14 天以内的主动脉夹层。

#### 25.02.01.02.02 亚急性主动脉夹层 sub-acute aortic dissection

起病 14 天至 90 天的主动脉夹层。

#### 25.02.01.02.03 慢性主动脉夹层 chronic aortic dissection

起病 90 天后的主动脉夹层，或影像学检查中偶然发现的主动脉夹层。

#### 25.02.01.02.04 主动脉夹层德贝基分型 DeBakey classification of aortic dissection

主要根据主动脉夹层累及范围的解剖分型方法。将主动脉夹层分为 3 型：I 型内膜破口多在升主动脉近端。向主动脉远端延伸至降主动脉，常因主动脉瓣环扩张造成主动脉瓣关闭不全；II 型主动脉壁剥离局限于升主动脉，伸延多止于无名动脉起始部，内膜破口常在主动脉瓣上，亦常有主动脉瓣关闭不全；III 型主动脉壁剥离始于左锁骨下动脉下方开口的远端，亦可向下伸延。如仅限于胸主动脉称 IIIa 型，累及腹主动脉时称 IIIb 型的分型。由美国血管外科医生迈克尔·埃利斯·德贝基（Michael Ellis DeBakey）提出。

#### 25.02.01.02.05 主动脉夹层斯坦福分型 Stanford classification of aortic dissection

按主动脉壁剥离是否累及升主动脉进行的主动脉夹层的解剖分型方法。将主动脉夹层分为 2 型：A 型夹层累及升主动脉，导致主动脉壁剥离，无论远端范围如何；B 型夹层累及左锁骨下动脉开口远端，导致主动脉壁剥离，无论远端范围如何的分型。由美国斯坦福大学心胸外科医生帕特·戴利（Pat Daily）等提出。

#### 25.02.01.03 主动脉狭窄 aortic stenosis

动脉硬化等原因使动脉管壁增厚、变硬，失去弹性，导致血管管腔狭窄，造成供血区域组织缺血性疾病。

#### 25.02.01.04 主髂动脉闭塞症 aortoiliac occlusive disease; AIOD

大动脉炎栓塞、动脉血栓形成或动脉粥样硬化等原因导致的主动脉-髂动脉闭塞，从而出现相应肢体和脏器缺血性疾病。

#### 25.02.01.04.01 勒里什综合征 Leriche syndrome

腹主动脉末端和/或双侧髂动脉慢性闭塞引起的双下肢动脉搏动减弱、间歇性跛行及勃起功能障碍三联征。由法国医生勒里什（Leriche）于 1923 年总结表述。

#### 25.02.01.05 无症状颈动脉疾病 asymptomatic carotid disease

颈动脉发生动脉粥样硬化甚至管腔狭窄等病变，但因颅内侧支循环代偿，尚未出现临床症状的一类颈动脉疾病。

#### 25.02.01.06 症状性颈动脉疾病 symptomatic carotid disease

既往 6 个月内出现过和病变颈动脉分布区有关的颅脑缺血性症状的颈动脉疾病。

#### 25.02.01.06.01 短暂性脑缺血发作 transient ischemic attack, TIA

颈动脉或椎-基底动脉系统发生短暂性血液供应不足引起的局灶性脑缺血性疾病。表现为突发的、短暂性、可逆性神经功能障碍。发病无先兆，有一过性的神经系统定位体征。一般无意识障碍，发作持续数分钟，可反复发作，通常在 30 分钟内完全恢复，一般不超过 24 小时，无后遗症。

#### 25.02.01.06.02 颈动脉瘤 carotid artery aneurysm

由于动脉壁的病变或损伤，形成颈动脉壁局限性或弥漫性扩张或膨出的疾病。以膨胀性、搏动性肿块为主要表现。

#### 25.02.01.06.03 颈动脉体瘤 carotid body tumor

发生于颈总动脉分叉部位的颈动脉体的副神经节瘤。任何年龄均可发病，多数生长缓慢，表现出良性肿瘤的特征，5%~10%为恶性。有时也有神经内分泌肿瘤的部分表现。

#### 25.02.01.06.04 颈内动脉闭塞 internal carotid artery occlusion

由于动脉粥样硬化斑块形成、血栓形成、颈内动脉夹层或外伤、外源性压迫等原因导致的颈内动脉血流完全性受阻，造成供血区域组织缺血性疾病。

#### 25.02.01.06.05 颈动脉狭窄 carotid artery stenosis

动脉粥样硬化、夹层或发育异常、炎症、自身免疫等原因导致的颈动脉有效管腔变窄，造成供血区域组织缺血性疾病。出现头晕、记忆力、定向力减退、意识障碍、黑朦、肢体麻木无力、伸舌偏向、言语不利等症状，病变早期亦可无任何临床症状。

#### 25.02.01.06.06 颈动静脉瘘 carotid arteriovenous fistula

颈动脉和颈静脉之间的异常通道。分为先天性和后天性。先天性者为胚胎发育过程中，动脉与静脉间保留不正常的通道，此型较为少见。后天性较多见，多由外伤或医源性因素引起。

#### 25.02.01.06.07 颈动脉夹层 carotid dissection

颈动脉腔内的血液从颈动脉内膜撕裂处进入动脉中膜，使中膜分离，沿颈动脉长轴方向扩展形成颈动脉壁的真假两腔分离的疾病。可导致颈动脉闭塞，引起脑卒中。

#### 25.02.01.06.08 颈动脉破裂 carotid rupture

外伤、医源性损伤或血管本身病变等原因导致的颈动脉内膜、中膜、外膜结构完全破坏，血液从破口涌出的疾病。可导致颅内或颈部血肿，如不及时救治极易导致患者死亡。

25.02.01.07 锁骨下动脉狭窄 subclavian artery stenosis

动脉粥样硬化、外压、炎症等原因导致的锁骨下动脉有效管腔变窄，造成供血区域组织缺血性疾病。

25.02.01.07.01 锁骨下动脉盗血综合征 subclavian artery steal syndrome

在锁骨下动脉或头臂干的椎动脉起始处的近心端有部分的或完全的闭塞性病变，引起患侧椎动脉中的血流逆行，进入患侧锁骨下动脉的远心端，导致椎-基底动脉缺血性发作和患侧上肢缺血性的综合征。

25.02.01.08 椎动脉狭窄 vertebral stenosis

动脉粥样硬化等因素导致的椎动脉管腔变细，造成供血区脑组织缺血性疾病。

25.02.01.08.01 椎基底动脉缺血 vertebrobasilar ischemia

各种原因引起的椎-基底动脉狭窄或闭塞而出现间歇性、反复发作的一系列神经功能障碍的疾病。

25.02.01.09 颅内动脉瘤 intracranial aneurysm

颅内动脉管壁的异常膨出或扩张。是导致颅内出血的主要原因之一。

25.02.01.10 烟雾病 moyamoya disease

一种病因不明的、以双侧颈内动脉末端及大脑前动脉、大脑中动脉起始部慢性进行性狭窄或闭塞为特征，并继发颅底异常血管网形成的一种脑血管疾病。这种颅底异常血管网在脑血管造影图像上形似“烟雾”。由日本学者铃木和高久于1969年以“烟雾”的日语首次命名。

25.02.01.11 外周动脉疾病 peripheral arterial disease, PAD

包含除冠状动脉及脑动脉以外所有的动脉病。主要病理类型有闭塞及扩张两大类；常见的病因为动脉粥样硬化、退行性变、炎症、创伤、先天畸形、感染等。

25.02.01.11.01 下肢动脉硬化闭塞症 lower extremity arteriosclerosis obliterans

由于动脉硬化造成的下肢供血动脉内膜增厚、管腔狭窄或闭塞，病变肢体血液供应不足，引起下肢间歇性跛行、皮温降低、疼痛、乃至发生溃疡或坏死等临床表现的慢性进展性疾病。常为全身性动脉硬化血管病变在下肢动脉的表现。

25.02.01.11.02 髂总动脉狭窄 common iliac artery stenosis

髂总动脉病变引起局部管腔变窄，造成供血区域组织缺血性疾病。当管腔狭窄影响到动脉血流通过时，会出现近端肢体缺血，导致臀肌及大腿源性跛行、血管性勃起功能障碍。主要病因是动脉粥样硬化、动脉夹层等。

25.02.01.11.03 髂总动脉闭塞 common iliac artery occlusion

髂总动脉病变导致局部管腔闭塞，造成供血区域组织缺血性疾病。常与髂外、髂内、下段腹主动脉病变并存或逐渐向两侧发展。

25.02.01.11.04 髂外动脉狭窄 external iliac artery stenosis

髂外动脉病变引起局部管腔变窄，造成供血区域组织缺血性疾病。当影响到动脉血流通过时，会出现整个下肢缺血，导致间歇性跛行。

25.02.01.11.05 髂外动脉闭塞 external iliac artery occlusion

髂外动脉壁病变引起局部管腔闭塞，造成供血区域组织缺血性疾病。

25.02.01.11.06 股总动脉狭窄 common femoral artery stenosis

股总动脉壁病变引起局部管腔变窄，造成供血区域组织缺血性疾病。病因以动脉粥样硬化最多见，其次是创伤。

25.02.01.11.07 股总动脉闭塞 common femoral artery occlusion

股总动脉局限性病变导致其完全闭塞，造成供血区域组织缺血性疾病。单纯股总动脉闭塞少见。主要病因是动脉硬化，医源性损伤、局部动脉瘤血栓形成。

**25.02.01.11.08 股浅动脉狭窄 superficial femoral artery stenosis**

股浅动脉壁病变引起局部管腔变窄，造成供血区域组织缺血性疾病。收肌管段股浅动脉更容易受累，由于股深动脉膝关节网与膝下动脉存在广泛沟通，缓慢进展的狭窄可以完全无症状，若狭窄基础上急性血栓形成、斑块破裂或上游栓子脱落，可以造成远端动脉急性缺血。

**25.02.01.11.09 股浅动脉闭塞 superficial femoral artery occlusion**

股浅动脉壁病变致的管腔完全闭塞，造成供血区域组织缺血性疾病。外周动脉疾病的最易好发部位，其中以收肌管段及股浅动脉开口最常见。腔内治疗再闭塞的也很常见。由于股深动脉与膝关节网有广泛交通，大多患者无症状，若血栓形成延长造成侧支循环中断，症状可以突然加重，甚至以严重肢体缺血作为首发症状。

**25.02.01.11.10 股深动脉狭窄 deep femoral artery stenosis**

股深动脉壁病变引起局部管腔变窄，造成供血区域组织缺血性疾病。其开口血流剪切力低，是病变好发部位。常见病因是动脉粥样硬化。

**25.02.01.11.11 股深动脉闭塞 deep femoral artery occlusion**

股深动脉壁病变致的管腔完全闭塞，造成供血区域组织缺血性疾病。好发于股深动脉开口。好发于糖尿病和尿毒症患者。

**25.02.01.11.12 腘动脉狭窄 popliteal artery stenosis**

腘动脉壁病变引起局部管腔变窄，造成供血区域组织缺血性疾病。常见病因为动脉粥样硬化、炎症、创伤等。

**25.02.01.11.12.01 腘动脉陷迫综合征 popliteal artery entrapment syndrome**

腘窝后方异常或增大的肌肉、纤维索带等组织压迫腘动脉，造成远端肢体供血不足的疾病。有时也可累及静脉和神经，但以腘动脉受累最为常见。本征的特点是患者多为年轻人和运动员，于跑步或剧烈运动后发病，并有进行性加重的间歇性跛行。

**25.02.01.11.13 腘动脉闭塞 popliteal artery occlusion**

腘动脉壁病变致的管腔完全闭塞，造成供血区域组织缺血性疾病。常见病因为动脉粥样硬化。

**25.02.01.11.14 胫前动脉狭窄 anterior tibial artery stenosis**

胫前动脉壁病变引起局部管腔变窄，造成供血区域组织缺血性疾病。常见病因为动脉粥样硬化、血栓闭塞性脉管炎。糖尿病、尿毒症患者发病率更高。单根膝下动脉病变很少产生临床症状。

**25.02.01.11.15 胫前动脉闭塞 anterior tibial artery occlusion**

胫前动脉壁病变致的管腔完全闭塞，造成供血区域组织缺血性疾病。常见病因为动脉粥样硬化、血栓闭塞性脉管炎。糖尿病、尿毒症患者往往表现为慢性完全性闭塞，管腔长段闭塞、钙化明显。单根膝下动脉病变很少产生临床症状。

**25.02.01.11.16 腓动脉狭窄 peroneal artery stenosis**

腓动脉壁病变引起局部管腔变窄，造成供血区域组织缺血性疾病。常见病因为动脉粥样硬化、血栓闭塞性脉管炎。糖尿病、尿毒症患者发病率更高。相对于胫前动脉、胫后动脉，腓动脉受累程度较轻，是前交通动脉及后交通动脉的重要流入道。

**25.02.01.11.17 腓动脉闭塞 peroneal artery occlusion**

腓动脉壁病变致的管腔完全闭塞，造成供血区域组织缺血性疾病。常见病因为动脉粥样硬化、血栓闭塞性脉管炎。糖尿病、尿毒症患者往往表现为慢性完全性闭塞，管腔长段闭塞、钙化明显。单根膝下动脉病变很少产生临床症状。

- 25.02.01.11.18 胫后动脉狭窄 posterior tibial artery stenosis  
胫后动脉壁病变引起局部管腔变窄，造成供血区域组织缺血性疾病。常见病因为动脉粥样硬化、血栓闭塞性脉管炎。糖尿病、尿毒症患者发病率更高。单根膝下动脉病变很少产生临床症状。
- 25.02.01.11.19 胫后动脉闭塞 posterior tibial artery occlusion  
胫后动脉壁病变致的管腔完全闭塞，造成供血区域组织缺血性疾病。常见病因为动脉粥样硬化、血栓闭塞性脉管炎。糖尿病、尿毒症患者往往表现为慢性完全性闭塞，管腔长段闭塞、钙化明显。单根膝下动脉病变很少产生临床症状。
- 25.02.01.11.20 足背动脉狭窄 dorsalis pedis artery stenosis  
足背动脉壁病变引起局部管腔变窄，造成供血区域组织缺血性疾病。常见病因为动脉粥样硬化、血栓闭塞性脉管炎。糖尿病、尿毒症患者发病率更高。
- 25.02.01.11.21 足背动脉闭塞 dorsalis pedis artery occlusion  
足背动脉壁病变致的管腔完全闭塞，造成供血区域组织缺血性疾病。常见病因为动脉粥样硬化、血栓闭塞性脉管炎。糖尿病、尿毒症患者往往表现为慢性完全性闭塞，管腔长段闭塞、钙化明显。
- 25.02.01.11.22 蓝趾综合征 blue toe syndrome  
肢体的微小血管栓塞引起手指或足趾出现蓝黑色、锯齿状、指压不褪色的斑点，伴剧痛等症状的综合征。病因多为粥样硬化性栓子。其实质是肢体末梢动脉的微小栓塞，属于动脉栓塞范畴。
- 25.02.01.12 糖尿病性周围血管病 diabetic peripheral vascular disease  
在排除其他原因的情况下，糖尿病患者出现的与周围血管功能障碍相关的疾病。早期表现为肢体皮温下降，足部发凉，上举后变苍白，下坠后发紫，静脉充盈迟缓，足背动脉搏动消失。后期皮肤变薄，萎缩，毛发脱落，最终出现溃疡和坏疽。
- 25.02.01.12.01 糖尿病足 diabetic foot  
糖尿病患者因下肢远端神经异常和不同程度的血管病变导致的足部感染、溃疡和/或深层组织破坏的疾病。常见症状为间歇性跛行、足部疼痛、感觉减退、足趾溃疡/坏疽等。
- 25.02.01.13 上肢动脉疾病 upper extremity artery disease  
发生于上肢动脉的一系列疾病的总称。
- 25.02.01.13.01 胸廓出口综合征 thoracic outlet syndrome  
锁骨下动、静脉和臂丛神经在胸廓上口受压迫而产生的一系列相关症状的临床综合征。
- 25.02.01.14 上肢动脉瘤 upper extremity artery aneurysm  
上肢动脉因管壁病变、弹性减低、结构薄弱形成的局限性动脉异常扩张达到正常动脉管径50%及以上的病变。包括锁骨下动脉及其远侧动脉的动脉瘤。
- 25.02.01.14.01 肱动脉瘤 brachial artery aneurysm  
肱动脉因管壁病变、弹性减低、结构薄弱形成的局限性动脉异常扩张达到正常动脉管径50%及以上的病变。
- 25.02.01.15 下肢动脉瘤 lower extremity artery aneurysm  
下肢动脉因管壁病变、弹性减低、结构薄弱形成的局限性动脉异常扩张达到正常动脉管径50%及以上的病变。包括髂动脉及其远侧动脉的动脉瘤。
- 25.02.01.15.01 髂总动脉瘤 common iliac artery aneurysm  
髂总动脉因管壁病变、弹性减低、结构薄弱形成的局限性动脉异常扩张达到正常动脉管径50%及以上的病变。
- 25.02.01.15.02 髂外动脉瘤 external iliac artery aneurysm  
髂外动脉因管壁病变、弹性减低、结构薄弱形成的局限性动脉异常扩张达到正常动脉管径

- 50%及以上的疾病。
- 25.02.01.15.03 髂内动脉瘤 internal iliac artery aneurysm  
髂内动脉因管壁病变、弹性减低、结构薄弱形成的局限性动脉异常扩张达到正常动脉管径50%及以上的疾病。
- 25.02.01.15.04 股总动脉瘤 common femoral artery aneurysm  
股总动脉因管壁病变、弹性减低、结构薄弱形成的局限性动脉异常扩张达到正常动脉管径50%及以上的疾病。
- 25.02.01.15.05 股浅动脉瘤 superficial femoral artery aneurysm  
股浅动脉因管壁病变、弹性减低、结构薄弱形成的局限性动脉异常扩张达到正常动脉管径50%及以上的疾病。
- 25.02.01.15.06 股深动脉瘤 deep femoral artery aneurysm  
股深动脉因管壁病变、弹性减低、结构薄弱形成的局限性动脉异常扩张达到正常动脉管径50%及以上的疾病。
- 25.02.01.15.07 腘动脉瘤 popliteal artery aneurysm  
腘动脉因管壁病变、弹性减低、结构薄弱形成的局限性动脉异常扩张达到正常动脉管径50%及以上的疾病。
- 25.02.01.15.08 胫动脉瘤 tibial artery aneurysm  
胫前动脉和/或胫后动脉因管壁病变、弹性减低、结构薄弱形成的局限性动脉异常扩张达到正常动脉管径50%及以上的疾病。可有疼痛，搏动性肿块等症状。
- 25.02.01.15.09 腓动脉瘤 peroneal artery aneurysm  
腓动脉因管壁病变、弹性减低、结构薄弱形成的局限性动脉异常扩张达到正常动脉管径50%及以上的疾病。
- 25.02.01.16 髂总动脉夹层 common iliac artery dissection  
发生于髂总动脉的动脉夹层。可有剧烈疼痛、夹层破裂大出血的临床表现。
- 25.02.01.17 髂外动脉夹层 external iliac artery dissection  
发生于髂外动脉的动脉夹层。指髂外动脉内膜局部撕裂，受到强有力的血液冲击，内膜逐步剥离、扩展，在动脉内形成真、假两腔，从而导致一系列包括腹股沟区撕裂样疼痛的表现。
- 25.02.01.18 髂内动脉夹层 internal iliac artery dissection  
发生于髂内动脉的动脉夹层。指髂内动脉内膜局部撕裂，受到强有力的血液冲击，内膜逐步剥离、扩展，在动脉内形成真、假两腔，从而导致一系列腰部及盆内疼痛的表现。
- 25.02.01.19 髂总动脉假性动脉瘤 common iliac artery pseudoaneurysm  
由于各种病因致髂总动脉壁全层破裂出血，被血管周围较厚的软组织包裹形成血肿，血肿机化形成瘤壁的疾病。
- 25.02.01.20 髂外动脉假性动脉瘤 external iliac artery pseudoaneurysm  
由于各种病因致髂外动脉壁全层破裂出血，被血管周围较厚的软组织包裹形成血肿，血肿机化形成瘤壁的疾病。
- 25.02.01.21 髂内动脉假性动脉瘤 internal iliac artery pseudoaneurysm  
由于各种病因致髂内动脉壁全层破裂出血，被血管周围较厚的软组织包裹形成血肿，血肿机化形成瘤壁的疾病。
- 25.02.01.22 肾动脉瘤 renal artery aneurysm  
肾动脉因管壁病变、弹性减低、结构薄弱形成的局限性动脉异常扩张达到正常动脉管径50%及以上的疾病。高血压是肾动脉瘤最常见的症状。
- 25.02.01.23 肠系膜上动脉瘤 superior mesenteric artery aneurysm

肠系膜上动脉因管壁病变、弹性减低、结构薄弱形成的局限性动脉异常扩张达到正常动脉管径 50%及以上的疾病。患者可无不适或仅表现为慢性肠道缺血症状。瘤体较大时，可触及腹部搏动性肿块。瘤腔内血栓形成、血栓脱落可造成肠系膜上动脉血供中断，导致肠管缺血、坏死。动脉瘤破裂可导致失血性休克。

#### 25.02.01.24 肠系膜下动脉瘤 inferior mesenteric artery aneurysm

肠系膜下动脉因管壁病变、弹性减低、结构薄弱形成的局限性动脉异常扩张达到正常动脉管径 50%及以上的疾病。患者多无不适。

#### 25.02.01.25 腹腔干动脉瘤 celiac trunk artery aneurysm

腹腔干动脉因管壁病变、弹性减低、结构薄弱形成的局限性动脉异常扩张达到正常动脉管径 50%及以上的疾病。多为囊状动脉瘤，常伴有其他多支动脉瘤。发病少见，破裂后病死率极高。

#### 25.02.01.26 脾动脉瘤 splenic artery aneurysm

脾动脉因管壁病变、弹性减低、结构薄弱形成的局限性动脉异常扩张达到正常动脉管径 50%及以上的疾病。是最常见的内脏动脉瘤。绝大多数为单发，且起病隐匿，不易诊断。

#### 25.02.01.27 胃十二指肠动脉瘤 gastroduodenal artery aneurysm

胃十二指肠动脉因管壁病变、弹性减低、结构薄弱形成的局限性动脉异常扩张达到正常动脉管径 50%及以上的疾病。发病少见，大部分与胰腺炎相关。

#### 25.02.01.28 胰十二指肠动脉瘤 pancreatoduodenal artery aneurysm

胰十二指肠动脉因管壁病变、弹性减低、结构薄弱形成的局限性动脉异常扩张达到正常动脉管径 50%及以上的疾病。发病少见，常与胰腺炎相关。

#### 25.02.01.29 空肠动脉瘤 jejunal artery aneurysm

空肠动脉因管壁病变、弹性减低、结构薄弱形成的局限性动脉异常扩张达到正常动脉管径 50%及以上的疾病。患者可无特殊症状或仅表现为慢性肠道缺血症状。如果动脉瘤破裂，可以出现腹痛、血压下降等休克表现。

#### 25.02.01.30 回肠动脉瘤 ileal artery aneurysm

回肠动脉因管壁病变、弹性减低、结构薄弱形成的局限性动脉异常扩张达到正常动脉管径 50%及以上的疾病。患者可无特殊症状或仅表现为慢性肠道缺血症状；如果动脉瘤破裂，可表现为腹痛、血压下降等休克表现。

#### 25.02.01.31 结肠动脉瘤 colic artery aneurysm

结肠动脉因管壁病变、弹性减低、结构薄弱形成的局限性动脉异常扩张达到正常动脉管径 50%及以上的疾病。

#### 25.02.01.32 肾动脉夹层 renal artery dissection

发生于肾脏动脉的夹层。典型临床特征包括：血压升高、发热、上腹部或肋间疼痛，以及不同程度的肾功能损害。治疗上目前提倡重建病变血管，以改善血供及肾功能。

#### 25.02.01.33 肠系膜上动脉夹层 superior mesenteric artery dissection

发生于肠系膜上动脉的内脏动脉夹层。可单独发生，也可继发于主动脉夹层。临床有肠缺血症状者表现为腹痛、腹胀，甚至便血、休克，查体有腹膜刺激征，也有无症状偶然发现。

#### 25.02.01.33.01 孤立性肠系膜上动脉夹层 isolated superior mesenteric artery dissection, ISMAD

独立发生于肠系膜上动脉的内脏动脉夹层。

#### 25.02.01.34 肠系膜下动脉夹层 inferior mesenteric artery dissection

发生于肠系膜下动脉的内脏动脉夹层。

#### 25.02.01.35 腹腔干动脉夹层 celiac trunk artery dissection

发生于腹腔干的内脏动脉夹层。可继发于主动脉夹层，亦可单发。多数无明显症状，少数

为急性上腹部或季肋部疼痛。

25.02.01.36 脾动脉夹层 splenic artery dissection

发生于脾动脉的动脉夹层。

25.02.01.37 肝动脉夹层 hepatic artery dissection

发生于肝动脉见的内脏动脉夹层。病因包括中层退变、肌纤维发育不良、囊性中层坏死、弹性组织营养障碍。临床上需与急腹症鉴别，诊断性 CT 血管成像表现为肝动脉内膜片和肝动脉真假腔形成。

25.02.01.38 肾动脉假性动脉瘤 renal artery pseudoaneurysm

肾动脉由于各种病因致动脉壁全层破裂出血，被血管周围较厚的软组织包裹形成血肿，血肿机化形成瘤壁的疾病。多见于结节性多动脉炎、穿透性或变化性肾损伤、医源性损伤等。

25.02.01.39 肠系膜上动脉假性动脉瘤 superior mesenteric artery pseudoaneurysm

由于各种病因致肠系膜上动脉壁全层破裂出血，被血管周围较厚的软组织包裹形成血肿，血肿机化形成瘤壁的疾病。临床罕见，发病原因包括外伤、感染、动脉粥样硬化、医源性损伤等。有症状者可表现进行性增大的肿块伴腹痛，为跳痛或胀痛，瘤体远端常出现肠缺血症状。

25.02.01.40 肠系膜下动脉假性动脉瘤 inferior mesenteric artery pseudoaneurysm

由于各种病因致肠系膜下动脉壁全层破裂出血，被血管周围较厚的软组织包裹形成血肿，血肿机化形成瘤壁的疾病。

25.02.01.41 腹腔干假性动脉瘤 celiac trunk pseudoaneurysm

由于各种病因致腹腔干壁全层破裂出血，被血管周围较厚的软组织包裹形成血肿，血肿机化形成瘤壁的疾病。

25.02.01.42 脾动脉假性动脉瘤 splenic artery pseudoaneurysm

由于各种病因致脾动脉壁全层破裂出血，被血管周围较厚的软组织包裹形成血肿，血肿机化形成瘤壁的疾病。

25.02.01.43 肝动脉假性动脉瘤 hepatic artery pseudoaneurysm

由于各种病因致肝动脉壁全层破裂出血，被血管周围较厚的软组织包裹形成血肿，血肿机化形成瘤壁的疾病。临床罕见，包括肝内型和肝外型。肝内型主要由经皮经肝穿刺活检或者介入治疗导致，肝外型则继发于局部感染、胆漏以及医源性手术操作原因。

25.02.01.44 急性肠系膜缺血 acute mesenteric ischemia

又称“急性缺血性肠病”。包括动脉和静脉栓塞、血栓形成以及继发于低血流状态的血管收缩的疾病。动脉病变主要有肠系膜动脉栓塞、肠系膜动脉血栓形成和非动脉闭塞性肠系膜缺血，静脉病变主要有肠系膜静脉血栓形成，其中动脉疾病比静脉疾病多见。

25.02.01.44.01 急性肠系膜上动脉栓塞 acute superior mesenteric artery embolism

由于栓子进入肠系膜上动脉造成阻塞所引起的疾病。肠系膜上动脉主干口径较大，与腹主动脉呈倾斜夹角，栓子易于进入，故临床上本病较多见。肠系膜上动脉栓塞的栓子主要来源于心脏。

25.02.01.44.02 肠系膜动脉血栓形成 mesenteric artery thrombosis

多由于动脉硬化导致肠系膜动脉出现狭窄并逐渐加重，随着病情进展引起该部位血管内的血栓形成。起病隐匿，多发生于老年人。

25.02.01.44.03 非动脉闭塞性肠系膜缺血 nonocclusive mesenteric ischemia

由肠系膜动脉痉挛所引起的急性肠缺血。与持续的心输出量减少和低氧状态有关，是脓毒症、充血性心衰、心律失常、急性心肌梗死和严重的失血等疾病的一种终末期表现。病死率高。

25.02.01.45 慢性肠系膜缺血 chronic mesenteric ischemia



由于动脉硬化等原因导致的肠道血流障碍，长期反复短暂发作腹痛的肠系膜缺血性疾病。进餐后供应肠道的血液向胃分流，引起肠道缺血加重，因此症状多发生于餐后。

#### 25.02.01.46 正中弓状韧带综合征 median arcuate ligament syndrome

又称“腹腔动脉压迫综合征（celiac artery compression syndrome）”。由于弓状韧带或膈肌脚以及神经组织等压迫腹腔干，导致肠系膜缺血，从而引起腹痛、体重减轻等症状的综合征。

#### 25.02.02 静脉性疾病

##### 25.02.02.01 深静脉血栓形成 deep venous thrombosis, DVT

由于深静脉壁损伤、血流缓慢和血液高凝状态等原因导致的血液非正常地在深静脉内凝结形成血栓的疾病。血栓可发生于下肢、上肢等部位深静脉。

##### 25.02.02.02 肠系膜静脉血栓形成 mesenteric venous thrombosis

多种原因导致血液非正常地在肠系膜静脉内凝结形成血栓的疾病。通常累及肠系膜上静脉，可分为原发性和继发性两种。

##### 25.02.02.03 血栓后综合征 post-thrombotic syndrome, PTS

静脉血栓存在情况下，出现的慢性下肢静脉功能不全为主的一系列症状的综合征。其原因为静脉管壁因血栓机化和炎性愈合而形成局部的瘢痕组织，或静脉管壁及瓣膜在血栓机化过程中遭受损毁，导致在深静脉血栓形成的慢性期甚至血栓消失后，静脉失去正常功能。

##### 25.02.02.04 血栓性浅静脉炎 superficial thrombophlebitis

位于人体体表的可视静脉的急性非化脓性炎症。常伴有血栓形成。主要累及四肢浅静脉，尤其下肢浅静脉。

##### 25.02.02.04.01 游走性浅静脉炎 superficial migratory phlebitis

发生部位不定，具有间歇性、游走性和全身各处交替发作的特点的浅静脉炎。

##### 25.02.02.04.02 前胸壁硬化性浅静脉炎 sclerosing superficial thrombophlebitis of the anterior thoracic wall

又称“蒙多病（Mondor disease）”。胸腹壁浅表静脉因血栓形成而致的静脉内膜炎症。由法国外科医生蒙多（Mondor）于1939年首先报道。

##### 25.02.02.04.03 小隐静脉血栓性浅静脉炎 superficial thrombophlebitis of small saphenous vein

发生于小隐静脉的血栓性浅静脉炎。表现为小腿后侧或后外侧小隐静脉走行区触痛性条索物。

##### 25.02.02.04.04 上肢血栓性浅静脉炎 superficial thrombophlebitis of upper extremity

发生于上肢浅静脉的血栓性静脉炎。多与静脉穿刺输液、静脉置管等有关，表现为上肢静脉走行区触痛性条索物。

##### 25.02.02.05 慢性静脉疾病 chronic venous diseases, CVD

又称“慢性静脉功能不全（chronic venous insufficiency, CVI）”。静脉的结构或功能异常使静脉血回流不畅、静脉压力过高导致的综合征。包括下肢静脉曲张、原发性深静脉瓣膜功能不全等疾病，以下肢沉重、疲劳和胀痛、水肿、静脉曲张、皮肤营养改变和静脉溃疡为主要临床表现。是最常见的周围血管疾病。

##### 25.02.02.06 上腔静脉综合征 superior vena cava syndrome

上腔静脉回流到右心房的血流部分或完全受阻所致的综合征。患者出现急性或亚急性呼吸困难和面颈肿胀。体检时可见面颈、上肢和胸部淤血，水肿，疾病一步发展为缺氧和颅内压增高。

##### 25.02.02.07 慢性髂静脉闭塞 chronic iliac vein occlusion

由于血管损伤、血栓形成、肿瘤压迫和解剖异常等导致髂静脉慢性闭塞的疾病。可导致失用性的静脉性跛行、严重肿胀及溃烂致残，其中以髂静脉血栓形成最常见，可伴发下腔静

脉闭塞。

#### 25.02.02.08 髂静脉压迫综合征 iliac vein compression syndrome

又称“梅-特纳综合征(May-Thurner syndrome)”“科克特综合征(Cockett syndrome)”。髂静脉外源性受压进而引起管腔内异常粘连接构所引起的下肢和盆腔静脉回流障碍性疾病。由于长期静脉高压,可继发不同程度左下肢静脉瓣膜功能不全表现,甚至深静脉血栓形成。由美国医生梅(May)、特纳(Thurner)和科克特(Cockett)发现并命名。

#### 25.02.02.09 盆腔淤血综合征 pelvic congestion syndrome

各种原因所致盆腔静脉回流受阻,静脉过度充盈、淤血,从而导致以慢性盆腔疼痛为主要表现的综合征。多见于女性,常伴有下腹、会阴和大腿内侧的静脉曲张。

#### 25.02.02.10 左肾静脉压迫综合征 left renal vein entrapment syndrome

又称“胡桃夹综合征(nutcracker syndrome)”。由于左肾静脉受压、回流受阻引起的临床综合征。常表现为血尿、蛋白尿和左腰腹痛等一系列临床症状。最常见原因为腹主动脉和肠系膜上动脉形成的夹角挤压左肾静脉。

#### 25.02.02.11 腔静脉血管肉瘤 vena cava angiosarcoma

腔静脉内皮细胞或向血管内皮细胞方向分化的间叶细胞发生的恶性肿瘤。肿瘤细胞在一定程度上具有正常内皮细胞的形态和功能特点,发病率较低,以手术治疗为主,易复发及远处转移,预后较差。

#### 25.02.02.12 腔静脉平滑肌肉瘤 vena cava leiomyosarcoma

起源于腔静脉中层平滑肌细胞的恶性肿瘤。是腔静脉最常见的原发性恶性肿瘤,生长缓慢,多发生于下腔静脉,好发于女性。

#### 25.02.03 血管畸形、血管瘤及血管炎

##### 25.02.03.01 血管畸形 vascular malformation

呈管腔样生长的并具有正常内皮细胞生物学特征的血管病变。

##### 25.02.03.01.01 低流量血管畸形 slow-flow vascular malformation

又称“慢流量血管畸形”。血液流速低和动静脉分流速度慢的一种血管畸形。包括毛细血管畸形和静脉畸形。

##### 25.02.03.01.01.01 毛细血管畸形 capillary malformation

真皮毛细血管和毛细血管后微静脉的低流量血管畸形。

##### 25.02.03.01.01.01.01 真皮毛细血管扩张症 cutis marmorata telangiectatica congenita

皮肤或黏膜表面的毛细血管、小静脉和微小动静脉呈持久性扩张导致的以形成红色或紫红色点状、斑状、细丝状或星状损害为特点的疾病。

##### 25.02.03.01.01.01.02 大头-毛细血管畸形 macrocephaly - capillary malformation

临床表现为先天性巨头并至少有以下2至4项其他的表现,如网状毛细血管染色、唇和/或人中毛细血管畸形、不对称、过度生长、发育迟缓或并指的先天性畸形。

##### 25.02.03.01.01.02 静脉畸形 venous malformation

由大小不等的扩张静脉构成的低流量血管畸形。

##### 25.02.03.01.01.02.01 球形细胞静脉畸形 glomuvenous malformation

突变位点位于1p21-22区域内,造成肾小球蛋白缺乏、血管平滑肌分化异常、形成特征性的球细胞的静脉畸形。

##### 25.02.03.01.01.02.02 皮肤黏膜静脉畸形 cutaneomucosal venous malformation

表现为皮肤海绵状血管瘤的常染色体显性遗传性静脉畸形。可伴不规则蓝斑或点状黑痣,同时可伴随消化道、肺、脑等血管瘤样的静脉畸形。与TIE2基因突变相关。

##### 25.02.03.01.02 快流量血管畸形 fast-flow vascular malformation

又称“快血流血管畸形”。血液流速高和动静脉分流速度快的一种血管畸形。包括动脉畸

形和动静脉畸形及动静脉瘘。

25.02.03.01.02.01 动脉畸形 arterial malformation

由大小不等扩张扭曲的动脉构成的一种血管畸形。血液流速快，但没有动静脉间直接沟通。

25.02.03.01.02.02 动静脉瘘 arteriovenous fistula

动脉和静脉之间的异常直接通道。不通过毛细血管。

25.02.03.01.02.03 动静脉畸形 arteriovenous malformation

胚胎期血管发生和血管再生异常，导致动静脉之间缺少高阻力毛细血管床的疾病。

25.02.03.01.03 克利佩尔-特勒诺奈综合征 Klippel-Trenaunay syndrome; KT syndrome

简称“克-特综合征”。一种罕见的先天性、组合性血管畸形。其特征为毛细血管-淋巴管-静脉病变，并伴有手足和/或躯干软组织过度生长，通常伴有骨盆膨大。由法国医生克利佩尔（Klippel）和特勒诺奈（Trenaunay）于1900年首次报道。

25.02.03.01.04 马富奇综合征 Maffucci syndrome

又称“软骨营养障碍-血管瘤综合征”。一种特征为多发性内生软骨瘤合并血管瘤罕见的先天性非遗传性综合征。由意大利病理学家安杰洛·马富奇（Angelo Maffucci）于1881年首次报道。

25.02.03.01.05 帕克斯-韦伯综合征 Parkes Weber syndrome

以弥漫性毛细血管充盈并波及四肢并伴有深层动静脉畸形和波及皮肤和肌肉的动静脉瘘为表现的血管发育异常性疾病。由英国皮肤学家弗雷德里克·帕克斯·韦伯（Frederick Parkes Weber）于1901年首次报道。

25.02.03.01.06 毛细血管合并动静脉畸形 capillary malformation-arteriovenous malformation

与5号染色体上RASA1基因的杂合失活性突变相关的常染色体显性遗传病。好发于婴幼儿，具有毛细血管畸形和动静脉畸形的表现。

25.02.03.01.07 班纳扬-赖利-鲁瓦卡巴综合征 Bannayan-Riley-Ruvalcaba syndrome

一种罕见的先天性常染色体显性遗传疾病。其特征为巨头、肌张力减退、多发性皮肤血管脂肪瘤、血管畸形（毛细血管、静脉、淋巴管）、肠息肉及阴茎色素斑，以男性好发。美国医生班纳扬（Bannayan）（1971）、赖利（Riley）（1960）、鲁瓦卡巴（Ruvalcaba）（1980）分别描述，1992年以他们的名字命名。

25.02.03.01.08 CLOVES 综合征 CLOVES syndrome

一种罕见的、累及多个系统的非遗传性疾病。以常见的临床表现的英文首字母命名，包括先天性脂肪瘤过度生长（congenital lipomatous overgrowth）、血管畸形（vascular malformations）、表皮痣（epidermal nevi）和脊髓/骨骼异常（spinal/skeletal anomalies）、脊柱侧弯（scoliosis）。

25.02.03.01.09 血管瘤 hemangioma

由胚胎期间成血管细胞增生而形成的常见于皮肤和软组织内的先天性良性肿瘤或血管畸形。

25.02.03.01.09.01 婴幼儿血管瘤 infantile hemangioma

一种来源于血管内皮细胞，多发生于出生后1-6周婴幼儿的先天性良性肿瘤。一般于出生后7d左右出现，瘤体多于1岁以内快速增长，增生期结束后进入消退期，瘤体逐渐萎缩。

25.02.03.01.09.02 多发性血管瘤 multiple hemangioma

又称“多灶性血管瘤病”。发病于多个部位的、来源于血管内皮细胞的良性肿瘤。病灶通常很小，3~4mm，突起，圆顶状，在出生时或出生后不久出现。其生长时间短，常累及颅内或内脏。

25.02.03.01.09.03 网状血管瘤 reticular hemangioma

一种表现为毛细血管网状扩张、病变部位充血的血管瘤。

- 25.02.03.01.09.04 中线血管瘤 midline hemangioma  
累及中线结构的血管瘤。颈项部是最常见的受累部位，其次是上睑、额、眉间、鼻翼、上唇人中以及腰骶部。
- 25.02.03.01.09.05 先天性血管瘤 congenital hemangioma  
出生时即存在并完成增长的血管瘤。是婴幼儿血管瘤的特殊类型。临床表现以红色斑点、局部毛细血管扩张、苍白痣等为主，分为快速消退型、部分消退型和不消退型。
- 25.02.03.01.10 PHACE 综合征 PHACE syndrome  
一种累及皮肤、脑、眼和身体腹侧的神经皮肤综合征。以常见的临床表现的英文首字母命名，包括颅后窝发育异常（posterior fossa malformation）、面部节段性血管瘤（hemangioma）、大动脉异常（arterial abnormalities）、心脏缺陷（cardiac abnormalities）和眼部异常（eye abnormalities）。
- 25.02.03.01.11 蓝色橡皮疱痣综合征 blue rubber bleb nevus syndrome  
以皮肤和胃肠道的海绵状或毛细血管状血管瘤为特征的综合征。临床表现为消化道出血或贫血。可累及全消化道，内镜下可见蓝色息肉样静脉隆起，大小不一，可单发或多发。
- 25.02.03.01.12 卡波西样血管内皮瘤 Kaposiform hemangioendothelioma  
一种好发于婴幼儿及儿童的、罕见的内皮源性、具有局部侵袭性的脉管肿瘤。形态类似卡波西肉瘤，表现为弥漫性血管与淋巴管的侵袭性增殖。瘤体呈淡红紫色，呈局部侵袭性但不会发生转移，受累皮肤常表现多毛症。
- 25.02.03.02 后天性动静脉瘘 acquired arteriovenous fistula  
由于外在因素导致的动脉和静脉之间存在异常直接通道。主要由外伤引起。
- 25.02.03.02.01 创伤性动静脉瘘 traumatic arteriovenous fistula  
由创伤导致的动脉与静脉之间的异常直接通道。
- 25.02.03.02.02 医源性动静脉瘘 iatrogenic arteriovenous fistula  
由医源性因素导致的动脉与静脉之间的异常直接通道。
- 25.02.03.02.03 自发性动静脉瘘 spontaneous arteriovenous fistula  
没有外来因素影响而自发产生的动静脉异常直接交通。
- 25.02.03.03 嗜酸性肉芽肿合并多血管炎 eosinophilic granulomatosis with polyangiitis, EGPA  
又称“许尔-斯特劳斯综合征（Churg-Strauss syndrome）”。一种富含嗜酸性细胞的坏死性肉芽肿性炎症。属于小血管抗中性粒细胞胞质抗体相关血管炎，是一种多系统疾病，通常涉及呼吸道。主要影响中小型血管，与哮喘和嗜酸性粒细胞增多有关。由美国医生雅各布·许尔（Jacob Churg）和洛特·斯特劳斯（Lotte Strauss）于 1951 年首次报道。
- 25.02.03.04 大血管型血管炎 large vessel vasculitis  
主要累及大动脉和大静脉的血管壁及血管周围，有炎细胞浸润并伴有纤维素沉积、胶原纤维变性、内皮细胞及肌细胞坏死等血管损伤的血管炎性疾病。属于系统性血管炎，包括巨细胞动脉炎和大动脉炎，主要累及大动脉的血管，也可累及所有血管，常为肉芽肿性动脉炎。
- 25.02.03.05 巨细胞动脉炎 giant cell arteritis  
以巨细胞浸润为主要病理改变的系统性血管炎。血管病变常呈节段性、多灶性或广泛性损害。体内任何较大动脉均可受累，主要累及 50 岁以上患者颈动脉的颅外分支。最严重的并发症是不可逆的视觉丧失。
- 25.02.03.06 特发性主动脉炎 idiopathic aortitis  
又称“高安动脉炎（Takayasu arteritis）”“无脉症（pulseless disease）”。主动脉及其主要分支的慢性进行性非特异性炎性疾病。病变多见于主动脉弓及其分支，其次为降主

动脉、腹主动脉和肾动脉。主动脉的二级分支，如肺动脉、链状动脉也可受累。受累的血管可为全层动脉炎。由日本医生高安右人（Takayasu Mikito）于1908年首次报道。

#### 25.02.03.07 中血管型血管炎 medium vessel vasculitis

主要累及中血管壁及血管周围，有炎细胞浸润并伴有纤维素沉积、胶原纤维变性、内皮细胞及肌细胞坏死等血管损伤的血管炎性疾病。

#### 25.02.03.08 结节性多动脉炎 polyarteritis nodosa

主要累及中小动脉的节段性、坏死性血管炎。有时也可累及微动脉，该病可造成多脏器受累。发病率低，临床表现复杂，症状多变，不易早期诊断。

#### 25.02.03.09 坏死性血管炎 necrotizing vasculitis

侵犯真皮毛细血管及小血管的变应性血管炎。发病机理一般认为与变态反应有关，血液中的毒素导致自身的免疫性炎症，侵犯损伤血管。患者可出现血沉增高、双下肢皮损、色素沉着等。

#### 25.02.03.10 小血管型血管炎 small vessel vasculitis

主要累及脏器内动静脉、微动静脉和毛细血管血管壁及血管周围，有炎细胞浸润并伴有纤维素沉积、胶原纤维变性、内皮细胞及肌细胞坏死等血管损伤的血管炎性疾病。

#### 25.02.03.11 抗中性粒细胞胞浆抗体相关性血管炎 ANCA associated vasculitis

又称“ANCA相关性血管炎”。以血清中能够检测到抗中性粒细胞胞浆抗体为最突出特点的系统性小血管炎性疾病。炎症主要累及小血管。

##### 25.02.03.11.01 微型多血管炎 microscopic polyangiitis

一种累及小血管的寡免疫复合物的抗中性粒细胞胞浆抗体相关性血管炎。

##### 25.02.03.12 皮肤白细胞破碎性血管炎 dermal leukocytoclastic vasculitis

一种主要累及皮肤的中性粒细胞浸润性小血管炎。浸润的中性粒细胞脱颗粒造成血管及组织损伤后，形成该病特征性改变发生细胞死亡降解、细胞核碎裂。

##### 25.02.03.13 肉芽肿性血管炎 granulomatosis with polyangiitis, GPA

又称“韦格纳肉芽肿（Wegener granulomatosis）”。一种坏死性肉芽肿性血管炎。属自身免疫性疾病。病变累及小动脉、静脉及毛细血管，偶尔累及大动脉，其病理以血管壁的炎症为特征，主要侵犯上、下呼吸道和肾脏，通常以鼻黏膜和肺组织的局灶性肉芽肿性炎症为开始，继而进展为血管的弥漫性坏死性肉芽肿性炎症。由德国病理学家弗里德里希·韦格纳（Friedrich Wegener）于1936年首次报道该病的病理特点。

##### 25.02.03.14 贝赫切特综合征 Behcet syndrome

又称“白塞综合征”“白塞病”“口-眼-生殖器三联征”。以血管炎为主要病理基础的慢性多系统疾病。临床表现为复发性口腔溃疡、生殖器溃疡及葡萄膜炎三联征。是一种影响全身血管的罕见病，可导致静脉血栓、动脉血栓和动脉破裂、假性动脉瘤形成。由土耳其皮肤科医生贝赫切特（Behcet）于1937年首先报道。

##### 25.02.03.15 放射性动脉炎 radiation arteritis

放射治疗导致的病灶临近大血管炎症性改变及纤维化的疾病。多表现为严重的血管管腔狭窄和较少见的动脉瘤形成，放射损伤的早期病理变化包括内皮损伤、内膜增厚和平滑肌纤维化，随着时间的推移，钙化和动脉粥样硬化的出现导致更严重的狭窄。

##### 25.02.03.16 血栓闭塞性脉管炎 thromboangiitis obliterans

又称“伯格病（Buerger disease）”。一种炎性血管闭塞性疾病。主要累及青年男性吸烟者的下肢，但女性及年长者也可以受累。活动性病变表现为节段性炎症反应，伴有多形核白细胞及淋巴细胞透壁浸润，而内弹力层完好，且管腔内血栓形成倾向突出，典型表现为双下肢缺血疼痛。由奥地利籍美国医生利奥·伯格（Leo Buerger）于1908年首次报道。

#### 25.02.04 其他

- 25.02.04.01 非峡部主动脉撕裂伤 non-isthmic aortic laceration  
由车祸、外伤等原因致主动脉的直接损伤或人体突然减速运动时主动脉各段因减速不一致，所受剪切力不等所致的主动脉峡部以外部分的血管撕裂伤。
- 25.02.04.02 钝性血管损伤 blunt vascular injury  
任何外来钝性暴力碰撞造成的非穿通性血管损伤。以四肢血管损伤较多。
- 25.02.04.03 锐性血管损伤 sharp vascular injury  
尖锐物体造成的穿透性血管损伤。可以导致动脉假性动脉瘤、夹层、动静脉瘘、动脉横断、狭窄、闭塞等。
- 25.02.04.04 运动相关髂外动脉病变 exercise-related external iliac artery disease  
由于运动所致的髂内外动脉分叉处到腹股沟韧带之间的髂外动脉反复弯曲和反复伸展所导致的髂外动脉病变。其病理学基础为外膜的增厚和平滑肌细胞增生导致的中层及内膜增厚，临床症状主要为跛行和肢体麻木等。
- 25.02.04.05 颈动脉压力感受器功能不良 carotid baroreceptor dysfunction  
颈动脉窦的压力感受性神经末梢及压力感受器因病变无法维持动脉血压相对稳定的病理状态。
- 25.02.04.06 颈动脉窦综合征 carotid sinus syndrome  
由颈动脉窦反射亢进所致的一组自发的、突然发生的头晕、无力、耳鸣及腹部不适的综合征。一般发作1~4分钟，超过20分钟时即可出现晕厥。
- 25.02.04.07 颈动脉海绵窦瘘 carotid-cavernous fistula  
颈内动脉海绵窦段的动脉壁或其分支发生破裂，与海绵窦之间形成异常的动静脉交通的疾病。
- 25.02.04.08 主动脉食管瘘 aorto-esophageal fistula  
主动脉和食管间出现异常通道的疾病。多由于胸主动脉瘤、胸主动脉支架植入、食管癌、食管异物、食管溃疡等原因导致主动脉-食管异常沟通，可引起严重出血、感染等而危及生命。
- 25.02.04.09 主动脉气管瘘 aortotracheal fistula  
气管、支气管某一段与主动脉之间出现异常通道的疾病。可表现为间歇性咯血，可能发展为大量咯血而危及生命。
- 25.02.04.10 缺血性神经炎 ischemic neuritis  
各种原因导致末梢神经缺血的神经营养性疾病。多见于严重血管闭塞。临床上常表现为足部静息痛，一般平躺时加重，患肢下垂时减轻。患肢皮肤，尤其趾部发凉、苍白、麻木、发绀、皮肤萎缩、干燥发亮、毛发脱落、甲生长受阻、甲板增厚甚至溃疡和坏疽等表现。
- 25.02.04.11 弹性纤维假黄瘤 pseudoxanthoma elasticum, PXE  
又称“弹性假黄色瘤”。一种先天遗传性弹力纤维变性疾病。可在无传统高危因素的情况下出现早期的弥漫性动脉病变，其小型和中型动脉比主动脉受累的概率更高，主要表现为心绞痛、高血压、脑缺血及下肢间歇性跛行等。
- 25.02.04.12 吻合口动脉瘤 anastomotic aneurysm  
动脉重建术后，吻合口后期破裂引起的周围血肿，成为吻合口动脉瘤或吻合口假性动脉瘤。
- 25.02.04.13 动脉源性肿瘤 arterial tumor  
起源于动脉壁的原发性肿瘤。罕见。最常累及主动脉。大部分起源于动脉外膜和中层，少数起源于内膜，通常沿血管壁浸润生长，很少在管腔内蔓延。
- 25.02.04.14 [原发性主动脉肿瘤]扎尔姆分类 Salm classification [of primary aortic tumor]  
一种原发于主动脉的肿瘤按形态分类的方法。其包括三种类型：息肉型或腔内型，动脉肿瘤局部与内膜表面相连，主体突入血管腔内生长，由于这种特性，常引起肿瘤栓塞，例如

黏液瘤；内膜型，肿瘤沿主动脉内皮表面生长，很少突入管腔内生长，往往导致大的分支血管闭塞；外膜型，肿瘤起源于主动脉的中层和外膜，向外生长侵犯动脉周围组织结构。由德国外科医生扎尔姆（Salm）于 1972 年首次报道。

#### 25.02.04.15 [原发性主动脉肿瘤]赖特分类 Wright classification [of primary aortic tumor]

原发性主动脉肿瘤扎尔姆分类的改良方法。其将息肉型和内膜型肿瘤合并为内膜型，简化了动脉肿瘤的分类，并将扎尔姆分型中的外膜型肿瘤改称为管壁型肿瘤。由美国病理医生埃伦·赖特（Ellen Wright）于 1985 年提出。

#### 25.02.05 淋巴疾病

##### 25.02.05.01 淋巴管畸形 lymphatic malformation

又称“淋巴管瘤”。脉管系统发育过程中某种原因导致淋巴管系统紊乱而发生的先天性脉管畸形。根据淋巴管囊腔的大小分为巨囊型、微囊型和混合型 3 型。

##### 25.02.05.02 淋巴水肿 lymphedema

一种慢性进展性疾病，由淋巴循环障碍及富含蛋白质的组织间液持续积聚。继而引起纤维增生，脂肪组织纤维化引起，好发于四肢，下肢更为常见。淋巴管与淋巴结损伤后，常于数年后才出现症状。

##### 25.02.05.02.01 原发性淋巴水肿 primary lymphedema

由淋巴管、淋巴结发育异常所导致的淋巴水肿。确切病因尚不明确，常根据年龄进一步分为先天性、早发性和迟发性淋巴水肿。

##### 25.02.05.02.02 继发性淋巴水肿 secondary lymphedema

由手术治疗、放射治疗、肿瘤、感染、创伤或丝虫病引起的淋巴管及淋巴结损伤所导致的淋巴水肿。

##### 25.02.05.03 乳糜回流障碍 chylous reflux disorder

由于肠淋巴管、淋巴干、乳糜池、胸导管及区域外周淋巴管原发性结构性缺陷或继发性损害，导致肠道吸收的乳糜液逆流或在不同部位漏出的疾病。

##### 25.02.05.03.01 原发性乳糜回流障碍 primary chylous reflux disorder

原发性淋巴系统发育缺陷导致的乳糜回流障碍。如淋巴管扩张、增生或狭窄、梗阻，淋巴管瓣膜功能不全或瓣膜缺如、发育缺陷的淋巴通道上的淋巴结功能不全或淋巴结缺如等。

##### 25.02.05.03.02 继发性乳糜回流障碍 secondary chylous reflux disorder

由于肝硬化、肿瘤、手术及结核、外伤、丝虫病等原因引起的乳糜回流障碍。

##### 25.02.05.04 乳糜囊肿 chylous cyst

一种由乳白色乳糜液形成的单发性淋巴管囊肿。临床上多发生于肠系膜、纵隔。

##### 25.02.05.05 乳糜腹 chyloperitoneum

又称“乳糜性腹水”。乳糜液从正常或异常的淋巴管道漏出或渗出，存留在腹膜腔形成的腹腔积液。

##### 25.02.05.06 乳糜胸 chylothorax

又称“乳糜性胸水”。由于各种原因造成胸导管回流的淋巴乳糜液外漏并积存于胸膜腔内形成胸腔积液。

##### 25.02.05.07 乳糜性心包积液 chylopericardium

由于胸导管或其他较大淋巴管阻塞或破裂，使淋巴液汇入心包腔所致的心包积液。

##### 25.02.05.08 乳糜漏 chylous leakage

胸导管或淋巴管主要分支破损引起乳糜液溢出所造成的疾病。

##### 25.02.05.09 乳糜尿 chyluria

含有乳糜的淋巴液异常的混入尿中所引起的疾病。乳糜尿呈乳白色。

##### 25.02.05.10 单纯性淋巴管瘤 lymphangioma simplex

又称“毛细淋巴管瘤”。由原始淋巴管发育增生形成的肿物的一种先天发育畸形。属错构瘤性质。表现为群集、深部、张力性水疱，组成斑片状，可发生于身体各个部位，常见于颈、上胸、肢体近端等处。

#### 25.02.05.11 海绵状淋巴管瘤 cavernous lymphangioma

以境界不清、海绵状皮下组织肿块或弥漫性肿胀为特征表现的淋巴管瘤。

### 25.03 临床表现

#### 25.03.01 症状

##### 25.03.01.01 间歇性跛行 intermittent claudication

腿部动脉血供障碍所造成的特殊表现。患者行走时发生腓肠肌麻木、疼痛以至痉挛，皮肤蚁行感，休息后症状消失，再走时又出现类似表现。

##### 25.03.01.02 静息痛 rest pain

肢体在静止状态时仍持续存在的弥漫性的、不易定位的、灼烧样疼痛。夜间平卧时加重。其病因是慢性缺血性神经病变和感觉神经体位性异常灌注，常提示肢体动、静脉病变及缺血的程度加重。

##### 25.03.01.03 缺血性溃疡 ischemic ulcer

各种原因造成动脉血流受阻，而侧支循环尚未建立导致组织血供障碍引起皮肤组织坏死形成的溃疡。

##### 25.03.01.04 坏疽 gangrene

组织坏死后继发腐败菌的感染而呈现黑色、暗绿色等特殊形态改变的坏死。可分为干性坏疽、湿性坏疽（包括气性坏疽）。25.03.01.05 灌注不良综合征 dysperfusion syndrome 因血压过低和/或心脏供血不足，脑、肝、肾等组织器官血流量随之减少，产生一系列缺血、缺氧症状的综合征。

##### 25.03.01.06 一过性黑矇 amaurosis fugax

眼睛视物时不能看到或看清物体，而以眼前发黑为表现，短时间内又能恢复的临床症状。是颈内动脉病变的典型症状。

##### 25.03.01.07 短暂性单盲 transient monocular blindness

各种原因导致的突然的、暂时性的单眼血流量减少，从而引起短暂的、持续几分钟的视力丧失。

##### 25.03.01.08 短暂性单眼视野缺失 transient monocular visual loss

当短暂性脑缺血发作继发于颈动脉疾病时，引起的视辐射分布相关的象限区域的一过性的单眼视野缺损。

##### 25.03.01.09 单瘫 monoplegia

四肢中的一肢出现瘫痪。可由周围神经病变及中枢神经病变引起。病变可位于脊髓前角、前根、神经丛和周围神经。急性发病者见于外伤，逐渐出现者见于神经丛及神经根的压迫，如肿瘤及颈肋的压迫。

##### 25.03.01.10 偏瘫 hemiplegia

一侧上下肢的运动障碍，有时伴有眼裂以下面肌和舌肌的瘫痪。多由急性脑血管病及其原发病引起。

##### 25.03.01.11 截瘫 paraplegia

由于直接或间接原因导致脊髓损伤，致使受伤平面以下双侧肢体感觉、运动、反射等消失和膀胱、肛门括约肌功能丧失的疾病。其中，上述功能完全丧失者，称完全性截瘫，还有部分功能存在的，称不完全性截瘫。



## 25.03.02 体征

### 25.03.02.01 共济失调步态 ataxic gait

由于肌肉协调性丧失、以异常足位、分腿站立和不稳定为特征的步态。

### 25.03.02.02 眼球震颤 nystagmus

眼球自发或在诱发后出现的自主、有节律、短促的摆动。分为水平性、垂直性和旋转性等。

### 25.03.02.03 垂直凝视麻痹 vertical gaze palsy

共轭、双侧限制性的眼球上视或下视的眼球运动障碍。表现为眼球共同上视或下视麻痹，可见于中脑水平大脑后动脉起始处闭塞。

### 25.03.02.04 肢体抬高试验 test of leg elevation

又称“伯格试验 (Buerger's test)”。用于评估动脉供血能力的试验。平卧抬高下肢 45 度，维持 60 秒，肢体远端保持淡红色或轻微变浅色，如呈苍白或蜡纸样色，提示肢体供血不足；再将肢体下垂于床旁，正常人皮色可以在 10s 内恢复，如果恢复时间超过 45s，进一步提示下肢供血不足，可以明确肢体缺血存在。合并下肢静脉曲张，假阳性率高。由奥地利籍美国医生利奥·伯格 (Leo Buerger) 提出。

### 25.03.02.05 搏动性肿块 pulsatile mass

与心脏搏动一致的具有节律搏动特征的局部肿块。可伴有胀痛、震颤和血管杂音。多提示为血管性病变或与血管密切相关。

#### 25.03.02.05.01 血管震颤 vascular tremor

触诊血管时手掌感到的一种细微震动感。原因是血液经狭窄的口径或循异常的方向流动形成漩涡造成血管震动所致。一般情况下，震颤的强弱与病变狭窄程度、血流速度和压力阶差呈正比。

#### 25.03.02.05.02 血管杂音 vascular murmur

遇到血流加速、异常血流通道或血管腔径异常时，血管中正常血流由层流转变为湍流或漩涡而冲击血管壁，使之产生振动形成的杂音。

### 25.03.02.06 雷诺现象 Raynaud phenomenon

因指/趾动脉痉挛而引起的皮肤苍白、发绀或潮红现象。多由寒冷或情感等因素诱发，女性多见。分为原发性和继发性两类，可用钙通道阻滞药、血管扩张剂等治疗。由法国医生莫里斯·雷诺 (Maurice Raynaud) 于 1862 年首次报道。

### 25.03.02.07 无脉 pulseless

肢体的脉搏明显减弱或缺如的体征。血压明显降低或测不出。

### 25.03.02.08 直腿伸踝征 dorsiflexion sign

又称“霍曼斯征 (Homans sign)”。检查时嘱患者下肢伸直，短促手推患者足底前部形成踝关节背屈，由于腓肠肌和比目鱼肌被动拉长而刺激小腿肌肉内病变的静脉，引发小腿肌肉区域疼痛的体征。阳性，则提示小腿深静脉血栓形成。由美国外科医师约翰·霍曼斯 (John Homans) 于 1994 年首次提出。

### 25.03.02.09 色素沉着 pigmentation

人体皮肤由于种种原因而致皮肤呈现不同颜色、不同范围及不同深浅的色素变化。

### 25.03.02.10 颈静脉怒张 jugular vein distention

患者取 30° ~45° 半卧位，颈外静脉充盈高度超过正常水平的体征。

### 25.03.02.11 股白肿 phlegmasia alba dolens

急性高位下肢深静脉血栓形成时，患肢因浅静脉尚有回流，因而皮下组织淤血不明显，表现为患肢水肿、皮肤无紫绀而颜色亮白的体征。

### 25.03.02.12 股青肿 phlegmasia cerulea dolens

下肢深浅静脉均血栓形成，回流均严重受阻，组织严重淤血，表现为患肢水肿、紫绀的体征。是下肢深静脉血栓形成的严重情况。当组织压力接近动脉压时，可致急性缺血。

#### 25.03.02.13 脂性硬皮病 lipodermatosclerosis

由于慢性炎症和纤维化所致的皮下结节。局限于皮肤和皮下组织，多见于下肢慢性静脉性疾

#### 25.03.02.14 凹陷性水肿 pitting edema

当皮下组织间隙中有过多体液积聚时，用手指按压局部皮肤出现凹陷，手指松开后凹陷能平复的水肿。

#### 25.03.02.15 硬性水肿 rigid edema

又称“非凹陷性水肿”“凹陷性水肿”。由于创伤、感染、自身免疫等因素发生炎症而造成的局部手指按压不出现凹陷的水肿。多是组织间隙内蛋白的沉积导致，部分病例水肿液富含丰富的蛋白质，会聚集大量的纤维素，与炎性增生反应致瘢痕组织形成，使皮肤，皮下变硬，手指按压不出现凹陷。

#### 25.03.02.16 淋巴结肿大 lymphadenectasis

淋巴结直径超过正常的体征。

#### 25.03.03 特殊表现

##### 25.03.03.01 {腔内术后}内漏 [post endovascular surgery]endoleak

主动脉疾病腔内治疗过程中移植物未能将病灶完全隔绝，术后仍持续有血液灌注至移植物外瘤腔的现象。

##### 25.03.03.01.01 {腔内术后}I型内漏 [post endovascular surgery]type I endoleak

又称“附着不良型内漏”。由于主动脉覆膜支架锚定区贴壁不良，导致持续性血流通过支架近端或远端缝隙进入覆膜支架外瘤腔的内漏类型。

##### 25.03.03.01.01.01 {腔内术后}Ia型内漏 [post endovascular surgery]type Ia endoleak

主动脉覆膜支架近端锚定区贴壁不良或锚定区不足，导致持续性血流通过支架近端缝隙进入覆膜支架外瘤腔的内漏类型。

##### 25.03.03.01.01.02 {腔内术后}Ib型内漏 [post endovascular surgery]type Ib endoleak

主动脉覆膜支架远端锚定区贴壁不良，导致持续性血流通过支架远端缝隙进入覆膜支架外瘤腔的内漏类型。

##### 25.03.03.01.02 {腔内术后}II型内漏 [post endovascular surgery]type II endoleak

主动脉覆膜支架术后来自分支动脉的返流，导致持续性血流通过侧枝返流入覆膜支架外瘤腔的内漏类型。

##### 25.03.03.01.03 {腔内术后}III型内漏 [post endovascular surgery]type III endoleak

由主动脉移植物破损引起，包括覆膜撕裂和骨架折断，或移植物之间重叠部分密封不良和脱节所致，导致持续性血流进入覆膜支架外瘤腔的内漏类型。

##### 25.03.03.01.04 {腔内术后}IV型内漏 [post endovascular surgery]type IV endoleak

主动脉覆膜支架术后，血液通过移植物上的网眼或膜进入覆膜支架外瘤腔的内漏类型。与移植物的密封性能较差，或织物材料的高通透性和多孔性有关。

##### 25.03.03.01.05 {腔内术后}V型内漏 [post endovascular surgery]type V endoleak

主动脉覆膜支架术后，原因不明的，没有明确内漏存在的主动脉瘤腔内张力增加、瘤腔扩大的内漏类型。

#### 25.03.03.02 [血管]移植物闭塞 [vascular] graft occlusion

血管搭桥术或腔内修复术后发生血管移植物不通畅的并发症。

#### 25.03.03.03 [血管]移植物感染 [vascular] graft infection

在血管重建术中所用的人工血管或支架型血管移植物的感染。

- 25.03.03.04 支架断裂 stent fracture  
支架植入术后出现的支架骨架折断的并发症。
- 25.03.03.05 支架内血栓 stent thrombosis  
支架植入后在支架植入处形成的血栓。导致血管管腔完全性或者不完全阻塞，从而出现远端组织器官的缺血症状。
- 25.03.03.06 支架移位 stent migration  
血管腔内治疗过程中或治疗后出现的异常的支架位置移动的并发症。
- 25.03.03.07 支架内再狭窄 in-stent restenosis, ISR  
支架植入术后，支架内全程和/或支架两端 5 毫米节段内全部或部分管腔丢失，导致管腔狭窄程度大于 50%的并发症。
- 25.03.03.08 截肢率 amputation rate  
在一定时间内因无法通过血管重建、药物控制等恢复患肢血供，进而发生肢体缺血坏死而截断肢体的患者比例。
- 25.03.03.09 靶病变血运重建 target lesion revascularization, TLR  
对腔内治疗所处理的病变部位，再次进行了干预的情况。
- 25.03.03.09.01 临床驱动靶病变血运重建 clinical driven target lesion revascularization, CD-TLR  
因为患者临床症状再次出现而需要再次行的靶病变血运重建的情况。是外周动脉干预性临床试验常用的有效性指标之一。
- 25.03.03.10 晚期管腔丢失 late lumen loss, LLL  
动脉狭窄/闭塞性病变腔内治疗术后，随访时再次造影，所测量的靶病变部位动脉最大管腔直径与治疗后立即最大直径的差值。可以反映内皮增生的情况，外周动脉干预性临床试验常用的有效性指标之一。
- 25.03.03.11 [主动脉夹层]动态型梗阻 [aortic dissection] dynamic obstruction  
主动脉夹层中，因受压的真腔不能提供足够的血流，或内膜片脱垂进入分支血管开口内而导致的梗阻。动态型梗阻中，血管开口仍保持其解剖完整性。
- 25.03.03.12 [主动脉夹层]静态型梗阻 [aortic dissection] static obstruction  
主动脉夹层中，因夹层进展的末端进入并压紧分支血管的开口而导致的梗阻。静态型梗阻中，分支血管的开口发生缩窄，故不能单纯通过恢复真腔血流改善受累血管的血供，而需要分支血管本身的处理。

## 25.04 诊断

- 25.04.01 实验室检查
- 25.04.01.01 D-二聚体 D-dimer  
纤溶酶溶解纤维蛋白凝块形成的小分子物质。血液中纤维蛋白的降解产物之一。其水平升高说明体内存在高凝状态和继发性的纤维蛋白溶解亢进。其对血栓性疾病的诊断、疗效评估和预后判断具有重要的意义。
- 25.04.01.02 乳糜液分析 chyle analysis  
对乳糜液进行外观判断、生化检测、常规检查、细菌培养等综合判断患者乳糜情况的实验室检查。
- 25.04.02 影像学检查
- 25.04.02.01 血管腔内超声[检查] intravascular ultrasound, IVUS  
使用末端连接有超声探头的特殊导管进行血管腔内超声检查的技术。

- 25.04.02.02 经颅多普勒超声 transcranial Doppler, TCD  
应用超声多普勒效应, 穿透颅骨较薄处及自然孔道, 获取颅底主要动脉的多普勒回声信号, 来检测颅内脑底主要动脉的血流动力学及血流生理参数的超声检查技术。
- 25.04.02.03 超声心动图 cardiac ultrasound; echocardiogram; ultrasonocardiography; echocardiography  
利用回声成像技术探查心脏和大血管结构和功能信息的超声检查技术。
- 25.04.02.04 淋巴系闪烁造影[术] lymphoscintigraphy  
利用放射性药物在淋巴结中的摄取、滞留等的差异, 通过显像仪器显影淋巴结进行疾病诊断的检查技术。
- 25.04.02.05 淋巴管造影[术] lymphangiography  
将造影剂或淋巴染色剂注入淋巴管, 对淋巴管进行摄片观察淋巴管形态的检查技术。
- 25.04.02.06 反射性核素淋巴闪烁造影[术] reflective radionuclide scintigraphy  
采用 $\gamma$ 照相机显示淋巴管、淋巴结并记录它们放射性强度变化的检查方法。
- 25.04.02.07 磁共振淋巴造影[术] magnetic resonance lymphangiography, MRL  
注射磁共振造影剂后对注射部位的淋巴结进行检查的磁共振技术。
- 25.04.02.08 数字减影血管造影[术] digital subtraction angiography, DSA  
通过向血管内注入对比剂, 利用影像设备来显示血管及其分支的检查技术。
- 25.04.02.08.01 动脉造影[术] arteriography; arteriogram  
将对比剂直接注入动脉, X线照射使动脉系统显影的检查技术。
- 25.04.02.08.02 静脉造影[术] venography  
将对比剂直接注入静脉, X线照射使静脉系统显影的检查技术。
- 25.04.02.09 血管内镜检查 angiосcopy  
通过纤维内镜直接进行血管内观测的检查技术。主要用于动脉腔壁的观测, 以诊断血管疾病或配合其他器械进行血管内的血栓清除、斑块减容等治疗。
- 25.04.03 特殊检查
- 25.04.03.01 踝肱指数 ankle brachial index, ABI  
通过测量踝部胫后动脉或胫前动脉以及肱动脉的收缩压, 得到踝部动脉压与肱动脉压之间的比值。
- 25.04.03.02 四肢节段性压力测定 segmental limb pressure measurement  
运用连续多普勒超声探头及自动充气泵, 用相同宽度的袖带分别置于上臂、前臂、踝部、膝下、膝上和大腿上段, 用探头在上肢桡动脉、下肢足背动脉或胫前及胫后动脉处听取动脉信号, 分别测出各节段的动脉压力, 从而评价动脉管腔的病变程度和部位的技术。
- 25.04.03.03 光学体积描记 photoplethysmography  
用感光探针反向光反射的方法来测定下肢真皮层血容量相对改变的检查技术。
- 25.04.03.04 空气体积描记 air plethysmography  
在静脉排空和灌注期间, 围绕小腿袖套内空气置换来监测血容量改变以反映下肢静脉功能的检查技术。
- 25.04.03.05 阻抗容积描记 impedance plethysmography  
利用电阻抗探针记录阻断和开放股静脉回流, 小腿电阻抗变化曲线以间接判断下肢深静脉有无血栓形成的检查技术。
- 25.04.03.06 静脉压测定 venous pressure measurement  
用来测量特定部位静脉静水压的检查技术。测量的部位应与右心房平齐。
- 25.04.03.07 非卧床静脉压 ambulatory venous pressure  
患者站立位以及活动状态下的下肢静脉压。是评估慢性静脉功能不全血流动力学的有效指

标。

25.04.03.08 经皮动脉血氧分压 percutaneous arterial oxygen partial pressure

通过氧电极经皮肤测定的毛细血管血氧分压。在一定范围内可反映动脉血氧分压。

25.04.03.09 甲硫氨酸负荷试验 methionine loading test

按体重口服甲硫氨酸 4 小时后测定静脉血内同型半胱氨酸水平来诊断隐匿性高半胱氨酸血症的试验。

25.04.03.10 血管通畅试验 vascular patency test

又称“艾伦试验(Allen test)”。通过交替压迫和开放前臂远端的尺、桡动脉,检查手部尺、桡动脉通畅和相互吻合情况的试验。由美国医生埃德加·范奈斯·艾伦(Edgar Van Nuys Allen)于 1929 年最初报道。

25.04.03.11 损毁肢体严重程度评分 mangled extremity severity score, MESS

一种综合评估创伤后肢体的存活能力以确定是否需要抢救和经验性截肢的评分量表。主要从肢体缺血、患者年龄、休克状态、损伤机制等方面评估。评分 $\geq 7$ 的患者可能需要截肢。

## 25.05 治疗

### 25.05.01 内科治疗

25.05.01.01 抗血小板治疗 antiplatelet therapy

应用抗血小板药物来预防急性动脉血栓性事件发生的治疗方法。常用的抗血小板药物有阿司匹林、硫酸氢氯吡格雷等。

25.05.01.02 抗凝治疗 anticoagulant therapy; anticoagulation therapy

通过应用抗凝药物治疗以及预防血栓性疾病的治疗方法。常用的抗凝药物有华法林、普通肝素、低分子肝素、利伐沙班等。

25.05.01.03 肝素化 heparinization

注射肝素使凝血功能充分受到抑制而又不发生自发性出血的治疗方法。

25.05.01.04 间歇充气加压 intermittent pneumatic compression

利用充气泵间歇性充气产生规律性外压力变化以改善下肢静脉回流状态的方法。

25.05.01.05 加压疗法 compression therapy

通过对水肿的部位增加压力来增加组织液回流以减轻水肿的治疗方法。

25.05.01.06 烘绑疗法 heating and bandage treatment

利用热辐射对病变肢体加以烘烤,同时配合弹力绷带加压包扎,以消除肢体淋巴水肿的治疗方法。

### 25.05.02 介入治疗

25.05.02.01 血管腔内技术 endovascular procedure

在 X 线影像设备的监视下,利用特殊的腔内器材经皮进入血管腔内对血管疾病进行诊断和治疗的介入治疗方式。

25.05.02.01.01 [腹主]动脉瘤腔内修复术 endovascular [abdominal aortic] aneurysm repair, EVAR

通过血管腔内技术修复腹主动脉瘤的介入治疗方式。通常在数字减影血管造影系统下,经双侧股动脉入路,应用导丝、导管等辅助,将人工血管支架系统输送入腹主动脉瘤腔内,利用支架的弹性及头端的钩状附件,加以球囊扩张作用,将支架植入并固定于腹主动脉瘤近远端的正常动脉壁上。

25.05.02.01.02 胸主动脉腔内修复术 thoracic endovascular aortic repair, TEVAR

通过血管腔内技术修复胸主动脉病变的介入治疗方式。通常在数字减影血管造影系统下,

经股动脉入路，应用导丝、导管等辅助，将人工血管支架系统输送入主动脉腔内，利用支架的弹性及头端的钩状附件，将支架植入并固定于胸主动脉近远端的正常动脉壁上。

**25.05.02.01.03 [腔内]烟囱技术 [endovascular]chimney technique**

病变部位锚定区不足需要覆盖临近重要分支血管时，在分支血管内植入覆膜支架或裸支架与主动脉支架植入物并排锚定，以达到保全分支血管血供的目的的胸和/或腹主动脉疾病腔内修复重建分支血管的技术。因分支血管内支架释放后形态状似烟囱而得名。

**25.05.02.01.04 [腔内]多分支支架技术 [endovascular]multibranched stent technique**

为避免主动脉支架对分支血管的覆盖，术前经过三维测量，在主动脉支架主体上缝合多个分支支架，植入瘤体后，经导丝、导管配合下将分支支架植入对应分支动脉，以达到保全分支血管、修复胸腹主动脉瘤的目的的胸和/或腹主动脉疾病腔内修复重建分支血管的技术。主要用于治疗累及内脏动脉分支的复杂胸腹主动脉瘤疾病，。

**25.05.02.01.05 [腔内]开窗技术 [endovascular]fenestration technique**

在胸腹主动脉疾病腔内治疗中，为避免覆膜支架覆盖分支动脉阻挡分支动脉血流，利用穿刺、烧灼等方法对分支动脉开口处所对应的支架主体进行开孔，然后通过缝合分支血管或体内植入分支支架恢复分支动脉血流的技术。

**25.05.02.01.06 [腔内]定制开窗技术 [endovascular]customized fenestration technique**

在胸腹主动脉疾病腔内治疗中，为避免覆膜支架覆盖分支动脉阻挡分支动脉血流，术前经过三维测量，确定分支动脉开口对应位置，对主动脉支架主体在体外进行开孔并缝制标记物，在主动脉主体支架植入后，通过植入分支支架于对应分支动脉从而恢复分支动脉血流的技术。

**25.05.02.01.07 [腔内]体内原位开窗技术 [endovascular]in situ fenestration technique**

在主动脉覆膜支架体内释放后，通过穿刺、烧灼等方法对分支动脉开口处所对应的支架主体进行开孔，并利用导丝配合球囊扩大形成对应分支动脉的窗口，然后通过植入分支支架恢复分支动脉血流的技术。

**25.05.02.01.08 血管成形术 angioplasty**

使狭窄或闭塞的血管病变恢复正常的形态，使血管再通的血管腔内技术的统称。

**25.05.02.01.08.01 球囊扩张成形术 balloon angioplasty**

采用经皮穿刺的方法，将带球囊的导管置于血管狭窄或闭塞处进行扩张成形使血管再通的血管腔内技术。

**25.05.02.01.08.02 支架植入术 stent implantation**

采用经皮穿刺的方法，通过金属支架置入等技术，使狭窄、闭塞的血管或腔道扩张、再通的血管腔内技术。

**25.05.02.01.09 斑块减容术 debulking atherectomy**

利用特殊的器械和技术，对血管腔内的斑块进行旋切或消融，以降低斑块容积的血管腔内技术。

**25.05.02.01.10 斑块旋切术 directional atherectomy**

利用特殊的机械装置，在动脉内将阻塞血流的斑块切除并移除，以消除或减轻管腔狭窄、拓宽管腔的血管腔内技术。

**25.05.02.02 经皮血栓切除术 percutaneous thrombectomy**

使用腔内治疗的方式清除血栓的技术。

**25.05.02.02.01 经皮机械性血栓切除术 percutaneous mechanical thrombectomy, PMT**

经皮进入血管腔内运用切除血栓和动脉粥样硬化物，使血管再通的一种血管腔内技术。

**25.05.02.03 溶栓治疗 thrombolytic therapy**

应用溶栓药物直接或间接使血栓中的纤维蛋白溶解，从而使被阻塞的血管再通的治疗方

法。

- 25.05.02.03.01 超声加速溶栓[术] **ultrasound accelerated thrombolysis**  
运用超声波直接溶解血栓、增加纤溶药物的活性的溶栓治疗。
- 25.05.02.03.02 分段药物机械溶栓[术] **segmented drug mechanical thrombolysis**  
一种通过双气囊导管实现分段溶栓、吸栓的溶栓治疗。
- 25.05.02.03.03 置管溶栓[术] **catheter directed thrombolysis, CDT**  
将溶栓导管放置在血管内的血栓段,于血栓局部注入溶栓药物进行持续溶栓治疗的腔内技术。
- 25.05.02.04 栓塞治疗 **embolization therapy**  
经动脉或静脉腔内将栓塞物质有控制地注入到病变器官或其供应血管内的技术。以期达到控制出血、治疗肿瘤和血管性病变以及消除患病器官功能之目的。
- 25.05.02.05 静脉内热消融术 **intravenous thermal ablation**  
应用导管将激光、射频、微波、电凝等热源装置送至静脉腔内,通过加热静脉壁使内皮细胞脱落,中层和附壁胶原变性,使静脉壁变厚、管腔收缩闭锁的下肢静脉曲张的微创治疗手术。
- 25.05.02.06 静脉硬化疗法 **venous sclerotherapy**  
将硬化剂注入曲张静脉内,使静脉管腔炎性闭合的下肢静脉曲张的微创治疗技术。
- 25.05.02.07 下腔静脉支架置入术 **inferior vena cava stent implantation**  
利用腔内血管成形技术于下腔静脉病变段行支架植入的技术。在维持下腔静脉的完整性基础上重建其回流。
- 25.05.03 手术治疗
- 25.05.03.01 升主动脉瘤修复[术] **ascending aortic aneurysm repair**  
切除病变段升主动脉,替换以人造血管或同种主动脉的治疗升主动脉瘤的开放手术。
- 25.05.03.01.01 主动脉瓣置换同期升主动脉置换术 **aortic valve replacement with concomitant replacement of the ascending aorta**  
又称“惠特手术(Wheat procedure)”。应用人工心脏瓣膜及人工血管分别行主动脉瓣和升主动脉置换的治疗升主动脉瘤的术式。适用于主动脉窦无明显病变,但无法保留主动脉瓣,且升主动脉明显扩张的患者。由美国心脏外科医生惠特(Wheat)于1964年首先提出。
- 25.05.03.01.02 复合带瓣人工血管主动脉瓣和升主动脉置换术 **aortic valve and ascending aorta replacement with valve composite grafts**  
又称“本托尔手术(Bentall procedure)”。切除升主动脉病变段,保留其后方和左、右冠状动脉开口,切除主动脉瓣,移植带瓣的人工血管,再将左、右冠状动脉移植于人工血管上的治疗升主动脉瘤的术式。适用于升主动脉瘤累及冠状动脉窦或并发主动脉瓣关闭不全者。由英国医生本托尔(Bentall)于1968年首次提出。
- 25.05.03.01.02.01 卡布罗尔手术 **Cabrol procedure**  
复合带瓣人工血管主动脉瓣和升主动脉置换术的改良手术。二者不同之处在于冠脉开口的吻合方法。主要手术步骤是缝合带瓣人工血管于主动脉瓣环完成后,取8-10mm人工血管分别与左、右冠脉开口吻合,再将该人工血管于带瓣人工血管行侧侧吻合。由卡布罗尔(Cabrol)于1981年在本托尔手术基础上改良而成。
- 25.05.03.01.03 保留主动脉瓣主动脉根部置换术 **valve-sparing aortic root replacement**  
又称“戴维手术(David procedure)”。应用人工血管做主动脉根部置换,并将左、右冠状动脉开口移植于人工血管根部的治疗升主动脉瘤的术式。保留患者自身的主动脉瓣,术后保留其功能,避免人工瓣膜置换术后血栓、退变等并发症。由加拿大医生戴维(David)

于 1992 年首次提出。

- 25.05.03.01.04 升主动脉置换术 ascending aorta replacement  
应用人工血管行病变段升主动脉置换的手术。适用于未合并主动脉瓣及主动脉窦部病变的升主动脉病变患者。
- 25.05.03.02 部分主动脉弓置换术 partial aortic arch replacement  
利用人工血管行部分主动脉弓置换的手术。主要适用于升主动脉瘤累及弓部近端，I 型或 II 型主动脉夹层，或病情危重，不宜行全弓置换者。
- 25.05.03.02.01 全主动脉弓置换术 total aortic arch replacement  
利用人工血管行主动脉弓全弓置换以及弓上分支重建的手术。主要适用于升主动脉和弓部真性动脉瘤，I 或 II 型动脉夹层，也适用于单纯的弓部瘤。
- 25.05.03.03 胸主动脉置换术 thoracic aorta replacement  
应用人工血管行胸主动脉置换的手术。适用于有症状的胸主动脉瘤或夹层等病变患者。
- 25.05.03.04 胸腹主动脉置换术 thoracoabdominal aorta replacement  
应用人工血管行胸腹主动脉置换以及内脏血管重建的手术。适用于有症状的胸主动脉及腹主动脉动脉瘤或夹层等病变患者。
- 25.05.03.05 [血管]杂交手术 [vascular]hybrid surgery  
血管腔内技术和开放手术相结合来处理血管病变的技术。通常适用于复杂的血管病变。
- 25.05.03.06 血管重建[术] revascularization  
恢复局部身体或器官血液灌注的手术。可分为开放手术和腔内手术两种主要方式。
- 25.05.03.06.01 解剖血管重建[术] anatomic revascularization  
符合正常生理解剖结构特点的搭建转流血管或腔内技术恢复血运的手术。
- 25.05.03.06.02 解剖外血管重建[术] extra-anatomic revascularization  
通过非正常生理解剖结构搭建转流血管的手术。
- 25.05.03.06.03 锁骨下动脉-颈动脉转位[术] carotid-subclavian transposition  
游离锁骨下动脉及其起始段各分支至椎动脉开口位置，切断锁骨下动脉起始段，切实缝扎近心端，远心端与颈总动脉行端侧吻合的血管重建手术。
- 25.05.03.06.04 椎动脉-颈动脉转位[术] vertebral-carotid artery transposition  
游离椎动脉，在起始处狭窄段远端缝闭椎动脉近心端，在此水平切断后，将远心端与颈动脉行端侧吻合的血管重建手术。
- 25.05.03.06.05 颈外动脉-椎动脉转位[术] external carotid - vertebral artery transposition  
将颈外动脉直接转流至远端椎动脉或将移植物近端吻合至颈外动脉的血管重建手术。
- 25.05.03.07 [血管]旁路[术] [vascular] bypass  
又称“转流术”“搭桥术”。采用自体血管或人工血管等移植物进行血管闭塞段的近远端连接重建的技术。
- 25.05.03.07.01 解剖旁路[术] anatomic bypass  
经自然血管解剖途径的旁路手术。
- 25.05.03.07.02 解剖外旁路[术] extra-anatomy bypass  
经非自然血管解剖途径的旁路手术。
- 25.05.03.07.03 主-双股/髂动脉旁路[术] aorto-bifemoral/biiliac bypass  
利用分叉型移植物进行的主动脉至双侧股动脉或髂动脉的旁路术。以恢复主髂动脉闭塞远端血流。一般是使用人工血管。
- 25.05.03.07.04 左心房-股动脉旁路[术] left atrium-femoral artery bypass  
利用移植物行左心房和股动脉的旁路术。属解剖外旁路的一种手术方式。
- 25.05.03.07.05 股-股动脉旁路[术] femorofemoral bypass



利用移植物行左-右股动脉的旁路术。是治疗下肢慢性缺血性疾病的手术方式之一，属解剖外旁路。主要适用于单侧髂外动脉闭塞，远端股动脉流出道良好，身体条件较差，以及不适合行腔内介入治疗或腔内治疗失败的患者。

25.05.03.07.06 腋-股动脉旁路[术] axillary-femoral artery bypass

利用移植物行腋动脉至股动脉的旁路术。以改善下肢血供，主要适用于高龄，身体条件较差，以及不适合行腔内介入治疗或腔内治疗失败的患者。

25.05.03.07.07 胸主动脉-股动脉旁路[术] thoracic aorta-femoral artery bypass

利用移植物行胸主动脉至股动脉的旁路术。用以改善下肢血供，主要适用于过度肥胖，既往腹部手术史，异常肾动脉以及胸腹主动脉缩窄等患者。一般是使用人工血管。

25.05.03.07.08 髂-股动脉旁路[术] iliac-femoral artery bypass

利用移植物行髂总动脉至股动脉的旁路术。用于治疗髂动脉闭塞，吻合口分别位于髂动脉和股动脉。

25.05.03.07.09 股-腘动脉旁路[术] femoro-popliteal artery bypass

利用移植物行股总动脉至腘动脉的旁路术。用于治疗股浅动脉闭塞，吻合口分别位于股动脉和腘动脉。

25.05.03.07.10 主-肾动脉旁路[术] aorto-renal artery bypass

采用移植物连接腹主动脉和肾动脉病变段的远端的旁路术。以此绕过病变段血管，恢复患肾血供。

25.05.03.07.11 肝-肾动脉旁路[术] hepatic-renal artery bypass

采用移植物连接肝动脉和肾动脉的旁路术。以此绕过病变段血管，恢复患肾血供。

25.05.03.07.12 脾-肾动脉旁路[术] splenic-renal artery bypass

采用移植物连接脾动脉和肾动脉的旁路术。以此绕过病变段血管，恢复患肾血供。

25.05.03.07.13 肠系膜动脉旁路[术] mesenteric artery bypass

采用移植物连接主动脉与病变系膜动脉以远的旁路术。使缺血部位恢复血供。

25.05.03.07.14 颈-对侧锁骨下动脉旁路[术] carotid-contralateral subclavian bypass

通过移植物连接颈动脉和对侧的锁骨下动脉的旁路术。用于治疗颈动脉近端或对侧锁骨下动脉起始段的闭塞性病变，或联合腔内修复术治疗主动脉夹层或动脉瘤。

25.05.03.07.15 腋-腋下动脉旁路[术] axilloaxillary artery bypass

通过移植物连接双侧腋动脉的旁路术。用于治疗锁骨下动脉起始处闭塞性病变导致的窃血综合征，或联合腔内修复术治疗主动脉夹层或动脉瘤。

25.05.03.07.16 颈-颈动脉旁路[术] carotid-carotid bypass

通过移植物连接双侧颈动脉的旁路术。用于治疗颈动脉闭塞性病变，或联合腔内修复术治疗主动脉夹层或动脉瘤。

25.05.03.07.17 颈动脉-锁骨下动脉旁路[术] carotid-subclavian bypass

应用移植物行自颈动脉至锁骨下动脉的旁路术。

25.05.03.07.18 主动脉-无名动脉人工血管旁路[术] aorta-innominate bypass

应用移植物行自升主动脉至无名动脉的旁路术。一般是使用人工血管。

25.05.03.07.19 颈总动脉-椎动脉旁路[术] common carotid - vertebral artery bypass

应用隐静脉移植物行自颈总动脉至椎动脉的血管重建手术。

25.05.03.07.20 颈外动脉-椎动脉旁路[术] external carotid - vertebral artery bypass

应用移植物行自颈外动脉至椎动脉的旁路术。

25.05.03.07.21 后入路枕骨下椎动脉旁路[术] posterior suboccipital vertebral artery bypass

经后侧入路暴露椎动脉枕骨下段，将移植物吻合于椎动脉及颈内动脉后壁的旁路术。

25.05.03.07.22 自体大隐静脉原位旁路[术] bypass using in situ saphenous vein

- 腹股沟韧带以下动脉疾病血管重建的方法之一。大隐静脉作为原位旁路，不需近、远端倒置，但需要破坏瓣膜以保证动脉血流通畅。
- 25.05.03.07.23 自体大隐静脉倒置旁路[术] bypass using reversed saphenous vein  
腹股沟韧带以下动脉疾病血管重建的方法之一。获取自体大隐静脉后近、远端倒置，将大隐静脉远端与动脉近端吻合，近端与动脉远端吻合。该法不需破坏静脉瓣膜。
- 25.05.03.08 动脉内膜剥脱术 artery endarterectomy  
采用血管切开的方式，将病变的内膜进行剥离的手术。以恢复病变血管的血流。
- 25.05.03.08.01 主髂动脉内膜剥脱术 aortoiliac endarterectomy  
通过外科手术切除主髂动脉增生内膜，重新恢复主髂动脉血流的手术。适用于动脉狭窄相对局限，即限于腹主动脉分叉、髂总动脉，而髂外动脉基本完好者。
- 25.05.03.08.02 颈动脉内膜剥脱术 carotid endarterectomy, CEA  
切除增厚的颈动脉内膜粥样硬化斑块，预防由于斑块脱落引起脑卒中，扩大原本狭窄的动脉管腔，改善脑缺血症状，并重建颈动脉的一种手术方式。
- 25.05.03.08.03 传统颈动脉内膜剥脱术 conventional carotid endarterectomy  
行颈动脉内膜斑块切除时，在颈动脉分叉处或颈内动脉起始处斑块最明显处作纵行切口，取出斑块后缝合原切口的术式。远期再狭窄率较其他术式高。
- 25.05.03.08.04 翻转式颈动脉内膜剥脱术 eversion carotid endarterectomy, eCEA  
行颈动脉内膜斑块切除时，沿颈内动脉起始端横行切断颈内动脉，沿颈内动脉周径环形分离斑块与血管壁，像套筒一般将颈内动脉血管壁向上分离，去除斑块，然后将颈内动脉端侧吻合到原切口处的术式。优点是避免颈内动脉远端的切开和缝合，从而降低因缝合导致的再狭窄率。
- 25.05.03.09 取栓术 thrombectomy  
用取栓导管或其他器械将血管腔内的血栓取出的技术。
- 25.05.03.10 补片成形术 patch angioplasty  
利用补片辅助血管缝合的手术。
- 25.05.03.11 动脉探查[术] artery exploration  
为寻找病因或者确定病变过程而对动脉采取解剖及检查的手术。
- 25.05.03.12 主动脉横行阻断技术 aortic transverse occlusion technique  
应用血管阻断钳横行阻断主动脉，暂时性中断血流的技术。用于完成远端血管吻合、血管移植等操作。
- 25.05.03.13 动脉缝合术 arteriorrhaphy  
将动脉切口或破口用专用缝线关闭的技术。包括连续缝合、间断缝合两种。
- 25.05.03.14 静脉缝合术 venous suture  
应用无损伤血管缝线修复或重建静脉血管以恢复静脉血液回流的手术操作。
- 25.05.03.15 自体静脉移植[术] autogenous vein transplantation  
利用自体静脉重新连接病变血管两端，恢复血流连续性的手术方式。可供移植的自体静脉有大隐静脉、小隐静脉、颈外静脉、头静脉、贵要静脉、足背静脉及手背静脉等。
- 25.05.03.16 静脉血栓切除术 resection of venous thrombosis  
采取开放手术游离并切开血栓部位静脉剥离附壁血栓的手术。
- 25.05.03.17 腔镜下交通支结扎术 endoscopic perforator ligation  
利用腔镜技术结扎曲张静脉与深静脉的交通支，减轻下肢浅静脉的返流的手术。
- 25.05.03.18 静脉瓣膜重建术 venous valve reconstruction  
使关闭不全的静脉瓣膜恢复紧密闭合的解剖结构的手术。多用于治疗下肢深静脉瓣膜关闭不全。

- 25.05.03.19 大隐静脉高位结扎术 high ligation of great saphenous vein  
在距离大隐静脉汇入股静脉约 0.5cm 处结扎以闭合大隐静脉的手术。
- 25.05.03.20 大隐静脉剥脱术 stripping of great saphenous vein  
使用剥脱器将曲张大隐静脉剥脱的手术。
- 25.05.03.21 局部曲张静脉切除术 local varicectomy  
通过小切口在曲张静脉的局部将曲张的静脉团切除的手术。
- 25.05.03.22 隐腓静脉旁路[术] saphenopopliteal bypass  
对各种原因所致股静脉回流中断或者回流障碍，于腓静脉-大隐静脉建立连续性通路，重建下肢静脉，特别是膝下静脉的向心性回流的手术。
- 25.05.03.23 股腔静脉旁路[术] femoral vena cava bypass  
对于各种原因所致髂静脉损伤或者回流障碍，通过开放性手术，以人工移植于股静脉-下腔静脉之间建立通路，重建下肢静脉的向心性回流的手术。
- 25.05.03.24 髂腔静脉旁路[术] iliac vena cava bypass  
对于各种原因所致髂静脉损伤或者回流障碍，通过开放性手术，以人工移植于髂静脉-下腔静脉之间建立通路，重建下肢和盆腔静脉的向心性回流的手术。
- 25.05.03.25 下腔静脉旁路[术] inferior vena cava bypass  
对于各种原因所致下腔静脉损伤或者回流障碍，于靶病变静脉近、远端建立通路，重建下腔静脉的回流的手术。
- 25.05.03.26 髂静脉减压术 iliac vein decompression  
利用外科开放性手术或者血管腔内技术，减轻或者消除由于外源性或者内源性因素所致髂静脉回流障碍，促进静脉回流的手术。
- 25.05.03.27 临时性透析通路 temporary dialysis catheter access  
短时间内能够建立起来并能够立即使用的血管通路。该类通路一般能够维持数小时至数月以满足患者进行血液净化的需要。包括动静脉直接穿刺、动静脉外瘘、中心静脉导管等。
- 25.05.03.28 永久性透析通路 permanent dialysis catheter access  
应用于血液透析的可长期应用的血管通路。主要包括自体动静脉瘘和移植血管动静脉瘘。
- 25.05.03.28.01 前臂通路 forearm access  
又通过连接前臂的动脉和静脉产生的透析通路。
- 25.05.03.28.02 上臂通路 upper arm access  
在上臂连接动脉和静脉产生的透析通路。包括上臂正中静脉通路，上臂头静脉通路，上臂贵要静脉浅置通路和直接贵要静脉通路。
- 25.05.03.28.03 自体动静脉通路 autogenous arteriovenous access  
将患者自体动脉、静脉在皮下通过端侧、端端、侧侧等吻合方法建立的血液透析通路。
- 25.05.03.28.03.01 动静脉造瘘术 arteriovenous fistula surgery  
将动静脉直接进行吻合，或用人工血管作为移植物进行吻合，形成动静脉通路的手术。主要用于血液透析所用通路的建立。
- 25.05.03.28.03.02 肱动脉-贵要静脉通路 brachial-basilic access  
将肘部正中静脉吻合到肘窝或肘上方的肱动脉而形成的血液透析通路。
- 25.05.03.28.03.03 肱动脉-头静脉通路 brachial-cephalic access  
将上臂头静脉吻合到肘窝或肘上方的肱动脉而形成的血液透析通路。
- 25.05.03.28.03.04 桡动脉-贵要静脉通路 radial-basilic access  
将上臂贵要静脉吻合到肘窝或肘上方的肱动脉而形成的血液透析通路。
- 25.05.03.28.03.05 桡动脉-头静脉通路 radial-cephalic access  
头静脉在腕部与桡动脉吻合建立的血液透析通路。

- 25.05.03.28.03.06 股动脉-股静脉通路 femoral artery-femoral vein access  
利用移植物行股静脉和股动脉吻合建立的血液透析通路。
- 25.05.03.28.03.07 人工血管动静脉通路 prosthetic arteriovenous access  
采用合成材料人工血管连接动静脉建立的血液透析通路。
- 25.05.03.29 血透通路解剖外重建 extra-anatomic reconstruction for hemodialysis access  
避开自然解剖路径,重新建立能长期进行血液透析的血液血管通路的手术技术。
- 25.05.03.30 淋巴脂肪抽吸减容术 lymphatic liposuction  
通过抽吸淋巴组织中过度沉积的脂肪组织来恢复患肢的外观及正常功能的手术。
- 25.05.03.31 组织瓣桥接术 tissue flap bridging  
对于淋巴回流有梗阻的部位,将皮瓣、肌瓣、大网膜、肠系膜及剥除黏膜的一段肠壁等结构通过手术转移至梗阻的部位,使之起到淋巴桥接的作用以建立有效的淋巴回流途径的手术。
- 25.05.03.32 淋巴管-静脉吻合术 lymphaticovenous shunt  
通过淋巴管与静脉的吻合,使局部淤积的淋巴液直接回汇入静脉系统的手术。
- 25.05.03.33 乳糜囊肿-静脉吻合术 chylous cyst-venous shunt  
通过乳糜囊肿与静脉的吻合,使局部淤积的乳糜液直接回汇入静脉系统的手术。
- 25.05.03.34 淋巴结-静脉吻合术 lymph node-venous shunt  
通过淋巴结与静脉的吻合,使局部淤积的淋巴液直接回汇入静脉系统的手术。
- 25.05.03.35 自体淋巴管移植术 autogenous lymphatic vessel transplantation  
在自体正常部位截取一段淋巴管,将其移植至淋巴水肿部位,建立淋巴淤积侧与正常淋巴管连接的手术。
- 25.05.03.36 静脉代淋巴管移植术 venous transplantation to lymphatic channels  
在自体正常部位截取一段静脉血管,将其移植至淋巴水肿部位,建立淋巴淤积侧与正常淋巴管连接的手术。
- 25.05.03.37 淋巴管结扎术 ligation of lymphatic vessel  
阻断淋巴回流通道,来改善淋巴系动力学障碍以减轻淋巴水肿、乳糜尿等症状的手术。
- 25.05.03.38 乳糜漏截流术 chylous leak interception  
将乳糜漏口上方区域的乳糜淋巴管彻底切除,并对截流上下端进行结扎以减轻乳糜漏的手术。
- 25.05.03.39 乳糜淋巴管-静脉分流术 chylolymphatic-venous shunt  
在截流手术的基础上,进行低位乳糜淋巴管与静脉的吻合以达到减轻乳糜瘘的手术。
- 25.05.03.40 筋膜切开术 fasciotomy  
通过切开筋膜室预防和治疗急性筋膜间室综合征的手术。可以避免发生缺血性肌挛缩,是预防缺血性肌挛缩晚期并发症可靠的方法。
- 25.05.03.40.01 预防性筋膜切开术 preventive fasciotomy  
为预防发生骨筋膜室综合征,早期彻底切开筋膜室的手术。可以使间隔内组织压下降,改善静脉回流,促使小动脉重新开放,改善组织血供,是防止肌肉和神经发生缺血性坏死的重要方法。
- 25.05.03.41 截肢术 amputation  
经骨或关节将已丧失生存能力、没有生理功能的肢体截除的手术。
- 25.05.03.42 心肺转流术 cardiopulmonary bypass  
又称“体外循环”。利用一系列特殊人工装置将回心静脉血引流到体外,经人工方法进行气体交换,调节温度和过滤后,输回体内动脉系统的生命支持技术。目的是在实施心血管直视手术时,维持全身组织器官的血液供应。

- 25.05.03.43 胸骨切开术 sternotomy  
切开胸骨体以显露其后方脏器、组织的技术。广泛地用于心脏大血管、食道、前纵膈器官和双肺病变切除等。
- 25.05.04 其他
- 25.05.04.01 透析导管 dialysis catheter  
用于将血液透析机和患者进行血液交换的导管。
- 25.05.04.02 球囊扩张导管 balloon catheter  
用于扩张病变部位或协助输送支架的腔内操作导管。
- 25.05.04.03 福格蒂动脉取栓导管 Fogarty arterial embolectomy catheter  
一种用于动脉血管取栓的导管。根据取栓导管结构可分为单腔取栓导管和双腔取栓导管。由美国学者托马斯·福格蒂(Thomas Fogarty)于1963年发明。
- 25.05.04.04 血管阻断钳 vascular clamp  
又称“血管夹”。用于术中夹闭血管以阻断血流,并固定血管,从而辅助术者缝合血管的无创性精细手术器械。可分为动脉夹、静脉夹。
- 25.05.04.05 补片 patch  
用于修补血管管壁缺损或用于扩大管腔的片状医疗产品。可为自体血管、生物材料或人工合成材料。
- 25.05.04.06 闭环支架 closed-cell stent  
支架的撑杆全部相互连接的一类支架。
- 25.05.04.07 开环支架 open-cell stent  
支架的支撑杆只有部分相互连接的一类支架。
- 25.05.04.08 脑保护装置 cerebral protection device  
为减少颈动脉支架成形术的颅内血栓栓塞并发症的发生而采用的装置。
- 25.05.04.08.01 远端保护伞 distal filter device  
颈动脉支架成形术中,于病变以远处放置伞样过滤器。通过拦截的方式阻止斑块等碎屑进入颅内。
- 25.05.04.08.02 近端脑保护装置 flow reversal device  
颈动脉支架成形术中,使用球囊分别阻断颈内动脉病变近端和颈外动脉,使入颅血流逆向流动或停滞的一种脑保护装置。
- 25.05.04.08.03 远端阻断球囊 distal occlusion balloon  
颈动脉支架成形术中,使用球囊阻断病变远端,使病变以上入颅血流停滞的一种脑保护装置。
- 25.05.04.09 血管移植物 vascular graft  
血管重建术中应用的可代替血管作用的移植物。包括自体 and 人工移植物。
- 25.05.04.09.01 自体静脉移植物 autogenous vein graft  
来自于患者自体静脉的移植物。例如大隐静脉、头静脉等。
- 25.05.04.09.02 自体动脉移植物 autogenous artery graft  
来自于患者自体动脉的移植物。例如颞浅动脉、乳内动脉等。
- 25.05.04.09.03 人工血管移植物 artificial vascular graft  
血管重建术中,采用的人工材料制成的血管移植物。主要由涤纶、聚四氟乙稀等合成材料制成。
- 25.05.04.10 覆膜支架 covered stent  
金属支架上涂覆特殊膜性材料的一类支架。既保留了金属支架的功能,又具有膜性材料的特性。

- 25.05.04.11 球囊扩张式支架 balloon expandable stent  
由医用合金制成的预先装于球囊导管上的一类支架。与球囊一起输送到病变部位，球囊加  
压释放支架，扩张后的支架使病变血管恢复正常管腔，常用于需要精确定位的病变。
- 25.05.04.12 自膨式支架 self-expanding stent  
由医用记忆合金薄壁管经过激光精密雕刻、编制等工艺制成的弹性支架。通过压握式输送  
导管到达病变处，解除固定后自行扩张使血管成形，并对病变部位起支撑作用。
- 25.05.04.13 中心静脉导管 central venous catheter, CVC  
放置于中心静脉中的血管内导管。主要用于测量中心静脉压，大量而快速的静脉输液，长  
期肠外营养或长期药物注射。对周边小静脉较具刺激性的药物，也可从中心静脉导管注入。
- 25.05.04.14 气囊止血带 balloon tourniquet  
采用充气的方法使止血带紧勒目标肢体，达到阻断血液流动从而止血的器械。由止血袖带、  
加压器两个部分组成。
- 25.05.04.15 腔静脉滤器 vena cava filter  
植入下腔静脉内的血栓过滤器。其目的是防止下肢静脉血栓脱落造成肺栓塞。可分为永久  
性滤器、临时滤器和可回收滤器三大类。
- 25.05.04.16 医用弹力袜 elastic stockings  
一种具有促进静脉血液回流的长筒袜样的医疗用品。该产品能在脚踝部产生最高压力，顺  
着腿部向上逐渐递减，压力的这种递减变化可使下肢静脉血回流，有效的缓解或改善下肢  
静脉和静脉瓣膜所承受压力。
- 25.05.04.17 弹力绷带 elastic bandage  
一种质软而弹性极高的绷带。主要用于外科包扎护理。
- 25.05.04.18 加压绷带 pressure bandage  
能够被用作加压治疗的绷带。绷带具有弹性，可以在组织上施加特定的压力，或者以一个  
抵抗层的作用来抵消肌肉的压力。
- 25.05.04.19 间歇式充气压力泵 intermittent pneumatic pressure pump  
通过对袖套周期性的充气和放气，以促进四肢静脉和淋巴等液体回流的医疗装置。主要用  
于治疗下肢静脉回流障碍、四肢淋巴水肿，也可以用于制动人群的深静脉血栓预防。

## 26 减重代谢外科

### 26.01 形态生理学

- 26.01.01 解剖学
- 26.01.01.01 食管腹段 abdominal part of esophagus  
食管胸段向下穿膈食管裂孔至胃贲门的部分。位于膈肌下方的腹部最上部。此段食管最  
短，长1~2cm。
- 26.01.01.02 食管下段括约肌 lower esophageal sphincter;LES  
测压法检测到的食管和贲门连接处的一段高压区。其内压力比胃内高5~10mmHg，成为  
阻止胃内容物逆流流入食管的一道屏障，起到生理性括约肌的作用。
- 26.01.01.03 胃小囊 gastric pouch  
胃旁路手术中将患者的胃分成上下两部分时，保留的胃近端部分。
- 26.01.01.04 胆胰支 biliopancreatic limb  
单吻合口胃旁路术、胃旁路术、胆胰分流联合十二指肠转为术等包含胃或十二指肠小肠吻

合口伴或不伴肠肠吻合的手术中，从十二指肠悬韧带到胃肠吻合或肠肠吻合口的肠段。

#### 26.01.01.05 营养支 alimentary limb

又称“鲁氏支(Roux limb)”。胃旁路术等包含胃或十二指肠空肠吻合的手术中，从胃或十二指肠空肠吻合口到肠肠吻合口的肠段。

#### 26.01.01.06 共同支 common limb

胃旁路手术等包含胃或十二指肠空肠吻合的手术中，消化液和营养物质在此段汇合并共同经过的小肠通路部分。

#### 26.01.01.07 皮特森裂孔 Petersen defect

胃旁路手术等包含胃或十二指肠空肠吻合的手术中，空肠上提过横结肠与胃或十二指肠作吻合时，在输入袢与横结肠之间形成的裂孔。裂孔不缝闭会增加内疝的风险。由德国外科医生皮特森于1900年命名。

### 26.01.02 组织胚胎学

#### 26.01.02.01 内脏脂肪组织 visceral adipose tissue

围绕着人的脏器，主要存在于腹腔内的脂肪。对人的内脏起着支撑、稳定和保护的作

#### 26.01.02.02 棕色脂肪组织 brown adipose tissue

由多泡脂肪细胞构成呈棕色的脂肪组织。新生儿及冬眠动物较多，成人极少。

#### 26.01.02.03 前脂肪细胞 preadipocyte

脂肪组织中一类多能性干细胞。其体积小，分化程度低，对创伤和缺氧的耐受力比成熟脂肪细胞好，有自我更新、活力持久及多向分化潜能。

#### 26.01.02.04 脂肪母细胞 adipoblast

能向脂肪细胞分化的脂肪干细胞。其在激素、生物活性因子、寒冷等因素刺激下均能逐渐分化成为单能干细胞。

#### 26.01.02.05 未成熟脂肪细胞 immature adipocyte

又称“前体脂肪细胞”。经过生长抑制、克隆性增殖和一系列基因表达的变化形成的内含大量小脂滴的细胞。此时分化进入终末阶段，细胞无分裂增殖能力，开始表达晚期分化标志性分子。

### 26.01.03 生理学

#### 26.01.03.01 胃排空 gastric emptying

胃内容物由胃进入十二指肠的过程。取决于幽门两侧的压力差，胃运动产生的胃内压增高是胃排空的动力。胃排空速度与食物性状和化学组成有关，并受神经反射及多种胃肠道激素调节。

#### 26.01.03.02 消化率 digestibility

一种食物的营养成分被消化酶分解的程度。消化率愈高，被人体吸收利用的可能性就愈大，其营养价值亦愈高。

#### 26.01.03.03 胃脂肪酶 gastric lipase

由胃黏膜分泌，分解甘油三酯的酶。作用的适宜环境pH值为3.0~6.0，可以将甘油三酯水解为甘油二酯和脂肪酸，但基本不能产生甘油一酯。它对长链脂肪酸组成的甘油三酯活性很低，而对中链和短链甘油三酯水解作用很强。

#### 26.01.03.04 胃泌酸调节素 oxyntomodulin

由小肠L细胞分泌的一种肽类激素。它能够透过血脑屏障到达下丘脑弓状核，与其特异性受体结合后发出饱感信号终止动物进食。

#### 26.01.03.05 钠-葡萄糖耦联转运体 sodium-glucose linked transporter, SGLT

又称“钠依赖型葡萄糖共转运体(sodium-dependent glucose cotransporter)”。一种小肠黏膜细胞吸收葡萄糖的转运子。糖被消化成单糖后被小肠吸收，小肠粘膜细胞对葡萄糖的摄入

是一个依赖于特定载体转运的、主动耗能的过程，在吸收过程中同时伴有 Na<sup>+</sup> 的转运。主要存在于小肠黏膜和肾小管上皮细胞。

#### 26.01.03.06 回肠刹车 ileal brake

回肠发挥减慢肠蠕动速度的作用。其降低食物运转的时效性，可抑制食欲，减少进食量，延迟餐间饥饿感的产生。

#### 26.01.03.07 胆囊收缩素 cholecystokinin, CCK

由小肠上部黏膜 I 细胞分泌的肠激素。促进胆囊收缩，排出胆汁，抑制胃排空，促进胰岛素分泌，促进胰腺外分泌，调节小肠、结肠运动，也可作为饱感因素调节摄食。

#### 26.01.03.08 胰高血糖素样肽-1 glucagon like peptide-1, GLP-1

由远端回肠、直肠和结肠内分泌 L 细胞分泌的一种肠促胰岛素。在调节体内葡萄糖稳态中起重要作用。其在胰腺内的主要生理学作用包括进食后刺激胰岛素的分泌和生物合成、促进胰腺 β 细胞的增殖、抑制其凋亡及抑制胰高血糖素的分泌。

#### 26.01.03.09 胰高血糖素样肽-2 glucagon like peptide-2, GLP-2

胰高血糖素原基因转录、翻译后处理加工的 33 氨基酸的多肽。通过作用于 GLP-2 受体发挥生物学作用。经二酰肽酶 IV 水解后，则失去生物学活性。其作为一种肠上皮特异性生长因子，能促进正常肠黏膜的生长及损伤肠上皮的修复。

#### 26.01.03.10 瘦素 leptin

由白色脂肪细胞合成和分泌的一种分子量为 16KD 的亲水性蛋白质激素。乳腺上皮细胞、胎盘、胃黏膜上皮细胞也有表达，但水平较低，主要作用于下丘脑的代谢调节中枢，发挥抑制食欲，减少能量摄取，增加能量消耗，抑制脂肪合成的作用。

#### 26.01.03.10.01 瘦素抵抗 leptin resistance

肥胖患者体内瘦素转运至大脑的能力下降，从而造成肥胖个体对瘦素生理作用降低的现象。

#### 26.01.03.11 高密度脂蛋白 high density lipoprotein, HDL

颗粒最小的血浆脂蛋白。其直径为 7.5 至 10 nm，密度为 1.21 g/cm<sup>3</sup>，含有 6%胆固醇、13%胆固醇酯与 50%蛋白质，相对分子质量为(1.5~3)，其载脂蛋白大多为载脂蛋白 A。在肝、肠和血液中合成，担负着将内源性胆固醇(以胆固醇酯为主)从组织向肝脏的逆向转运。血浆高密度脂蛋白含量的高低与患心血管病的风险呈负相关。

#### 26.01.03.12 中密度脂蛋白 intermediate density lipoprotein

极低密度脂蛋白在血浆中的代谢物，其组成和密度介于极低密度脂蛋白及低密度脂蛋白之间，密度为 1.006 至 1.019 g/cm<sup>3</sup>。人血浆的中密度脂蛋白含量高低，与患心血管病的风险有关。

#### 26.01.03.13 低密度脂蛋白 low density lipoprotein, LDL

一种运载胆固醇进入外周组织细胞的脂蛋白。可被氧化，过量时胆固醇积存于动脉壁上，引起动脉硬化。

#### 26.01.03.14 极低密度脂蛋白 very low density lipoprotein, VLDL

由肝脏利用乳糜颗粒残粒、胆汁酸、脂肪酸、糖和蛋白质的中间代谢物与肝脏内合成的载脂蛋白组成的脂蛋白。

#### 26.01.03.15 乳糜微粒 chylomicron

由小肠黏膜细胞利用从消化道摄取的食物脂肪酸再合成甘油三酯后组装形成的脂蛋白。经淋巴系统吸收入血，功能是运输外源性甘油三酯和胆固醇。

#### 26.01.03.16 载脂蛋白 apolipoprotein

能够结合和运输血脂到机体各组织进行代谢及利用的血浆脂蛋白中的蛋白质部分。

#### 26.01.03.17 血糖负荷 glyceimic load



以受试者用等量碳水化合物（一般为 50g）条件下测定的血糖。体现了碳水化合物数量对血糖的影响，其计算公式如下：血糖负荷=食物血糖指数×摄入该食物的实际可利用碳水化合物的含量。

#### 26.01.03.18 血糖指数 glycemic index, GI

又称“血糖生成指数”。含有 50g 有价值的碳水化合物的食物与相当量的葡萄糖相比，在一定时间内（一般为餐后 2 小时）引起体内血糖应答水平变化的百分比值。是指与食物如葡萄糖或白面包摄入后血糖浓度的变化程度相比含糖食物使血糖水平相对升高的能力。

#### 26.01.03.19 糖化血清蛋白 glycated serum protein

又称“果糖胺”。血液中葡萄糖和血浆白蛋白结合的产物。血糖越高糖化血清蛋白就越高。其浓度反映的是近 1~3 周血糖的情况，在反映控制血糖效果上比糖化血红蛋白出现早，正常值为 1.18~2.2mmol/L

#### 26.01.03.20 胰岛素受体 insulin receptor

与胰岛素配体相结合的受体。是一个四聚体，由两个  $\alpha$  亚基和两个  $\beta$  亚基通过二硫键连接。两个  $\alpha$  亚基位于细胞质膜的外侧，其上有胰岛素的结合位点；两个  $\beta$  亚基是跨膜蛋白，起信号转导作用。

#### 26.01.03.21 胰岛素抵抗 insulin resistance

胰岛素作用的靶组织和靶器官（主要是肝脏、肌肉和脂肪组织）对胰岛素生物作用的敏感性降低的现象。可引起高血糖症，而血液中胰岛素含量可正常或高于正常。

#### 26.01.03.22 游离脂肪酸 free fatty acid;FFA

脂肪水解代谢的产物之一。存在于人体内的脂质，大致可以分为胆固醇、中性脂肪、磷脂质。

## 26.02 疾病及分类

### 26.02.01 先天性疾病

#### 26.02.01.01 先天性瘦素缺乏性肥胖 congenital leptin deficiency obesity

由遗传缺陷导致的瘦素分泌障碍所导致的肥胖症。与典型的肥胖症以高瘦素血症和瘦素耐受为特征不同，可通过补充瘦素治疗。

### 26.02.02 非肿瘤性性疾病

#### 26.02.02.01 超重 overweight

体重超过正常标准，介于正常和肥胖间的身体状态，以体质量指数作为判断标准。

#### 26.02.02.02 肥胖症 obesity

体内脂肪组织总含量或(和)局部脂肪组织含量过多的一种临床综合征。

#### 26.02.02.02.01 外周型肥胖 peripheral obesity

又称“全身均匀型肥胖”“臀型肥胖”。脂肪主要沉积在臀部及大腿，状似梨型的肥胖状态。特征为肩窄、腰细、臀宽、大腿丰满。

#### 26.02.02.02.02 向心性肥胖 central obesity

又称“中心型肥胖”“腹型肥胖”。以腹部脂肪堆积为特点的肥胖状态。表现为腰围的增加。站立时腰臀比增大。

#### 26.02.02.02.03 隐匿性肥胖 occult obesity

体重正常却因体脂肪率和腰臀比偏高，伴发脂肪肝，尿酸、血糖偏高的肥胖状态。

#### 26.02.02.02.04 内脏脂肪型肥胖 visceral fat obesity

以内脏脂肪堆积为主的肥胖。

#### 26.02.02.07 代谢综合征 metabolic syndrome

又称“内脏脂肪综合征”。多种代谢成分异常聚集的病理状态导致的一组复杂的代谢紊乱综合征。导致糖尿病和心脑血管疾病的危险因素，其集簇发生可能与胰岛素抵抗有关。

#### 26.02.02.08 糖尿病 diabetes mellitus,DM

一组由于胰岛素分泌缺陷和(或)胰岛素作用缺陷引起的，以慢性高血糖伴碳水化合物、脂肪和蛋白质的代谢障碍为特征的代谢性疾病。可造成眼、肾脏、心脏、血管和神经系统等多种器官的慢性损害、功能障碍和衰竭。

##### 26.02.02.08.01 1型糖尿病 type 1 diabetes mellitus

又称“胰岛素依赖型糖尿病”。以胰岛素绝对缺乏为特征的糖尿病。患者病状通常出现在儿童或青少年时期。这种疾病主要是由于免疫介导胰腺β细胞的破坏而导致。

##### 26.02.02.08.01.01 特发性1型糖尿病 idiopathic type 1 diabetes mellitus

没有明确的胰腺β细胞自身免疫性破坏的证据的1型糖尿病。

##### 26.02.02.08.02 2型糖尿病 type 2 diabetes mellitus

又称“非胰岛素依赖型糖尿病(noninsulin-dependent diabetes mellitus, NIDDM)”“成人发病型糖尿病(adult-onset diabetes)”。胰岛素作用异常和(或)分泌障碍为特征的糖尿病。患者体内产生胰岛素的能力并未完全丧失，但效应器官对胰岛素的作用产生抵抗，因此患者体内的胰岛素处于一种相对缺乏的状态，其具体机制目前尚无定论。

### 26.03 临床表现

#### 26.03.01 症状

##### 26.03.01.01 激励性压力增食 reward based stress eating

用于平衡或应付心理压力而并非缓解饥饿而产生的进食欲望增强且难控制的现象。

##### 26.03.01.02 复胖 weight recurrence

减重代谢术后体重达到最低点后，体重增长大于首次体重减少的15%的现象。

##### 26.03.01.03 减重不足 inadequate weight loss

减重代谢术后18个月，降至体重最低点的减少部分低于多余体重百分比的50%的现象。

#### 26.03.02 体征

##### 26.03.02.01 理想体重 ideal body weight

通过流行病学调查结果，根据性别、年龄、身高划分所对应的正常体重范围。

##### 26.03.02.02 体质量指数 body mass index, BMI

又称“身体质量指数”“体质指数”。体重(千克)除以身高(米)的平方得出的数值。是评定标准体重的基本指标。

##### 26.03.02.03 体脂率 body fat percentage

又称“体脂百分数”。人体内脂肪重量在人体总体重中所占的比例。它反映人体内脂肪含量的多少。

##### 26.03.02.04 腰围 waist circumference

经脐点的腰部水平围长。是反映脂肪总量和脂肪分布的综合指标。

##### 26.03.02.05 腰臀比 waist-to-hip ratio; waist-hip ratio

腰围和臀围的比值。是判定中心性肥胖的重要指标。

#### 26.03.03 特殊表现

##### 26.03.03.01 残余胃扩张 gastric remnant dilatation

胃袖状切除术后残余胃或胃旁路术后的胃小囊，因多种原因导致容积扩大，出现进食量增加，进而导致复胖，代谢紊乱症状复发的并发症。

##### 26.03.03.02 胃胃瘘 gastrogastic fistula

胃小囊与分离的残余胃出现病理性交通。是胃旁路术的并发症。

#### 26.03.03.03 胃脱垂 gastric prolapse

因绑带向上位移导致远端胃大部向下滑脱，导致患者出现吞咽困难，食道返流，呕吐，腹痛甚至无法进食为表现的可调节胃绑带术的并发症。多数患者需要进行修正手术。

#### 26.03.03.04 绑带滑脱 band slippage

因环绕胃壁的绑带位移导致近端胃小囊容积增大的可调节胃绑带术后并发症。多数患者需要进行修正手术。

#### 26.03.03.05 绑带侵蚀 band erosion

因绑带逐渐侵蚀胃壁而产生的以腹痛、出血甚至胃穿孔等为表现的可调节胃绑带术后并发症。是该术式最常见的远期并发症。需要再次手术取出绑带。

## 26.04 诊断

### 26.04.01 实验室检查

#### 26.04.01.01 口服葡萄糖耐量试验 oral glucose tolerance test, OGTT

用以了解胰岛β细胞功能和机体对血糖的调节能力的葡萄糖负荷试验。是诊断糖尿病的确诊试验。

#### 26.04.01.02 血清甘油三酯 serum triglyceride

又称“中性脂肪”。一分子甘油和三分子脂肪酸缩合而成的酯类。是人体能量贮存的重要形式。

#### 26.04.01.03 血清胆固醇 serum cholesterol

血液中所有脂蛋白所含胆固醇的总和。包括游离胆固醇和胆固醇酯。

### 26.04.02 影像学检查

#### 26.04.02.01 核磁共振腹部脂肪分布及定量 fat area and distribution magnetic resonance imaging

利用核磁共振扫描测量腹部皮下脂肪及内脏脂肪的面积和分布情况的检查方法。

### 26.04.03 特殊检查

#### 26.04.03.01 多导睡眠监测 polysomnography

持续同步采集、记录、分析和解释睡眠期间多项生理参数（如脑电图、眼动电图、肌电图、心电图、呼吸气流、呼吸运动、体位、氧饱和度及视音频等）和病理事件，进行睡眠医学研究和睡眠疾病诊断的技术。

## 26.05 治疗

### 26.05.01 内科治疗

#### 26.05.01.01 运动处方 exercise prescription

根据患者年龄、性别、健康状况、身体锻炼经历和心肺或运动器官的机能水平等，用处方的形式，制订的系统化、个性化的运动方案。

#### 26.05.01.02 有氧运动 aerobic exercise

人体在氧气充分供应的情况下进行的体育锻炼。即在运动过程中，人体吸入的氧气与需求相等，达到生理机能上的平衡状态。

### 26.05.02 手术治疗

#### 26.05.02.01 减重代谢手术 bariatric and metabolic surgery

以减重和改善代谢紊乱为目的的一系列手术治疗方式。

- 26.05.02.02 可调节胃绑带术 adjustable gastric banding, AGB  
围绕胃近端置入可调节松紧的硅胶制束缚带,将胃分为近端胃小囊及远端胃两部分,并通过向置入皮下的调节水囊注入液体调节束缚带直径进而限制食物摄入的减重代谢手术。
- 26.05.02.03 胃袖状切除术 sleeve gastrectomy;SG  
完全切除胃底及大部分大弯侧胃,在小弯侧贲门及幽门间建立管状胃,以达到限制饮食量的减重代谢手术。
- 26.05.02.04 鲁氏 Y 形胃旁路术 Roux-en-Y gastric bypass, RYGB  
利用鲁氏 Y 形术建立胃与空肠旁路,空肠与空肠旁路,达到限制摄入与减少吸收的减重代谢手术。
- 26.05.02.05 胃袖状切除术联合单吻合口十二指肠回肠旁路术 single-anastomosis duodenoileal bypass with sleeve gastrectomy, SADI-S  
胃袖状切除术后,再在幽门下 2-3cm 处横断十二指肠球部,球部近端与回肠距回盲瓣 200-300cm 处行吻合的减重代谢手术。
- 26.05.02.06 单吻合口胃旁路术 one anastomosis gastric bypass, OAGB  
沿贲门下小弯侧制作狭长的胃囊,远端胃旷置,在十二指肠悬韧带远端 150-200cm 处将空肠与小胃囊吻合的减重代谢手术。手术仅单一吻合口,通过缩小胃容积和改变食物通路,同时限制摄入与吸收。
- 26.05.02.07 胆胰分流联合十二指肠转位术 biliopancreatic diversion with duodenal switch, BPD/DS  
将胃袖状切除以减少摄入,然后于胃幽门远端横断十二指肠,距屈氏韧带 250cm 处切断回肠,将回肠远端与十二指肠近端吻合,回肠近端与距回盲部约 100cm 回肠吻合的减重代谢手术。可减少胆胰液与食物的混合时间,进而减少吸收。
- 26.05.02.08 胆胰分流术 bilio-pancreatic diversion  
将远端胃横断切除以减少摄入,近端残余胃与小肠末端吻合,胆胰支则与距离回盲瓣 50-100cm 处的回肠吻合的减重代谢手术。该术式将胆胰液转流至回肠,减少胆胰液与食物的混合时间,进而减少吸收。
- 26.05.02.09 修正手术 revisional surgery  
减重代谢手术后减重和/或代谢紊乱控制不佳,或出现严重手术并发症影响患者生活质量,需再次行同种或改行其他减重代谢术式或复原生理解剖结构的各类术式。
- 26.05.02.10 球囊胃管 bougie  
经口置入的管状胃内支撑装置。一般直径为 32-40Fr,胃袖状切除术中切割闭合器紧贴其切除大弯侧完成手术。